Agresif Posterior Prematüre Retinopatisinde İntravitreal Bevacizumab Monoterapisinin Uzun Dönem Etkinliğinin Değerlendirilmesi

Long-Term Efficacy of Intravitreal Bevacizumab Monotherapy in Aggressive Posterior Premature Retinopathy

Emrullah BEYAZYILDIZ[1], Mert ŞİMŞEK[2], Özlem BEYAZYILDIZ[1]

ÖZ

Amaç: Agresif posterior prematüre retinopatisi (AP-ROP) tanısı ile tek doz intravitreal bevacizumab (İVB) uygulanan infantlarda tedavi sonrası retinal vaskülarizasyonu değerlendirmek

Gereç ve Yöntemler: Çalışmada 2015-2017 yılları arasında AP-ROP tanısı ile tedavi ettiğimiz olgular retrospektif olarak değerlendirildi. Olguların doğum haftaları, doğum ağırlıkları, post-gestasyonel tedavi haftaları, retinal vaskülarizasyon süreleri, rekürrens ve ek tedavi ihtiyaçları incelendi.

Bulgular: Çalışma kapsamında 11 infantın 21 gözü değerlendirildi. Altı olgunun 12 gözüne (0.625 mg/0.025 ml) ve 5 olgunun 9 gözüne (0.312 mg/0.012 ml) İVB enjeksiyonu yapıldı. Olguların ortalama doğum haftaları 27.6±2.0 (24-30), doğum ağırlıkları 1108±377 (680-1880) gr ve tedavinin yapıldığı ortalama post-gestasyonel haftaları 35.2±2.0 (33-39) idi. Tedavi sonrası tüm olgularda ROP bulguları regresyon gösterdi ve plus hastalık geriledi (%100). İki olgunun dört gözüne ek lazer fotokoagulasyon tedavisi yapıldı. Bu olguların takip sürecinde 5 olgunun 9 gözünde tam retinal vaskülarizasyon sağlandı. Ortalama tam retinal vaskülarizasyon haftası 59.4±12.7 (52-82) idi.

Sonuç: AP-ROP olgularında IVB monoterapisi ile yüksek oranda regresyon elde edilirken, ileri dönem takiplerde tam retinal vaskülarizasyon sağlanabilmektedir.

Anahtar Kelimeler: Agresif posterior prematüre retinopatisi, intravitreal bevacizumab, retinal vaskülarizasyon.

ABSTRACT

Purpose: To evaluate retinal vascularization after treatment with single dose intravitreal bevacizumab (IVB) in infants with agressive posterior premature retinopathy (AP-ROP)

Material and Methods: In this study, AP-ROP cases treated with IVB in between 2015-2017 were evaluated retrospectively. These cases were analyzed for birth weeks, birth weights, postgestational weeks at treatment, complete retinal vascularization times, recurrence rates and need for additional treatment.

Results: Twenty-one eyes of 11 infants were evaluated. IVB injection was performed in 12 eyes of 6 patients (0.625 mg/0.025 mL) and 9 eyes of 5 patients (0.312 mg/0.012 mL). The mean gestational birth week of these cases was 27.6±2.0 (24-30), the birth weight was 1108±377 (680-1880) g and the mean post-gestational treatment week was 35.2±2.0 (33-39). Regression of ROP signs and plus disease was observed in all cases after treatment (100%). Additional laser photocoagulation therapy was performed to 4 eyes of 2 infants due to reactivation signs. Full retinal vascularization was achieved in 9 eyes of 5 patients in the follow-up period of these cases. The mean complete retinal vascularization week was 59.4±12.7 (52-82).

Conclusion: High levels of regression can be achieved with intravitreal bevacizumab monotherapy in AP-ROP cases. Furthermore, full retinal vascularization can be obtained with long-term follow-up.

Key Words: Agressive posterior premature retinopathy, intravitreal bevacizumab, retinal vascularization.

1- SBÜ, Samsun Eğitim ve Araştırma Hastanesi, Göz Hastalıkları Kliniği, Samsun, Türkiye

2- Sorgun Devlet Hastanesi, Göz Hastalıkları Kliniği, Yozgat, Türkiye

Geliş Tarihi - Received: 19.01.2018
Kabul Tarihi - Accepted: 03.04.2018
Ret-Vit 2019; 28: 44-50

Yazışma Adresi / Correspondence Adress:
Emrullah BEYAZYILDIZ
SBÜ, Samsun Eğitim ve Araştırma Hastanesi, Göz Hastalıkları Kliniği, Samsun, Türkiye

Phone: +90 505 766 9683
E-mail: dremrullah@hotmail.com

GİRİŞ

Prematüre retinopatisi (ROP), erken doğan infantları etkileyen retinal vaskülarizasyon bozukluğudur.[1-3] ROP'un ciddiyetini saptamak, takip ve/veya tedavi kararı verebilmek için sınıflandırma yapılmıştır.[4-5] Buna göre ROP, retina tutulumunun lokalizasyonunu belirleyen üç zon, yaygınlığını belirleyen saat kadranı ve şiddetini belirleyen beş evre ile kategorize edilir. Bunun yanında, venlerde dilatasyon ve arterlerde kıvrımlanma artışının eşlik ettiği artı (plus) hastalık, eşik öncesi evre ve eşik evre terimleri de kullanılmaktadır. Agresif posterior prematüre retinopatisi (AP-ROP) ise ROP'un nadir görülen, klasik evreleri takip etmeyen ve hızlı progresyon gösteren şiddetli bir formudur.[5] AP-ROP'ta gelişimin erken dönemlerinde tüm arka kutup damarlarında ciddi bir dilatasyon ve kıvrımlanma artışı görülür. Sıklıkla posterior (zon I ve zon II posterior) yerleşim gösterir ve hızla tedavi edilmezse körlükle sonuçlanabilir.[6]

Günümüzde ROP tedavisi ET-ROP çalışma grubunun kriterlerine göre yapılmakta ve Tip 1 ROP olguları (zon 1 ve plus varlığında herhangi bir evrede ROP, zon 1 ve plus yokluğunda evre 3 ROP, zon 2 ve plus varlığında evre 2 ve 3 ROP) tedavi edilmektedir.[7] ET-ROP verilerine göre lazer fotokoagülasyon (LFK), ROP tedavisinde halen altın standart tedavi yöntemidir.[7] Fakat özellikle posterior tutulumu olan ROP olgularında, LFK ile anatomik etkinlik sağlansa da görsel başarı sınırlı kalabilmektedir.[8,9] Özellikle BEAT-ROP çalışmasında zon 1 ROP olgularında intravitreal bevacizumab (İVB) (0.625 mg/0.025 ml) tedavisinin LFK'ya oranla daha faydalı olduğu gösterilmiştir.[10] Biz de bu çalışmada kliniğimizde iki farklı İVB dozajı (0.625 mg/0.025 ml ve 0.312 mg/0.012 ml) ile tedavi etmiş olduğumuz AP-ROP olgularının kayıtlarını geriye dönük inceleyerek tedavi etkinliğini ve retinal vaskülarizasyonun tamamlanma sürelerini araştırmayı amaçladık.

GEREÇ VE YÖNTEMLER

Çalışmaya Samsun Eğitim ve Araştırma Hastanesi'nde 2015-2017 yılları arasında ROP tanısı ile takip edilen, izleminde AP-ROP gelişimi gözlenen ve İVB enjeksiyonu uygulanmış 11 infantın 21 gözü dahil edildi. Çalışma için Etik Kurul onayı ve hasta ebeveynlerinden yazılı onam formu alındı. Çalışma, Helsinki Bildirgesi kurallarına uygun bir şekilde yürütüldü.

Hastanemizde ROP taraması doğum ağırlığı 1500 gram (g) altında ve/veya 32 hafta altında doğan her bebeğe rutin olarak yapılmaktadır. Bununla birlikte 1500 g ya da 32 hafta üzerinde doğan ve kliniğimize refere edilen riskli tüm olgular ile kardiyopulmoner destek tedavisi uygulanmış tüm olgular rutin olarak taranmaktadır. İnfantlardaki tanı ve takip, 2013'te yayınlanmış olan American Academy of Pediatrics'in[11] ve Türk Neonatoloji ve Oftalmoloji Derneği ROP Kılavuzu[12] önerilerine göre gerçekleştirilmektedir.

AP-ROP tanısı için The International Committee for the Classification of the Retinopathy of Prematurity (ICROP)[5] kriterleri baz alınmıştır. Buna göre AP-ROP, sıklıkla zon 1'i daha nadir olarak zon 2'yi tutan, klasik evreleri takip etmeyen, artı hastalığın eşlik ettiği olgulardır. Sadece periferik retinada değil tüm retinada yaygın olarak venlerde dilatasyon ve arterlerde kıvrımlanma artışı izlenir. Bunun yanında yaygın neovaskülarizasyonlar, arteriyovenöz şant damarları, vitreusta bulanıklık ve vitreus hemorajisi, pupiller rijidite eşlik edebilir.

Çalışmaya dahil edilen AP-ROP olgularının dosya kayıtlarından doğum haftaları (DH), doğum ağırlıkları (DA), AP-ROP gelişim zamanları, ilk tedavi başlangıç zamanı, doğumdan tedavi başlangıcına kadar geçen süre, uygulanan İVB enjeksiyon dozu ve tedavi sonrası tam retinal vaskülarizasyon zamanları, fundus bulguları ve olası komplikasyonlar ile ilave lazer gereksinimi olup olmadığı kaydedildi. Tüm olguların başlangıç ve kontrol muayeneleri binoküler indirekt oftalmoskopi kullanılarak yapılmıştır.

Altı bebeğin 12 gözüne (0.625 mg/0.025 ml) ve 5 bebeğin 9 gözüne (0.312 mg/0.012 ml) İVB enjeksiyonu (Avastin, Genentech Inc., San Francisco, California, USA) yapıldı. Tüm enjeksiyonlar ameliyathane odasında gerçekleştirildi. Hastalar operasyon masalarına alındıktan sonra pediatrik anestezist eşliğinde topikal anestezik damla ile oküler anestezi sağlandı. Olguların göz kapakları ve kirpikleri %10 povidon-iodin ile yıkandıktan sonra steril örtü ile örtüldü. Kapak spekulumu yerleştirildikten sonra %5 povidon-iodin ile konjonktiva 3 dakika sterilizasyon için beklenildi. Superior-temporal limbusun 1 mm posteriorundan 30 G insülin enjektörü ile intravitreal enjeksiyon gerçekleştirildi. Enjeksiyon sonrası 1 hafta süre ile günde 5 defa topikal moksifloksasin %0.5 (Vigamox®, Alcon, Türkiye) antibiyotik tedavisi uygulandı.

Olguların takibi

Olgular enjeksiyon sonrası AP-ROP takibi ve olası komplikasyonlar açısından 1. 3. ve 7. gün olmak üzere takip edildi. Sonrasında tam retinal vaskülarizasyon gelişene kadar olgular ilk 3 ay boyunca iki haftada bir sonrasında 3 ya da 4 hafta aralıklarla takip edildi. Regresyon, plus bulgularında ve ROP evrelerinde gerileme olarak kabul edildi. Reaktivasyon ise plus bulgularında tekrarlama ve klasik ROP evrelerinin gözlenmesi olarak kabul edildi. Reaktivasyonlar LFK ile tedavi edildi. Tam retinal vaskülarizasyon ise retinal damarların ora serrataya uzanması olarak kabul edildi. Tüm muayeneler 360 derece skleral indentasyonlu binoküler indirekt oftalmoskopi yöntemiyle yapıldı. Takip serilerinde fundus anjiyografisi uygulanmadı.

BULGULAR

Çalışmaya dahil edilen olguların 6'sı (%54.5) erkek 5'i

(%45.4) kız idi. Altı infantın 12 gözüne (0.625 mg/0.025 ml) ve 5 infantın 9 gözüne (0.312 mg/0.012 ml) İVB enjeksiyonu yapıldı. Olguların ortalama doğum ağırlıkları 1108±377 (680-1880) gr ve doğum haftaları 27.6±2.0 (24-30) idi. İntravitreal bevacizumab tedavisinin yapıldığı hafta ortalama 35.2±2.0 (33-39) iken, doğumdan tedavi başlangıcına kadar geçen süre ortalama 7.6±3.6 haftaydı (Tablo 1).

Tedavi sonrası tüm olgularda ROP bulguları regresyon gösterdi ve plus hastalık geriledi (% 100). Bu olguların takip sürecinde 5 infantın 9 gözünde tam retinal vaskülarizasyon saptandı (% 42.8). İnfantlardan birinin sol gözü dış merkezde lazer tedavisi uygulandıktan sonra kliniğimize sevk edilmişti ve bu olgunun sadece sağ gözü çalışmaya dahil edildi (8. olgu). İki infantın (6. ve 11. olgular) 4 gözünde retinal vaskülarizasyon zon 3'e ulaşmış olmasına rağmen plus hastalık bulgularında reaktivasyon olması nedeniyle ek olarak LFK tedavisi uygulandı. Bir infant (4. olgu) 28. haftadan itibaren var olan intraventriküler kanama komplikasyonu nedeniyle ex olduğu için çalışma dışında bırakıldı. Kalan 3 infantın 6 gözü çalışma esnasında ek tedavisiz vaskülarizasyonu zon 3'e kadar ilerlemiş fakat reaktivasyonu olmayan ve tedavisiz izlenmeye devam eden olgulardı. Reaktivasyon gelişen olgular ile tedavisiz vaskülarizasyonun gözlendiği olgular arasında doğum ağırlıkları ve doğum haftaları açısından istatistiksel anlamlı bir fark saptanmadı (p>0.05)

Tüm olguların ortalama takip süresi 32.4±17.0 (15-66) haftaydı. Olgular uygulanan İVB enjeksiyon dozuna göre iki gruba ayrıldı. İlk grupta ½ doz (0.625 mg) uygulanan 6 infant, 2. grupta ise ¼ doz (0.312 mg) uygulanan 5 infant yer almaktaydı. Beş olgunun 9 gözünde ortalama tam retinal vaskülarizasyon gelişim zamanı 59.4±12.7 haftaydı. Bu olguların 3'ü grup 1, 2'si grup 2 olgulardı. İki grup arasında retinal vaskülarizasyon gelişim zamanı açısından fark saptanmadı (p=0.374). Üç infantın 6 gözü ise ortalama 21.3±9.2 (15-32) haftadır tam retinal vaskülarizasyon açısından takip edilmektedir.

Her bir olgunun verileri ve izlemleri tablo 2'de sunulmuştur.

Çalışma kapsamında değerlendirilen infantlarda İVB enjeksiyonu nedenli herhangi bir komplikasyon izlenmemiştir. İki olgunun tedavi öncesi ve sonrası fotoğrafları şekil 1-4'te gösterilmiştir.

Tablo 1. *AP-ROP ile takip edilen infantların verileri.*

Cinsiyet *(e/k)*	6/5
İnfant/Göz	11/21
Doğum Ağırlığı *(gram, ort*±std*)* *(min-max)*	1108±377 (680-1880)
Doğum Haftası *(ort*±std*)* *(min-max)*	27.6±2.0 (24-30)
Tedavinin başlandığı hafta *(ort*±std*)* *(min-max)*	35.2±2.0 (33-39)
Doğum sonrası tedavi başlangıç zamanı *(hafta, ort*±std*)*	7.6±3.6 (4-14)
Tam vaskülarizasyon zamanı *(hafta, ort*±std*)*	59.4±12.7*
Regresyon oranı	%100
Reaktivasyon ve ek tedaviye ihtiyaç duyulan olgu oranı	%19

***AP-ROP**: Agresif posterior prematüre retinopatisi*
**Vaskülarizasyonu tamamlanmış olgular*

TARTIŞMA

Yaptığımız çalışmada AP-ROP olarak tanı koyduğumuz hastalarda tek doz İVB ile retinal vaskülarizasyonu, hastaların demografik verileriyle birlikte değerlendirdik. Sonuçlar değerlendirildiğinde AP-ROP tanısı sonrası tek doz İVB tedavisi ile tüm hastalarda regresyon gözlendi. Hiçbir olguda kötü anatomik sonuç izlenmemesi ve %100 oranında regresyon gözlenmesi tek doz İVB tedavisinin AP-ROP olgularında etkili bir tedavi seçeneği olduğunu göstermektedir.

AP-ROP olgularında İVB etkinliğinin değerlendirildiği çalışmalarda; Yetik ve ark.[13] dahil ettikleri 62 gözün %91.9'unda, Nicoara ve ark.[14] ise 34 gözün %85.2'sinde 0.625 mg İVB'nin tek dozu ile tam regresyon elde etmişlerdir. Yetik ve ark. çalışmalarında reaktivasyon gösteren olgulara aynı dozda ek İVB tedavisi uygulamışlar ve bu tedavilerle AP-ROP olgularında %100 regresyon sağlamışlardır. Travassos ve ark. üç olguluk vaka serisinde 0.75 mg İVB enjeksiyonu sonrası her üç olguda da yirmi dört saat içerisinde regresyon gözlemlemişler ve bu olguların hiçbirinde ek tedavi ihtiyacı oluşmamıştır.[15] Bir başka çalışmada Dorta ve ark. çalışmalarına dahil ettikleri üç AP-ROP'lu olgunun 6 gözünde 0.625 mg İVB monoterapisi ile tüm gözlerde ek tedavi ihtiyacı olmadan regresyon elde etmişlerdir.[16] Buna karşıt Lorenz ve ark. yapmış oldukları çalışmada 0.312 mg İVB dozu ile zon 2 posterioru tutan akut ROP olgularında %100 regresyon gözlemlemelerine rağmen AP-ROP olgularında %25 oranında regresyon gözlemlemişlerdir.[17] Bu düşük oranda gözlenen regresyon oranının olgu sayılarının az olmasından veya hasta popülasyonu farklılığından kaynaklanıyor olabileceğini düşünmekteyiz. Bu çalışmada ortalama doğum ağırlığı 581 gr ve doğum haftası 23.5 iken, kendi serimizde olguların ortalama doğum ağırlığı 1108 gr ve doğum haftası 27.6 idi.

BEAT-ROP çalışması sonrası ROP olgularında İVB enjeksiyonu popülarite kazanmıştır. [8] Fakat prematüre infantlarda anti-VEGF ilaçlarının sistemik VEGF düzeylerini azaltarak hızlı büyüyen organların gelişimini etkileyebileceği hipotezi hala tam olarak açıklığa kavuşturulamamıştır. [18,19] Birçok organın ve nöral dokuların gelişiminde anjiyogenezis önemli rol oynamaktadır. İntravitreal uygulanan anti-VEGF ajanlarının sistemik VEGF düzeylerini haftalar ya da aylar boyunca azalttığı gösterilmiştir.[18] Bu nedenle AP-ROP tedavisinde

Tablo 2. *İnfantların demografik verileri, eşlik eden komorbidite verileri, İVB enjeksiyon haftası ve enjeksiyon sonrası izlemleri.*

Olgu	Cinsiyet	DH	DA	Tedavi haftası	Eşlik eden komorbidite	Sağ fundus	Sol fundus	Ortalama takip süresi	Tam vaskülarizasyon haftası	Doz	Ek tedavi
1	Kadın	29	1480	33	HMH,ASD	Zon 2 posteriordan itibaren avasküler	Zon 2 posteriordan itibaren avasküler	32	Takipte	1/2	Yok
2	Erkek	30	1880	34	HMH	Vaskülarize	Vaskülarize	45	56	1/2	Yok
3	Kadın	26	680	33	HMH,PDA,ASD	Vaskülarize	Vaskülarize	66	82	1/2	Yok
4	Erkek	26	790	36	HMH, İVK,VSD Hidrosefali	Hasta takipleri sırasında ex olmuştur				1/4	Yok
5	Kadın	25	700	39	HMH, Hidrosefali	Zon 2 posteriordan itibaren avasküler	Zon 2 posteriordan itibaren avasküler	15	Takipte	1/2	Yok
6	Kadın	30	1400	35	HMH	Zon 2 vaskülarize, periferde lazer spotları	Zon 2 vaskülarize, periferde lazer spotları	54	Takipte	1/2	LFK
7	Erkek	29	1020	34	HMH,PDA	Vaskülarize	vaskülarize	23	52	1/2	Yok
8	Erkek	29	1140	34	HMH,PDA	Vaskülarize	Zon 2 vaskülarize, perifer retinada lazer spotları	23	52	1/4	Yok
9	Erkek	28	1000	35	HMH,İnguinal Herni	Vaskülarize	Vaskülarize	27	55	1/4	Yok
10	Erkek	28	1300	37	HMH,PDA	Zon 2 posteriordan itibaren avasküler	Zon 2 posteriordan itibaren avasküler	17	Takipte	1/4	Yok
11	Kadın	24	800	38	HMH,ASD,PDA	Zon 2 posteriorda vaskülarizasyon mevcut. Perifer retinada laser spotları	Zon 2 posteriorda vaskülarizasyon mevcut. Perifer retinada laser spotları	22	Takipte	1/4	LFK

***DA**: Doğum a*ğırlığı, **DH**: Doğum haftası, **IVB**: İntravitreal *bevacizumab, **LFK**: Lazer fotokoagülasyon, **HMH**: Hyalen membran Hastalığı,* **İVK**: İntraventriküler *kanama, **ASD**: atriyal septal defekt, **VSD**: Ventriküler septal defekt, **PDA**: Patent duktus arteriosus.*

etkili olabilecek ve sistemik VEGF konsantrasyonunu en düşük oranda azaltabilen en düşük doz İVB dozajının uygulanması gerekir. Literatürde çoğu araştırmada infantlardaki İVB dozu, erişkin dozun yarısı (0.625 mg) olarak uygulanmaktadır.[17] Sistemik yan etkileri konusunda tartışmaların olması, sistemik riski olabildiğince düşürmek amacıyla araştırmacılar etkili olabilen en düşük bevacizumab dozunu bulmak için çalışmalar yapmaya yönlendirilmiştir. Yapılan bir çalışmada hastaların bir gözüne standart 0.625 mg/0.025 ml, diğer gözlerine ise 0.25 mg/0.01 ml bevacizumab uygulanmış ve iki göz arasında anatomik iyileşme açısından fark saptanmadığı gösterilmiştir.[20] Bununla birlikte daha düşük uygulama dozları üzerinde çalışmalar devam etmektedir. Sadece tip 1 ROP olgularının dahil edildiği faz 1 çalışmasında İVB'nin kademeli olarak azaltılmış dozları karşılaştırılmış ve 0.031 mg dozuna kadar İVB etkinliği gösterilmiştir.[21] Fakat literatürde düşük İVB dozlarında AP-ROP tedavisinin karşılaştırıldığı bir çalışmaya rastlamamaktayız. Çalışmamızda AP-ROP'lu olgularda hem regresyon hem de tam retinal vaskülarizasyon zamanı açısından 0.312 mg İVB uyguladığımız hasta grubu ile 0.625 mg İVB uyguladığımız grup arasında anlamlı fark saptanmadı. Bu daha düşük doz

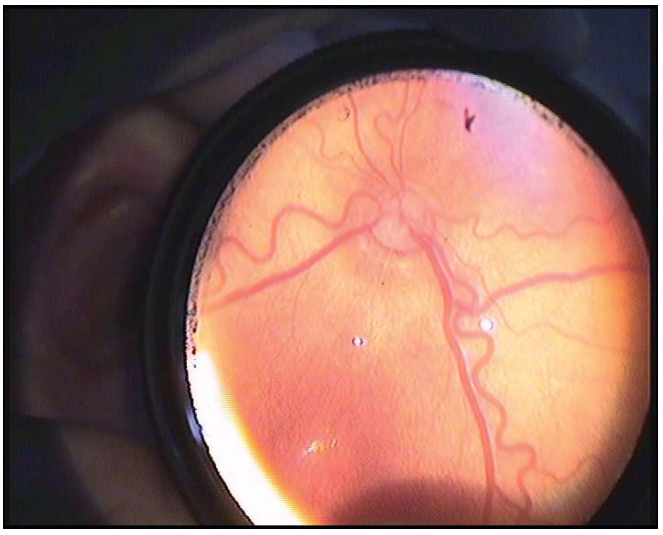

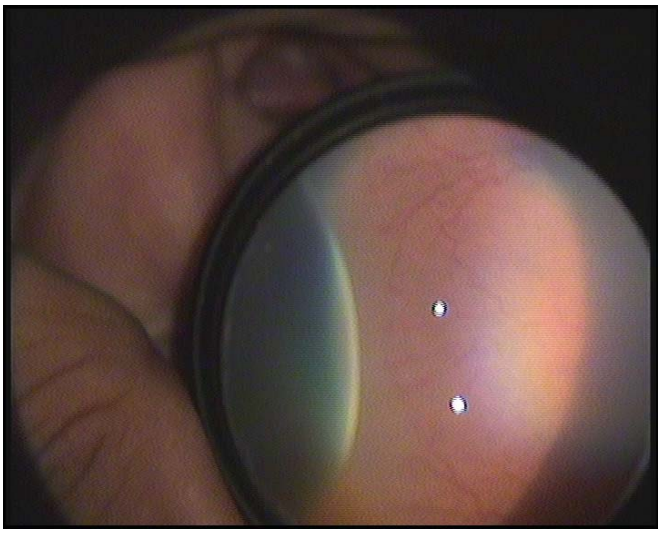

Şekil 1 ve Şekil 2. *Agresif Posterior Prematüre Retinopatisi (AP-ROP) tanısı alan olgunun tedavi öncesi binoküler indirekt oftalmoskop ile alınmış fotoğrafları (Olgu 3).*

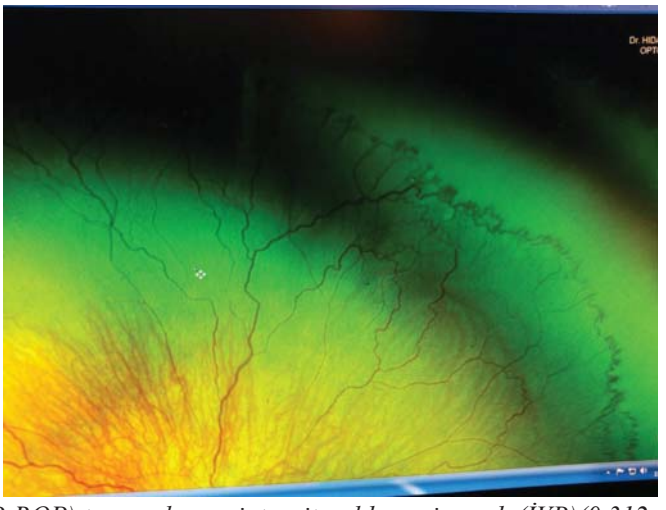

Şekil 3 ve Şekil 4. *Agresif Posterior Prematüre Retinopatisi (AP-ROP) tanısı alan ve intravitreal bevacizumab (İVB)(0.312 mg/0.012 ml. Olgu 9) ile tedavi edilmiş olgunun tedavi sonrası 1.ayda alınmış fotoğrafları (Fotoğraflar Optus ®ile alınmıştır)*

uygulamasında da AP-ROP olgularının tedavi edilebileceğini bize göstermektedir. Fakat anlamlı oranda farkın çıkmaması gruplardaki hasta sayımızın düşük olmasından da kaynaklanıyor olabilir. Daha fazla sayıda hasta içeren çalışmalar yapıldığında daha anlamlı sonuçlar ortaya çıkacağını düşünmekteyiz.

ROP hastalığında anti-VEGF tedavisinde karşılaşılan en büyük problemlerden biride retinal normal vaskülarizasyonun nasıl ve ne zaman olacağıdır. Bu çalışma ile AP-ROP olgularının İVB tedavisi sonrası retinal vaskülarizasyonunun fizyolojik vaskülarizasyona oranla yavaşladığını göstermiş bulunmaktayız. Tam retinal vaskülarizasyon klinik olarak retinal damarların temporal ora serrataya ulaşması olarak tanımlanmaktadır. Bizim çalışmamızda ortalama tam vaskülarizasyon süresi 59.4 hafta idi. Tam vaskülarizasyon süresi düşük doz uygulanan grupta daha kısa olmasına rağmen diğer gruptan istatiksel olarak farklı değildi. Fakat bunlara rağmen tam vaskülarizasyonu anjiyografik olarak göstermek daha anlamlı olabilirdi.

BEAT-ROP çalışmasında ortalama tam vaskülarizasyon süresinin tedaviden sonra ortalama 19.5 hafta sonra olduğu gözlenmiştir.[8] Sukgen ve ark. yapmış olduğu bir çalışmada 0.625 mg İVB uygulanan ROP olgularında ortalama tam vaskülarizasyon süresi 55.9 hafta olarak gözlenmiştir.[22] Spandau ve ark. ise ortalama tam vaskülarizasyon süresi olarak 65. hafta olarak gözlemlemişlerdir. [23] Literatürde AP-ROP olgularında vaskülarizasyon süresi ile ilgili çalışma bulunmamaktadır ve bizim çalışmamız bu açıdan literatürde AP-ROP olgularında İVB tedavisi sonrası ortalama vaskülarizasyon süresini gösteren ilk çalışma özelliği taşımaktadır.

İVB ile tedavi edilen tüm AP-ROP olgularında tam regresyon gözlenmesine rağmen takip sürecinde nüks izlenebil-

mektedir. Yetik ve ark AP-ROP olgularında İVB tedavisi sonrası rekürrensin klasik ROP olgularına oranla daha fazla ve daha erken dönemde olduğunu göstermişlerdir.[13] Bu nedenle bu olguların sıkı takibi gerekmektedir. Serimizde İVB monoterapisi sonrası gözlenen nüks oranı %19 idi. Bu olgularımızda ek tedavi olarak LFK'a ihtiyaç duyuldu. Yetik ve ark. ilk İVB enjeksiyonundan sonra nüks gözlenen 5 olgunun (%8.1) 3'ünde ikinci İVB enjeksiyonu ile başarı elde ederken, kalan 2 olgu için üçüncü İVB enjeksiyonuna başvurmuştur.[13] Nicoara ve ark. ise nüks gözlenen 5 olgudan (%14.7) 3'üne İVB sonrası LFK yaparak regresyon elde etmişlerdir.[14] Zon I'i tutan ROP, posterior yerleşimli ROP ve AP-ROP olgularında anti-VEGF monoterapisi sonrası rekürrens geliştiğinde, vaskülarizasyon zon 2'ye ulaştıysa ikince tedavi girişimi olarak LFK önerilirken, vaskülarizasyon halen zon 1'de seyrediyor ise ek anti-VEGF tedavisi önerilmektedir.[21]

Şimdiye kadar AP-ROP olgularda ilk tedavi LFK'nın yanında ek olarak anti-VEGF tedavi ile kombinasyonun, tek LFK uygulamasına göre daha etkin sonuçları gösterilmiştir.[24,25] Ahn ve ark. AP-ROP ve non AP-ROP infantları karşılaştırdığı çalışmalarında AP-ROP infantların daha yoğun LFK tedavisine ihtiyaç duyduğunu ve bu olgularda nüksün daha sık olduğunu belirtmişlerdir.[26] Ayrıca Nicoara ve ark. çalışmalarına dahil ettikleri AP-ROP'u olan 23 olguda İVB monoterapisi ile tek başına uygulanan LFK tedavisini karşılaştırmış ve IVB'nin daha etkin bir düzelme sağladığını bildirmiştir.[14] AP-ROP olgularında LFK tedavisi sonrası yüksek nüks oranları bildirilmektedir. LFK etkinliğinin değerlendirildiği bir çalışmada 22 infanta yapılan ilk lazer tedavisi sonrası gözlerin %31.8'inde ikinci laser ihtiyacı gelişmiştir.[6] Gunn ve ark. ise 15 AP-ROP'lu gözü dahil ettikleri çalışmalarında bu oranı %26.6 olarak belirtmişlerdir.[27] AP-ROP'un da dahil olduğu posterior zon tutulumlu ROP olgularında uygulanan LFK tedavisi ile geniş retinal ablasyon alanları oluşmakta ve gözün gelişmeye devam etmesi sonucu bu alanlarda incelmeler ve traksiyonlar meydana gelmektedir. AP-ROP olgularında erken dönemde ve yeterli miktarda LFK yapılmasına rağmen, özellikle laser öncesi posterior zon 1'i tutan, preretinal hemorajilerin eşlik ettiği, gestasyonel yaşı 29.5 hafta altında olan olgularda ileri dönemde retina dekolmanı gelişim riskinin de belirgin olarak arttığı bilinmektedir.[28]

Sonuç olarak genel anestezi gerektirmemesi, poliklinik şartlarında ve kısa sürede uygulanabilmesi, retinada ablasyon oluşturmaması ve periferik vaskülarizasyonun oluşumunu engellememesi ile birlikte özellikle zon 1 tutulumlu ROP olguları ile tedavinin hızlı başlanması gereken ve klasik LFK ile retinada büyük hasar oluşumuna neden olabilecek AP-ROP olgularında İVB monoterapisi etkin gözükmektedir. Daha geniş serili ve çok merkezli araştırmalarla İVB etkinliği, güvenilirliği ve uygulama dozunu araştıracak çalışmalara ihtiyaç vardır.

KAYNAKLAR / REFERENCES

1. Hutcheson KA. Retinopathy of prematurity. Curr Opin Ophthalmol. 2003;14:286-90.
2. Sun Y, Hellström A, Smith Lois EH. Retinopathy of prematurity. In: Martin RJ, Fanaroff AA, Walsh MC: Fanaroff and Martin's Neonatal-Perinatal Medicine, Diseases of the Fetus and Newborn, 10th ed. Saunders Elsevier, 2015;1767-74.
3. Port AD, Chan RV, Ostmo S, et al. Risk factors for retinopathy of prematurity: insights from outlier infants. Graefes Arch Clin Exp Ophthalmol. 2014;252:1669-77.
4. Gilbert C. Retinopathy of prematurity: a global perspective of the epidemics, population of babies at risk and implications for control. Early Hum Dev. 2008;84:77-82.
5. International Committee for the Classification of Retinopathy of Prematurity. The International Classification of Retinopathy of Prematurity revisited. Arch Ophthalmol. 2005;123:991-9.
6. Drenser KA, Trese MT, Capone A Jr. Aggressive posterior retinopathy of prematurity. Retina. 2010;30:37-40.
7. Good WV; Early Treatment for Retinopathy of Prematurity Cooperative Group. Final results of the Early Treatment for Retinopathy of Prematurity (ETROP) randomized trial. Trans Am Ophthalmol Soc 2004;102:233-48.
8. Harder BC, Schlichtenbrede FC, von Baltz S, et al. Intravitreal bevacizumab for retinopathy of prematurity: refractive error results. Am J Ophthalmol. 2013;155:1119-24.
9. Hwang CK, Hubbard GB, Hutchinson AK, et al. Outcomes after intravitreal bevacizumab versus laser photocoagulation for retinopathy of prematurity: a 5-year retrospective analysis. Ophthalmology. 2015;122:1008-15.
10. Mintz-Hittner HA, Kennedy KA, Chuang AZ; BEAT-ROP Cooperative Group. Efficacy of intravitreal bevacizumab for stage 3+ retinopathy of prematurity. N Engl J Med 2011;364(7):603-615.
11. Fierson WM, Saunders RA, Good W, et al; American Academy of Pediatrics Section on Ophthalmology; American Academy of Ophthalmology; American Association for Pediatric Ophthalmology and Strabismus; American Association of Certified Orthoptists. Screening examination of premature infants for retinopathy of prematurity. Pediatrics. 2013;131:189-95.
12. Koç E, Baş AY, Özdek Ş ve ark; TOD ROP Komisyonu, TND ROP Çalışma Grubu. Türkiye Prematüre Retinopatisi Rehberi 2016. URL:http://www.neonatology.org.tr/wp-content/uploads/2016/12/premature_retinopatisi_rehberi.pdf
13. Yetik H, Gunay M, Sirop S, et al. Intravitreal bevacizumab monotherapy for type-1 prethreshold, threshold, and aggressive posterior retinopathy of prematurity-27 month follow-up results from Turkey. Graefes Arch Clin Exp Ophthalmol. 2015;253:1677-83.
14. Nicoară SD, Ştefănuţ AC, Nascutzy C, et al. Regression rate following the treatment of aggressive posterior retinopathy of prematurity with bevacizumab versus laser: 8-year retrospective analysis. Med Sci Monit. 2016;22:1192-209.
15. Travassos A, Teixeira S, Ferreira P, et al. Intravitreal bevacizumab in aggressive posterior retinopathy of prematurity. Ophthalmic Surg Lasers Imaging. 2007;38:233-7.
16. Dorta P, Kychenthal A. Treatment of type 1 retinopathy of prematurity with intravitreal bevacizumab (Avastin). Retina. 2010;30:24-31.

17. Lorenz B, Stieger K, Jäger M, et al. Retinal vascular development with 0.312 mg intravitreal bevacizumab to treat severe posterior retinopathy of prematurity: A longitudinal fluorescein angiographic study. Retina. 2017;37:97-111.

18. Sato T, Wada K, Arahori H, Kuno N, Imoto K, Iwahashi-Shima C & Kusaka S (2012): Serum concentrations of bevacizumab (avastin) and vascular endothelial growth factor in infants with retinopathy of prematurity. Am J Ophthalmol 153: 327–33.

19. VanderVeen DK, Melia M, Yang MB, et al. Anti-vascular endothelial growth factor therapy for primary treatment of type 1 retinopathy of prematurity: A report by the American Academy of Ophthalmology. Ophthalmology. 2017;124:619-33.

20. Han J, Kim SE, Lee SC, et al. Low dose versus conventional dose of intravitreal bevacizumab injection for retinopathy of prematurity: a case series with paired-eye comparison. Acta Ophthalmol 2016; Mar 24.

21. Wallace DK, Kraker RT, Freedman SF, et al; Pediatric Eye Disease Investigator Group (PEDIG). Assessment of lower doses of intravitreous bevacizumab for retinopathy of prematurity: A phase 1 dosing study. JAMA Ophthalmol. 2017;135:654-6.

22. Alyamac SE, Comez A, Koçluk Y et al. The Process of Retinal Vascularization after Anti-VEGF Treatment in Retinopathy of Prematurity: A Comparison Study between Ranibizumab and Bevacizumab. Ophthalmologica. 2016;236(3):139-47.

23. Spandau U, Tomic, Ewald U, et al. Time to consider a new treatment protocol for aggressive posterior retinopathy of prematurity? Acta Ophthalmol Acta Ophthalmol. 2013 Mar;91(2):170-5

24. Chung EJ, Kim JH, Ahn HS, et al. Combination of laser photocoagulation and intravitreal bevacizumab (Avastin) for aggressive zone 1 retinopathy of prematurity. Graefes Arch Clin Exp Ophthalmol. 2007;245:1727-30.

25. Altınsoy HI, Mutlu FM, Gungor R, et al. Combination of laser photocoagulation and intravitreal bevacizumab in aggressive posterior retinopathy of prematurity. Ophthalmic Surg Lasers Imaging. 2010;9:1-5.

26. Ahn YJ, Hong KE, Yum HR, et al. Characteristic clinical features associated with aggressive posterior retinopathy of prematurity. Eye (Lond). 2017;31:924-30.

27. Gunn DJ, Cartwright DW, Gole GA. Prevalence and outcomes of laser treatment of aggressive posterior retinopathy of prematurity. Clin Exp Ophthalmol. 2014;42:459-65.

28. Sanghi G, Dogra MR, Katoch D, et al. Aggressive posterior retinopathy of prematurity: risk factors for retinal detachment despite confluent laser photocoagulation. Am J Ophthalmol. 2013;155:159-64.