

İdiyopatik ve Travmatik Maküla Deliklerinin Vitrektomi ve İç Limitan Membran Soyulması ile Tedavisi: İlk Sonuçlarımız*

Güngör SOBACI¹, Atilla BAYER², Ahmet TAŞ³

ÖZET

Amaç : İdiyopatik ve travmatik maküla delikli olguların vitrektomi ve iç limitan membran soyulması ile tedavisindeki ilk sonuçlarımızı sunmak.

Olgular : Üç idiyopatik evre 3 ve 4 ; 3 travmatik tam kat makula delikli olguda vitrektomi ve internal limitan membran soyulması işlemi uygulandı. Semptomları 3 ay -2 yıl öncesinde başlayan, çapı 500 -1000 μ arasında değişen maküla deliği bulunan olgularda IMPS - 0.1 arasında görme keskinliği mevcuttu. Klinik ve anjiyografik olarak izlenen olgularda görmenin 2 sıra artması ve deliğin tam kapanması postoperatif başarılı sonuç olarak kabul edildi.

Bulgular: Olguların 3-9 aylık takiplerinde 2'si travmatik ve 2'si idiyopatik 4 olguda (% 66) başarılı sonuç (0.2 - 0.5 arası görme) elde edildi. 3.ayda kapandığı saptanan maküla deliği 4.ayda tekrar açılan travmatik delikli olguda intraoperatif perifoveal retina yırtığı ve postoperatif lens sklerozu oluştu. İdiyopatik delikli diğer olguda ise maküla deliği kapanmakla birlikte konfrontasyon testinde semptomatik alt nazal kadranopsi saptandı.

Yorum : Vitrektomi ve iç limitan membran soyulmasının idiyopatik ve travmatik maküla delikleri için etkin bir tedavi seçeneği olabileceği ve potansiyel riskleri gözönüne alınarak başarı ile uygulanabileceği anlaşılmıştır.

ANAHTAR KELİMELELER: İdiyopatik maküla deliği, Travmatik maküla deliği, İç limitan membran soyulması.

TREATMENT OF IDIOPATHIC AND TRAUMATIC MACULAR HOLES WITH VITRECTOMY AND INTERNAL LIMITING MEMBRANECTOMY : INITIAL RESULTS. SUMMARY

Purpose : To present our initial results of vitrectomy together with internal limiting membranectomy in patients with idiopathic and traumatic macular holes.

Patients : In 3 patients with idiopathic macular holes at stage 3 or 4; and 3 patients with full-thickness macular holes, vitrectomy together with internal limiting membranectomy procedure was performed. Visual acuities in patients with macular holes of 500 to 1000 μ diameter in size, and symptomatic for 3 months to 2 years ranged from CF at 1 m to 1/10. Patients were evaluated with

* T.O.D.Ulusal Oftalmoloji Kongresi'nde (30 Eylül-4 Ekim 2000, Antalya) olarak sunulmuştur.

* Doç Dr., GATA Göz A.D.

** Yrd. Doç.Dr., GATA Göz A.D.

*** Uzm. Öğr., GATA Göz A.D.

clinical and angiographical examinations, and postoperative success was defined as having 2-line increase in visual acuity together with anatomical closure of hole.

Results : In 3 to 9-month follow-up period, the success (visual acuity of 2/10 to 5/10) was obtained in 4 out of 6 cases (66%) comprising 2 traumatic and 2 idiopathic holes. An intraoperative perifoveal retinal tear and postoperative lens sclerosis occurred in a patient with traumatic macular hole which was noted to be closed at third month reopened at 4th month postoperatively. The other patient with idiopathic macular hole which was closed postoperatively had symptomatic inferior nasal quadronepsia defined by confrontation test.

Conclusion : It was concluded that vitrectomy together with internal limiting membranectomy might be an effective treatment option for idiopathic and traumatic macular holes, and can be applied successfully, however, potential risks should be considered preoperatively. *Ret-vit 2001; 9 : 225 - 231.*

KEY WORDS : *Idiopathic macular hole, Traumatic macular hole, Internal limiting membranectomy*

Önceleri tedavisinin olmadığına inanılan maküla deliği, patofizyolojisinin tanımlanmasındaki gelişmeler ışığında uygulanan cerrahi yöntemler ile son 10 yılda tedavi edilebilir bir hastalık olarak tanımlanmaktadır. Bu tedavinin uygulandığı serilerde ve prospektif kontrollü çalışmalarda başarılı sonuçlar kadar sorunların da gözlenmesi cerrahi yöntemlerin geliştirilmesini güncelleştirmektedir. Bu olgularda pars plana vitrektomi (PPV) ile birlikte iç limitan membran soyulması (İLMS) işlemi uygulamasının postoperatif anatomik ve fonksiyonel başarıyı arttırdığı bildirilmektedir^{1,2,3}.

Çalışmamızda, vitrektomi yanısıra İLMS işlemini uyguladığımız idiyopatik ve travmatik maküla delikli olgulardaki anatomik ve fonksiyonel sonuçlar bildirilmektedir.

YÖNTEM

Eylül 1999 - Nisan 2000 tarihleri arasında travmatik ve idiyopatik maküla deliği için PPV ve İLMS işlemi uyguladığımız 6 olgunun 6 gözü çalışma kapsamına alındı. Olgularda ameliyat öncesinde maküla deliğini yalancı delik görünümünden ayırt etmek üzere kontakt lens (Goldman üç aynalı lense) ve non-

kontakt lens (78 dioptri lens) biyomikroskopi, lazer ışığı testi, fundus fotoğrafisi - flöresein anjiyografi (Kowa Pro-III dijital kamera) uygulandı ve Watzke bulgusu arandı. Ayrıca, olgularda etyolojiye ışık tutabilecek bulgular kaydedildi, periferik retina incelendi ve sistemik sorgulama yapıldı. Refraksiyon muayenesi yanısıra dikkatli bir biyomikroskopi ve oftalmaskopi ile görme azlığı ile maküla deliği ilişkisi araştırıldı. Olgularda, Gass'ın⁴ tanımladığı evre 3 ve 4 idiyopatik veya tam kat travmatik maküla deliği bulunması, görme keskinliğinin 1MPS - 0.3 arasında olması, hastanın kendisine açıklanan ameliyatı olası sonuçları ile birlikte kabul etmesi, ameliyat sonrası baş pozisyonunu uygulayabilecek olması ve ameliyat sonrası görme artışını engelleyebilecek bir göz içi hastalığı (örneğin glokom, kistik maküla ödemi) bulunmaması şartı aranmıştır.

Olgular tek bir cerrah (G.S) tarafından opere edildi. Peribulber anestezi altında PPV ve İLMS işlemi uygulandı. Bu maksatla kor ve periferik vitrektomi sonrasında arka hyaloid silikon uclu boşaltım iğnesi ile aktif çekme gücü uygulanarak retinadan ayrıldı. 20 numara mikrovitreoretinal bıçak ile foveadan 500 mikron üstte saat 12 kadranından hol ke-

narına vertikal olarak retina yüzeyi hafifçe çizilip yine aynı bıçakla en üst noktasından ince kapiller bir sızıntı görülene değin minimal horizontal hareketler ile membran ucu görülür hale getirildi ve ince uçlu internal limitan membran (İLM) forsepsi ile tutulan membran fovea etrafında en az 1 disk çapında maküloleksis tarzında soyuldu. Vitre tabanı ve periferik retina muayenesi ile sıvı hava değişimi sonrasında sklerotomiler kapatıldı. Pars plana'dan hava-propan gaz (%20) değişimi uygulandı ve konjonktiva kapatıldı. Postoperatif 5 gün yüzükoyun yatış pozisyonunda tutulan ve düzenli göziçi basınç kontrolü yapılan hastalardan ameliyatın 1. haftası, 2.haftası, 1.ay, 2.ay, 3.ay, 6.ay ve 12.ay kontrollerine gelmeleri ve yüzükoyun pozisyonlarını zorunlu haller hariç en az 2 hafta devam ettirmeleri istenerek antibiyotikli ve steroidli damla verilerek taburcu edildi. Postoperatif dönemde hastalara preoperatif muayenelerinde yapılan işlemler yanısıra 3.ayda eşik görme alanı testi (Kowa 2000) uygulandı. Üçüncü ayda deliğin kapanmadığı ve Snellen eşelinde 2 sıra görme artışının sağlanmadığı

olgular başarısız kabul edildi. Bu olgulara reoperasyon teklif edildi.

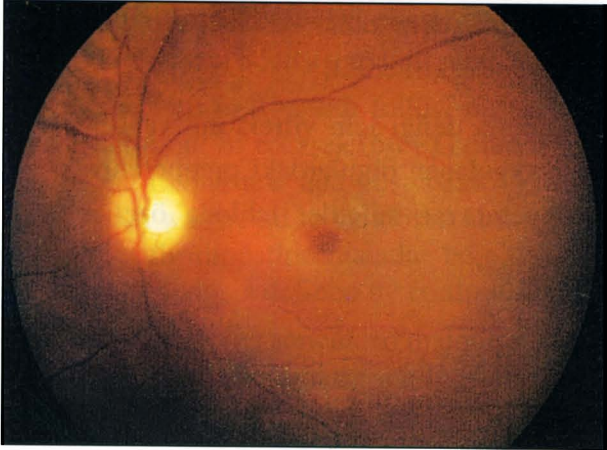
Maküla deliği için vitrektomi ve İLMS işlemi uygulanan olgulardaki preoperatuvar ve postoperatuvar bulgular tabloda özetlenmektedir.

TARTIŞMA

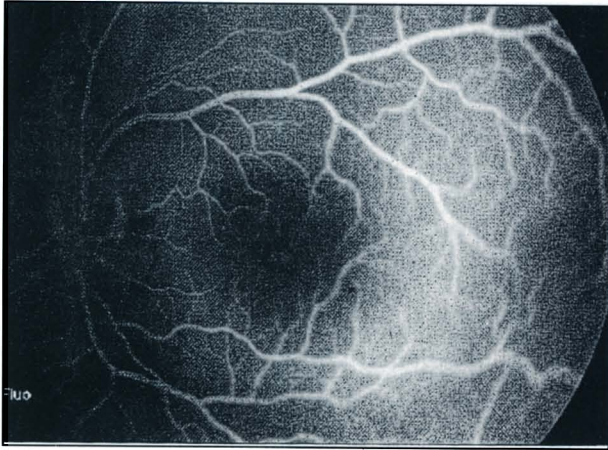
Kelly ve Wendel'in⁵ olgu serilerinin sunumu ile başlayan süreçte idiyopatik tam kat maküla deliğinin cerrahi olarak kapatılabileceği olgu serileri yanısıra kontrollü gözlemler ile ortaya konmuştur⁵⁻⁹. Bu çalışmalarda anatomik ve fonksiyonel başarının farklı oranlarda bildirilmiş olması yanısıra karşılaşılan sorunlar ve komplikasyonlar listesinin seriler arasında değişkenlik göstermesi, olgulara ait bireysel farklılıklar kadar uygulanan yöntemlerin de sorumlu olduğunu düşündürmektedir. Park ve ark.¹⁰ 1995 yılında makula deliği cerrahisi uygulanan olgularının %23'ünde ciddi oranda (%40) görme kaybı ile sonuçlanan arka segment komplikasyonu bildirmişlerdi. Gü-

Tablo: İdiyopatik (İ) ve travmatik (T) maküla deliği (MD) için vitrektomi ve İLMS işlemi uygulanan olgularda preoperatuvar ve postoperatuvar bulgular.

Olgu	Yaş	Cins/ Göz	MD tip	MD evre	MD çap(μ)	MD süre	Takip	Preop görme	Postop görme	Komplikasyon	Açıklama
1	55	E OS	İ	3	1000	6ay	9ay	1MPS	0.2	Yok	Normal seyir
2	21	E OS	T	Tam kat	1000	3ay	4ay	1MPS	2MPS	Perifoveal yırtık lens sklerozu, ERM gelişimi, Posttravmatik stres bozukluğu	Yırtık ve hol 3. ayda kapandı; 4. ayda tekrar açıldı.
3	21	E OS	T	Tam kat	500	3ay	6ay	2MPS	0.4	Yok	Görevine döndü
4	65	K OD	İ	3	1000	2yıl	3ay	3MPS	4MPS	Alt-nazal kadransopsi	Takibe gelmedi
5	22	E OD	T	Tam kat	500	3ay	6ay	0.1	0.3	Yok	Görevine döndü
6	70	E OS	İ	4	500	?	4ay	0.1	0.5	Yok	MD 4.ayda kapandı



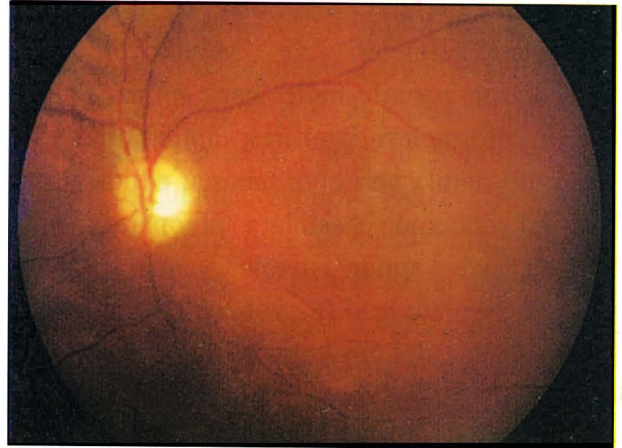
Resim 1a.
Maküla deliği, preoperatif fundus görünümü.



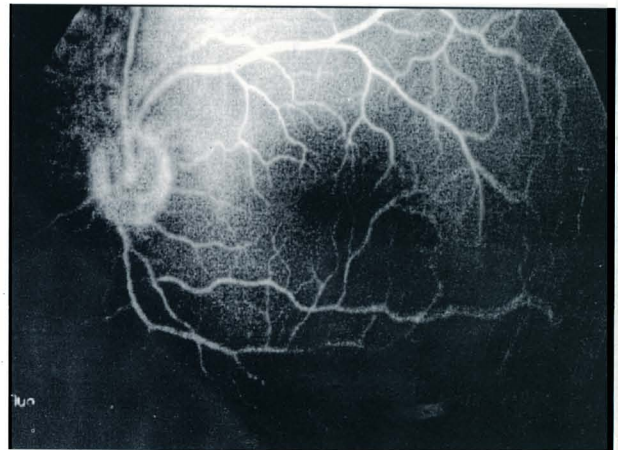
Resim 1b.
Maküla deliği, preoperatif FFA.

nümüzde bu sorunlara çözüm üretmek, anatomik ve fonksiyonel başarıyı artırmak üzere cerrahi yöntemlerin geliştirildiğini görüyoruz. Bunlar arasında Olsen ve ark.¹'nin İLMS ile birlikte uygulandığında idiyopatik maküla deliği tedavisinde anatomik ve fonksiyonel başarının arttığını bildiren çalışmaları dikkat çekicidir. İLMS işlemi uygulayan Park ve ark.³ serilerinde ilk ameliyatta % 91, reoperasyonlar ile %95 anatomik ve % 53 fonksiyonel başarı oranı elde etmişler; bununla birlikte, retina yırtığı, retina dekolmanı, postoperatif maküla buruşukluğu ve makülada fototoksisite bildirmişlerdir. Ülkemizde bu yöntemi uygu-

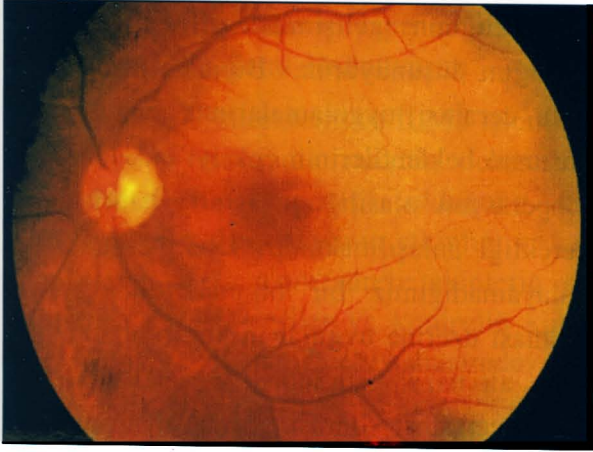
layan Bengisu ve ark.¹¹ %97 anatomik başarı, Tüzün ve ark.¹² %100 anatomik başarı ve %50 olguda 0.1 üzeri görme keskinliği elde ettiklerini bildirmektedirler^{1,12}. Olgularımızdan birinde (olgu 2) geç dönemde maküla deliğinin tekrar açıldığını, ikincisinde (olgu 4) ise maküla deliğinin kapanmasına rağmen görme keskinliğinin artmadığını saptadık. Bu durumda % 83 anatomik, % 66 fonksiyonel başarıdan sözedebiliriz. Bu oranlar kaynakçadakilerle kıyaslanabilir özelliktedir. Bununla birlikte, serimizin küçüklüğü ve izlem süremizin kısalığı yanısıra olgularımızın heterojen oluşu (idiyopatik ve travmatik maküla deliklerini kapsamaması) bu değerlendirmede gözönüne alın-



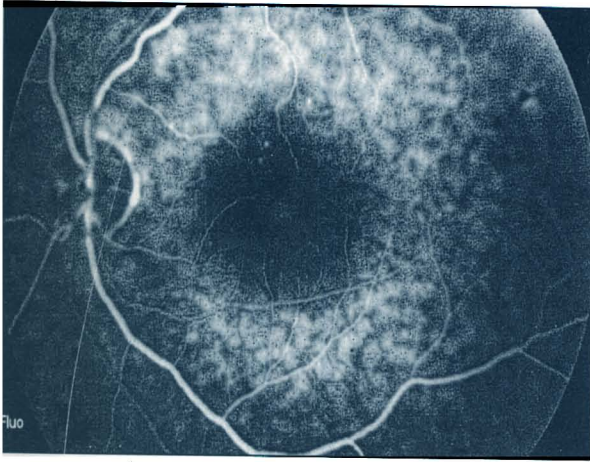
Resim 2a.
PPV ve İLMS sonrası 6. ayda fundus görünümü.



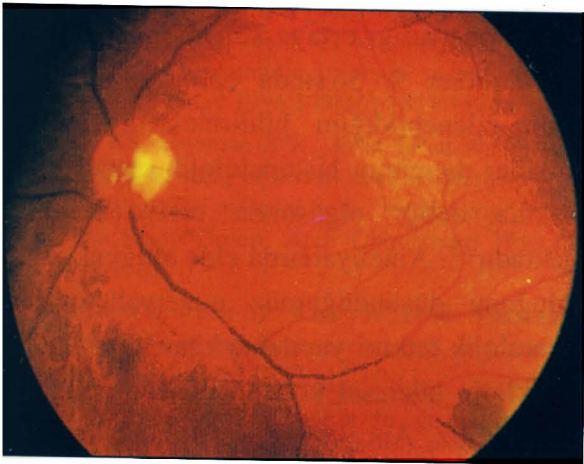
Resim 2b.
PPV ve İLMS sonrası 6. ayda FFA.



Resim 3a.
Maküla deliği, preoperatif fundus görünümü.



Resim 3b.
Maküla deliği preoperatif FFA.



Resim 3c.
PPV ve İLMS sonrası 6 ayda fundus görünümü.

malıdır. Travmatik ve idiyopatik maküla deliklerinde aynı (%66) fonksiyonel başarı sağlanmış olmakla birlikte olgu sayısının azlığı, takip süresinin kısalığı ve olguların heterojen oluşu bunları kıyaslamamızı güçleştirmiştir. Üç ila 9 aylık takipte elde ettiğimiz fonksiyonel ve anatomik başarı oranlarının, olguların uzun süreli takiplerinde de korunacağını düşünmekteyiz¹³. Bizdekine benzer tarzda diğer serilerde de anatomik ve fonksiyonel başarı arasında tam bir uyum sağlanamadığı gözlenmektedir. Bunun, ameliyat öncesi süreçte fotoreseptörlerdeki yozlaşmadan kaynaklandığı düşünülebilir. Ayrıca, maküla deliği cerrahisinin fonksiyonel başarısında etkin olduğu ileri sürülen maküla deliğinin semptomlarının süresi⁷ ve histopatolojik yapısı¹⁴ gibi faktörlerin de sonuçlarımızın farklılığından sorumlu olması beklenebilir. Bilgilerimize göre serimiz kaynakçada travmatik maküla deliği için İLMS uygulanan ilk olguları kapsamaktadır. Park ve ark³. İLMS işleminin, İLM üzerindeki fibrosellüler proliferasyonlarla birlikte makülada delik oluşumunda rolü bulunan tanjansiyel traksiyonları tamamen ortadan kaldırması ve deliğin kapanmasını sağlayan gliozisi kuvvetle uyarması yoluyla anatomik ve fonksiyonel başarıyı artırabileceğini ileri sürmektedirler. Ancak, İLMS uygulamasıyla elde edilen fonksiyonel sonuçlar klasik yaklaşımdaki (arka hyaloidin kaldırılması) ve buna doğal yapıştırıcı ilavesi (serum, trombosit, büyüme faktörü) ile elde edilenden^{6,8,15} daha başarılı gözükse de henüz bu yöntemlerin kıyaslanabildiği prospektif kontrollü bir çalışma yoktur. Çalışmamız, Rubin ve ark.¹⁶'nın 12 olguluk serilerindekinden farklı olarak doğal yapıştırıcı (Transformig growth faktör Beta-2: TGF,-2) uygulamadan travmatik deliklerin kapanabileceğini göstermesi bakımından önemlidir. Ayrıca, büyüme faktörlerinin teminindeki

güçlük, aseptik koşullarda hazırlanması zorunluluğu ve bu uygulama sırasında ameliyat süresinin uzaması olasılığı gözardı edilmemelidir. Adjuvan uygulamalarında ilave bir etkinlik ortaya konmadıkça, bunların rutin uygulamada yer almaması gerektiği anlaşılmaktadır. Serimizde önemli sayılabilecek komplikasyonlar da gözlenmiştir. İntraoperatif retina yırtığı oluşumunun gözlendiği olguda (olgu 2) 4. ayda lenste minimal de olsa skleroz geliştiği ve maküla deliğinin tekrar açıldığı saptanmıştır. Bu olguda gözlenen epimaküler membran gelişiminin kapanan deliğin tekrar açılmasında rolü olduğu düşünülmektedir¹⁷. Maküla deliği cerrahisi sonrası komplikasyonlar arasında göreceli olarak daha sık rastlanan lens sklerozu gelişiminden sorumlu tutulan lens-gaz temasını azaltmak üzere göziçi ömrü daha kısa olan hava enjeksiyonu ile birlikte İLMS uygulanmasının daha avantajlı olduğu düşünülebilir. Ülkemizde Ovalı ve ark.¹⁸ hastanın pozisyon zorunluluğunun silikon yağı tamponadı kullanılarak giderilebileceğini bildirmişlerdir. Fotoreseptörlerin kuru bir ortamda tutulmasını sağlayabileceği ve gliosis gelişimini uzun süreli olarak etkileyerek deliğin kapanmasını hızlandırabileceği görüşünü¹⁹ dikkate alarak olgularımızda göziçi tamponadı olarak daha önceden de tecrübemiz bulunan propan gazını uyguladık. Christmas ve ark.²¹ ilk ameliyat sonrasında %4.8²⁰, Paques ve ark.²¹ ise uzun süreli takplerinde % 9.5 oranında maküla deliğinin tekrar açıldığını bildirmişlerdir. Bununla birlikte, Thompson ve ark.²² tekrar açılan, sık nükslü maküla deliklerinin dahi fonksiyonel başarı ile kapatılabildiğini göstermişlerdir. Reoperasyon planlanan olguda (olgu 2) gözlenen post-ravmatik stres bozukluğunun artması nedeniyle ameliyatından vazgeçilmiştir. Uyguladığımız cerrahinin hastanın psikiyatrik

rahatsızlığının gelişiminde direkt rolü olmadığını düşünüyoruz. Bununla birlikte maküla cerrahisi uygulamalarında onayı alınan hastanın beklentilerinin çok iyi anlaşılması ve reoperasyon olasılığının ısrarla hatırlatılması gerektiği anlaşılmaktadır. Eşik perimetri uygulayamadığımız bir olguda (olgu 4) yakınması üzerine uygulanan konfrontasyon testinde alt nazal kadranopsi saptandı. Maküla deliği cerrahisi sonrası görme alanı kayıpları oldukça iyi tanımlanmıştır ve sıklıkla alt temporal kadranda gelişirler^{23,24}. Preoperatif dönemde konfrontasyon testini uygulamadığımızdan bu bulgunun komplikasyon olarak değerlendirilmesi şüpheli gözükmektedir. İntraoperatif retinada yırtık gelişimi hariç diğerlerinin İLMS işlemine özgün olmadığını düşünüyoruz. Bununla birlikte bu komplikasyon İLMS uygulanmayanlarda da bildirilmiştir^{3,10}. Olgularımızdan ancak birinde (% 16) muayene ve ameliyat sırasında epimaküler membran görebildik. Epimaküler membranın yalancı hol görünümü oluşturabileceği dikkate alınarak ameliyat planlanan olgularda preoperatif ayrıntılı bir göz dibi muayenesinin gerekli olduğu anlaşılmaktadır. Yine bu muayene sırasında vitreomaküler yüzey dikkatle izlenerek vitreomaküler traksiyonların varlığı ortaya konabilir. Park ark.³ olgularından % 56'sında epimaküler membranın izlenebildiğini bildirmişlerdir. Epimaküler membran histopatolojik olarak ta her maküla deliği olgusunda ortaya konamamaktadır²⁵. Ameliyatlarda elde ettiğimiz, İLM olduğunu düşündüğümüz materyallerin histopatolojik tetkiki yapılamadığından aldığımız örneklerin hücresel kökeni hakkında bilgi sahibi değiliz. Ancak, ameliyatta soyulması sırasında altındaki retinadan yer yer ince hemoraji ve soluk-beyaz iz bırakarak ayrıldığı

gözlemediğimiz membran yapısındaki bu materalin İLM olduğunu düşünüyoruz.

Sonuçlarımız vitrektomi ve İLMS işleminin İdiyopatik ve travmatik maküla deliği için etkin bir tedavi seçeneği olduğunu düşündürmektedir. Bu tedavinin etkinliği ve güvenilirliğinin daha uzun süreli takiplerin yapıldığı daha geniş seriler ve kontrollü klinik çalışmalarla kanıtlanabileceği kanaatindeyiz.

KAYNAKLAR

1. Olsen TW; Sternberg P Jr, Capone A Jr, et al.: Macular hole surgery using thrombin-activated fibrinogen and selective removal of the internal limiting membrane. *Retina* 1998, 18(4): 322-9.
2. Park DW, Lee JH, Min WK : The use of internal limiting membrane maculorrhexis in the treatment of idiopathic macular holes. *Korean J Ophthalmol* 1998, 12 (2) : 92-97.
3. Park DW, Sipperly JO, Sneed SR, et al. :Macular hole surgery with internal limiting membrane peeling and intravitreal air. *Ophthalmology* 1999,106:1392-1398.
4. Judson PH, Yannuzzi LA : Macular hole. In: Ryan SJ. *Retina CV Mosby Co, St Louis* 1989, Vol 2 P: 229-242.
5. Kelly NE, Wendel RT : Vitreous surgery for idiopathic macular holes . Results of a pilot study. *Arch Ophthalmol* 1991,109:654-659.
6. Gaudric A, Massin P, Paques et al. :Autologous platelet concentrate for the treatment of full-thickness macular holes. *Grefe's Arch Clin Exp Ophthalmol* 1995, 233:549-554.
7. Willis AW, Garcia-Cosio JF: Macular hole surgery. Comparison of longstanding versus recent macular holes. *Ophthalmology* 1996,103(11):1811-1814.
8. Banker AS, Freeman WR, Azen SP,et al.: A multicentered clinical study of serum as adjuvant therapy for surgical treatment of macular holes. *Vitreotomy for Macular Hole Study Group. Arch Ophthalmol* 1999,117 (11): 1499-1502.
9. Freeman WR, Azen SP, Kim JW, et al: Vitrectomy for the treatment of full-thickness stage 3 or 4 macular holes. *Arch Ophthalmol* 1997,115:11-21.
10. Park SS, Marcus DM, Duker JS, et al.: Posterior segment complications after vitrectomy for macular hole. *Ophthalmology* 1995,102(5):775-781.
11. Bengisu MM, Kampik A, Feix C ve ark. Maküla deliklerinde vitrektomi sonuçları. T.O.D. XXXIII. Oftalmoloji Kongresi Özet Kitabı , İzmir, 1999,s:99-100.
12. Tüzün S, Özdek Ş, Hasanreisioğlu B : Maküler delik cerrahisinde geç dönem sonuçlarımız. T.O.D. XXXIII. Oftalmoloji Kongresi Özet Kitabı , İzmir, 1999,s:100.
13. Leonard RE, Smiddy WE, Flynn HW, et al.: Long-term visual outcomes in patients with successful macular hole surgery. *Ophthalmology* 1997,104(10):1648-1652.
14. Ezra E, Munro PM, Charteris DG, et al.: Macular hole opercula. Ultrastructural features and clinicopathologic correlation. *Arch Ophthalmol* 1997,115 (11):1381-1387.
15. Minihan M, Goggin M, Cleary PE : Surgical management of macular holes: results using gas tamponade alone, or in combination with autologous platelet concentrate, or transforming growth factor beta-2. *Br J Ophthalmol* 1997,81(12):1073-1079.
16. Rubin JS, Glaser BM, Thompson JT, et al.: Vitrectomy, fluid-gas exchange and transforming growth factor-beta-2 for the treatment of traumatic macular holes. *Ophthalmology* 1995, 102:1840-1845.
17. Paques M, Massin P, Santiago PY, et al.: Late reopening of successfully treated macular holes. *Br J Ophthalmol* 1997,81(8):658-662.
18. Ovalı T, Kır N, Akarçay K, ve ark.: Maküla deliğinin cerrahi tedavisinde pars plana vitrektomi, internal limitan laminanın soyulması ve silikon yağı ile internal tamponat. T.O.D. XXXIII. Oftalmoloji Kongresi Özet Kitabı , İzmir, 1999,s:100.
19. Berger JW, Brucker AJ.: The magnitude of the bubble buoyant pressure: Implications for macular hole surgery. *Retina* 1998,18(1):84-86 ; Tornambe PE: Response; Thompson JT: Response, P: 86-88.
20. Christmas NJ, Smiddy WE, Flynn HW Jr : Reopening of macular holes after initially successful repair. *Ophthalmology* 1998, 105(10): 1835-1838.
21. Paques M, Massin P, Blain P, et al.: Long-term incidence of reopening of macular holes. *Ophthalmology* 2000, 107(4):760-765.
22. Thompson JT, Sjaarda RN : Surgical treatment of macular holes with multiple recurrences. *Ophthalmology* 2000, 107(6):1073-1077.
23. Welch JC : Dehydration injury as a possible cause of visual field defect after pars plana vitrectomy for macular hole. *Am J Ophthalmol* 1997, 124(5):698-699.
24. Ohji M, Nao-I N, Saito Y, et al.: Prevention of visual field defect after macular hole surgery by passing air used for fluid-air exchange through water. *Am J Ophthalmol* 1999, 127(1):62-66.
25. Sadda SR, Campachiaro PA, de Juan E, et al.: Histopathological features of vitreous removed at macular hole surgery. *Arch Ophthalmol* 1999, 117(4):478-484.