

Tek Taraflı İdiopatik Maküla Deliği Olan Olguların Asemptomatik Diğer Gözlerinde Vitreoretinal Arayüzey Özellikleri*

Vitreoretinal Interface in Asymptomatic Fellow Eyes of Patients with Unilateral Macular Holes

Göktuğ SEYMENOĞLU¹, Oğuz ULUSOY², Esin BAŞER³, Özcan KAYIKÇIOĞLU³, Emin KURT³, Süleyman Sami İLKER³

ÖZ

Amaç: Tek taraflı idiopatik maküla deliği (İMD) olan hastaların asemptomatik diğer gözlerindeki vitreoretinal ara yüzey özelliklerini, yine tek taraflı idiopatik epiretinal membranı (ERM) olan hastaların diğer gözleri ve sağlıklı bireylerin gözleri ile karşılaştırmak.

Gereç ve Yöntem: Çalışmaya 33 tek taraflı İMD hastası (1. grup), 33 tek taraflı ERM hastası (2. grup) ve 33 sağlıklı bireyin (3. grup) gözleri dahil edildi. Hastalara ayrıntılı oftalmolojik muayene ve spektral domain optik koherens tomografi (OKT) incelemeleri yapıldı. ERM ve İMD olan hastaların asemptomatik sağlam gözleri ve kırma kusuru dışında oftalmolojik problemi olmayan sağlıklı bireylerin rastgele seçilmiş birer gözlerinde OKT ile elde edilen vitreoretinal arayüz özellikleri ve foveal mikro-yapısal değişiklikler karşılaştırıldı. Total arka vitreus dekolmanı (AVD) tanısı ya biyomikroskop ile fundus muayenesinde Weiss halkasının görülmesi ya da OKT'de fovea üzerinde arka hyaloid membrana ait hiperreflektif bandın görülmesi sonucu konuldu.

Bulgular: Perifoveal AVD gelişimi 1. grupta %45.5, 2. grupta %21.2 ve 3. grupta %24.2 saptandı. Total AVD olmayan ve vitreofoveal yapışıklığı olan gözlerde OKT kesitleri; farklı foveal deformasyon tipleri ortaya çıkardı. Vitreofoveal yapışıklıkla ilişkili foveal deformasyon oranı tek taraflı İMD olan hastaların diğer gözlerinde (%27), diğer gruplara göre (%0) istatistiksel olarak belirgin yüksek saptandı (p=0.039). OKT kesitleri, benzer şekilde total AVD olan gözlerde de rezidüel foveal deformasyonlar ortaya koydu. Total AVD olan gözlerde rezidüel foveal deformasyon oranı İMD ve ERM gruplarında birbirine benzer (%33-%27, p=0.75), ancak sağlıklı bireylerin gözlerinden (%19, p<0.01 ve p<0.01) istatistiksel olarak anlamlı yüksek saptandı.

Sonuç: Tek taraflı İMD olan hastaların asemptomatik diğer gözlerindeki vitreofoveal yapışıklıkla ilişkili foveal deformasyon oranının yüksek olması ilerde maküla deliği gelişebilecek hastalarda bu yapışıklıkların foveal deformasyona ve buna sekonder delik gelişimine neden olabilecek kadar kuvvetli olduklarını düşündürmektedir.

Anahtar Kelimeler: Epiretinal membran, maküla deliği, optik koherens tomografi, vitreoretinal ara yüzey.

ABSTRACT

Purpose: To compare the vitreoretinal interface of the asymptomatic fellow eyes of patients with unilateral idiopathic macular holes (MH) with the asymptomatic fellow eyes of patients with idiopathic epiretinal membranes (ERM) and with the healthy eyes.

Materials and Methods: Thirty-three patients with unilateral MH (group 1), 33 patients with unilateral ERM (group 2) and 33 healthy eyes were included in the study. All patients underwent a comprehensive ophthalmologic examination and spectral domain optical coherence tomography (OCT) was performed on all eyes. The incidence of the features of the vitreoretinal interface and foveal micro-structures in the OCT images were compared among the asymptomatic fellow eyes of patients with unilateral MH, ERM and one of the randomly selected healthy eyes of normal individuals which have any ophthalmic pathology except refractive errors. A complete posterior vitreous detachment (PVD) was considered to be present if the Weiss ring was seen on biomicroscopy or a hiper-reflective band representing a posterior hyaloid membrane over the entire macula was seen on OCT.

Results: The incidence of perifoveal PVD was 45.5% in group 1, 21.2% in group 2 and 24.2% in group 3. The OCT scans showed different types of foveal deformations associated with vitreofoveal adhesions in eyes without a total PVD. The incidence of the foveal deformations associated with vitreofoveal adhesions was significantly higher (p<0.039) in the fellow eyes of the unilateral MH group (27%) than that in the other groups (0%). The OCT scans also showed residual foveal deformations in eyes with total PVD. The incidence of residual foveal deformation in eyes with total PVD was similar between MH and ERM groups (33%-27%, p=0.75), but it was significantly higher in the MH (33%) and ERM (27%) groups than that in healthy eyes (19%, p<0.01).

Conclusion: The higher incidence of foveal deformations in the asymptomatic fellow eyes of patients with unilateral MH with vitreofoveal adhesions suggests that patients in whom MH may develop have abnormally strong vitreofoveal adhesions sufficient to cause foveal deformation and macular holes.

Key Words: Epiretinal membrane, macular hole, optical coherence tomography, vitreoretinal interface.

* Bu çalışma, TOD 46. Ulusal Kongresi'nde sözlü sunu olarak sunulmuştur.

- 1- M.D., Asistant Professor, Celal Bayar University, Faculty of Medicine, Department of Ophthalmology, Manisa/TURKEY
SEYMENOĞLU G., gseymeno@gmail.com
- 2- M.D., Celal Bayar University, Faculty of Medicine, Department of Ophthalmology, Manisa/TURKEY
ULUSOY O., drmoguz@gmail.com
- 3- M.D., Professor, Celal Bayar University, Faculty of Medicine, Department of Ophthalmology, Manisa/TURKEY
BAŞER E., esinbaser@yahoo.com
KAYIKÇIOĞLU Ö., orkayikcioglu@yahoo.com
KURT E., eminkurt@gmail.com
İLKER S.S., ssamiilker@gmail.com

Geliş Tarihi - Received: 29.01.2013

Kabul Tarihi - Accepted: 14.03.2013

Ret-Vit 2013;21:119-123

Yazışma Adresi / Correspondence Address: M.D., Asistant Professor,

Göktuğ SEYMENOĞLU

Cengiz Topel Cad. No:38/4 Karşıyaka, İZMİR /TURKEY

Phone: +90 532 355 71 96

E-Mail: gseymeno@gmail.com

GİRİŞ

Son yıllarda anormal arka vitreus dekolmanının vitreoretinal ara yüzey hastalıklarında önemli bir rol oynadığı, arka vitreus korteksindeki parsiyel ayrılmanın yani vitreoskizisin idiyopatik maküla deliği (İMD) oluşmasında önemli olduğu vurgulanmaktadır.^{1,2} Eğer vitreoskizis makülada hyalosit düzleminin arkasında gerçekleşirse ve vitreopapiller tanjansiyel bir traksiyon makülayı etkiliyorsa bu olayların sonucunda maküla deliği gelişebileceği belirtilmiştir.¹⁻³

Yakın zamanda vitreofoveal ara yüzey ve İMD oluşumu arasındaki ilişki, optik koherens tomografinin (OKT) sağladığı bilgiler ışığında büyük oranda açıklığa kavuşmuştur. Birçok çalışmada vitreusun foveaya persistan yapışıklığı ile beraber perifoveal arka hyaloidin retinadan lokalize ayrılması gösterilmiştir ve bu durum "perifoveal arka vitreus dekolmanı" (AVD) olarak adlandırılmıştır.

Perifoveal AVD evre 1 ve 2 İMD'de ve bunların biyomikroskopik olarak normal gözüken asemptomatik sağlam gözlerinde görülebilir. Perifoveal AVD olan gözlerdeki rezidüel vitreofoveal yapışıklıklar foveal deformasyona yol açabilen vitreofoveal traksiyonlara neden olabilirler.⁴⁻¹⁰ Ancak bu durum (vitreofoveal yapışıklıklar) sadece İMD olan gözlere ve bunların asemptomatik diğer gözlerine spesifik değildir, çünkü AVD gelişimi sırasında sağlıklı gözlerin OKT kesitlerinde vitreofoveal yapışıklıklara rağmen normal foveal kontür görülebilir.¹¹

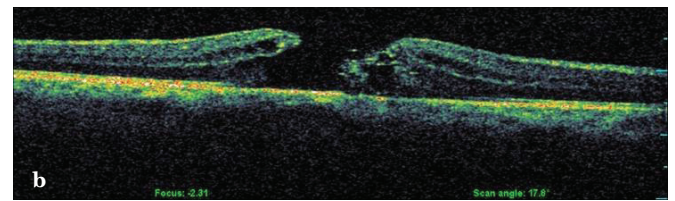
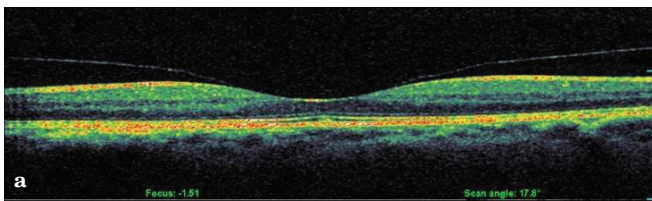
OKT klinik kullanıma girmeden önce, tek taraflı tam kat İMD olan hastaların diğer gözlerinde tam kat İMD gelişme insidansı %2 ile %29 arasında değiştiği bildirilmiştir.¹²⁻²⁰

Tek taraflı İMD olan hastaların diğer gözlerinde, OKT kesitlerinde vitreofoveal yapışıklıkla birlikte perifoveal AVD görülmesi diğer gözde ikinci bir maküla deliği gelişimi için önemli bir risk faktörüdür.^{9,21} Bu nedenle tek taraflı İMD olan hastaların diğer gözlerinin vitreoretinal ara yüzeyi ve fovea yapısının ince detayları hakkında bilgi veren spektral domain OKT ile incelenmesi, bu gözlerde maküla deliği gelişimi açısından önemli ipuçları verebilir.

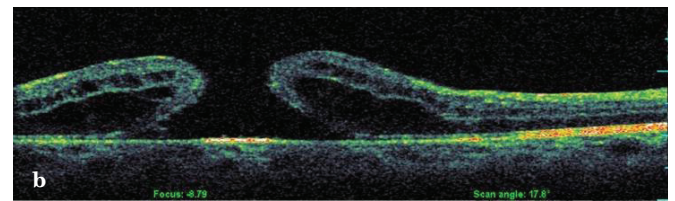
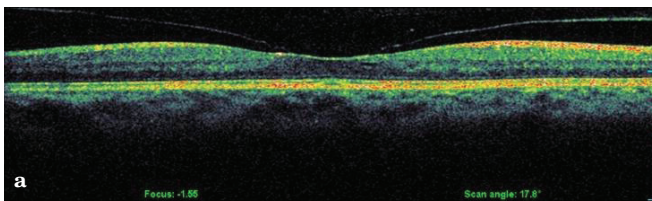
Çalışmamızda tek taraflı İMD olan hastaların asemptomatik diğer gözlerindeki vitreoretinal ara yüzey özelliklerini, yine tek taraflı epiretinal membranı (ERM) olan hastaların diğer gözleri ve sağlıklı bireylerin gözleri ile karşılaştırmak amaçlanmıştır.

GEREÇ VE YÖNTEM

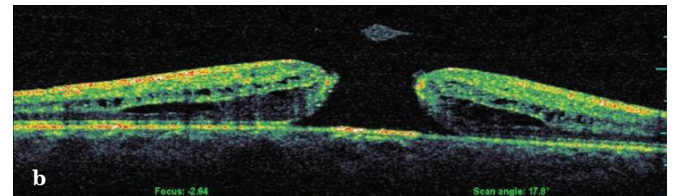
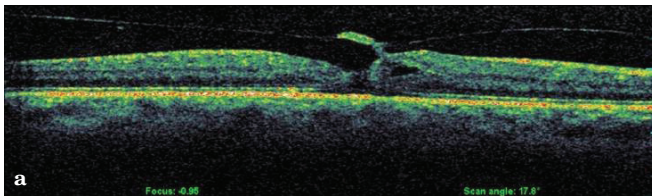
Çalışmaya kliniğimiz Retina Birimine başvuran tek taraflı İMD ve yine tek taraflı idiyopatik epiretinal membranı (ERM) olan ve genel polikliniğe başvuran kırma kusuru dışında oftalmolojik patolojisi olmayan hastalar dahil edildi. Tek taraflı İMD olan 33 hastanın asemptomatik diğer gözleri 1. grubu, tek taraflı idiyopatik ERM olan 33 hastanın asemptomatik diğer gözleri 2. grubu ve 33 sağlıklı bireyin rastgele seçilmiş sağlıklı birer gözleri 3. grubu oluşturdu. Çalışma Helsinki Deklerasyonu kriterlerine uygun olarak yapıldı, etik kurul çalışmayı onayladı ve bütün hastalardan bilgilendirilmiş onam formu alındı. Bütün hastalara Snellen eşeli ile en iyi düzeltilmiş görme keskinliği ölçümü, biyomikroskopik ön segment muayenesi, göz içi basıncı ölçümü ve farmakolojik dilatasyondan sonra 78 D'lik Volk lens ile fundus muayenelerini içeren ayrıntılı oftalmolojik muayene yapıldı.



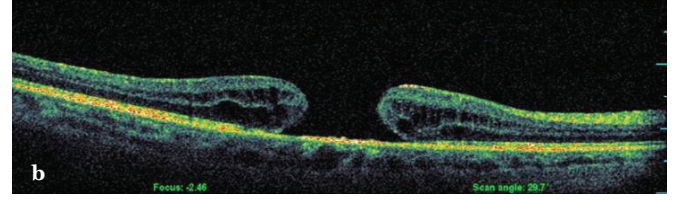
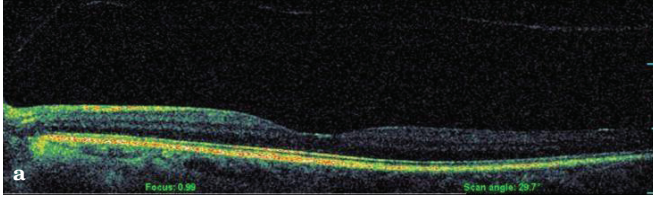
Resim 1a,b: Sol gözde perifoveal AVD (a), diğer gözde tam kat maküla deliği (b).



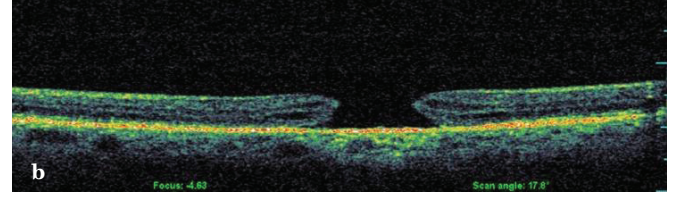
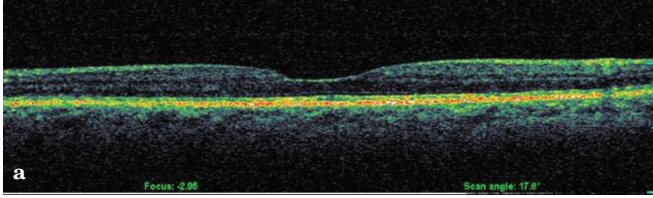
Resim 2a,b: Sağ gözde fovea tabanında yükselme (a), diğer gözde tam kat maküla deliği (b).



Resim 3a,b: Sol gözde foveal ayrışma (a), diğer gözde tam kat maküla deliği (b).



Resim 4a,b: Sağ gözde total AVD+İrregüler foveal kontür (a), diğer gözde tam kat maküla deliği (b).



Resim 5a,b: Sağ gözde foveal kontürde düzleşme (a), diğer gözde tam kat maküla deliği (b).

Retina patolojisi olmayan diğer gözlerinin en iyi düzeltilmiş görme keskinliği 20/20'nin altında olan, -6 dioptri üzerinde myopi ve +3 dioptri üzerinde hipermetropisi mevcut olan, katarakt, üveit, retina patolojisi, sistemik hastalığı olan ve daha önce geçirilmiş oküler cerrahi, travma ve retinal fotokoagülasyon öyküsü olan hastalar çalışmaya dahil edilmedi. Vitreoretinal ara yüzey ve foveal mikro-yapısal değişiklikleri değerlendirmek için spektral domain OKT (spectral OCT/SLO System, OPKO/OTI, V2.26, Miami, Florida, USA) cihazı ile bütün gözlerin aksiyel kesitleri alındı. Vitreoretinal ara yüzey özellikleri biyomikroskopi veya OKT kullanılarak sınıflandırıldı. Total AVD tanısı ya biyomikroskop ile fundus muayenesinde Weiss halkasının vitreus içinde arka hyaloid planında serbestçe hareket ettiğinin görülmesi ya da OKT'de fovea üzerinde arka hyaloid membrana ait hiperreflektif bantın görülmesi sonucu konuldu (Resim 5 a). Perifoveal AVD tanısı ise; B-scan OKT kesitlerinde arka hyaloidin perifoveal bölgede retina yüzeyinden ayrıldığı ancak foveaya yapışık olduğunun görülmesiyle konuldu (Resim 1).

Foveal konfigürasyonun normal veya deforme olduğunun belirlenmesi, hasta bilgilerine maskelenmiş bir araştırmacı tarafından yapıldı. İstatistiksel analizler SPSS (version 15.0, SPSS Inc, Chicago, Illinois, USA) paket programında yapıldı. Tanımlayıcı istatistikler yaş için ortalama±standart sapma, nominal değişkenler için ise vaka sayısı ve (%) olarak verildi. Gruplar arasındaki farkların istatistiksel değerlendirilmesi ki kare testi kullanılarak yapıldı. P<0.05 değeri istatistiksel olarak anlamlı kabul edildi.

BULGULAR

Vitreoretinal ara yüzey ve foveal yapıların OKT ile incelenmesi için uygun olan 99 olgunun (55 kadın, 44 erkek) 99 gözü çalışmaya alındı. Bütün olguların ortalama yaş±standart sapması 67.48±8.99 yılıdır. Bütün gruplarda olguların demografik özellikleri ve vitreoretinal ara yüzey karakteristikleri Tablo 1'de gösterilmiştir. Perifoveal AVD ve vitreofoveal yapışıklığı olan gözlerde seri B-scan OKT kesitleri; farklı foveal deformasyon tipleri ortaya çıkardı.

Tablo 1: Olguların demografik özellikleri ve vitreoretinal ara yüzey karakteristikleri.

Hastalık	Sayı	Yaş	Cinsiyet (kadın)	Total AVD	Perifoveal AVD
İMD	33	66.76 ± 8.6	%54.5 (18)	%54.5 (18)	%45.5 (15)
ERM	33	68.15±7.03	%51.5 (17)	%78.8 (26)	%21.2 (7)
Kontrol	33	67.55±11.06	%57.6 (19)	%75.8 (25)	%24.2 (8)
Toplam	99	67.48 ± 8.99	%54.5 (54)	%69.7 (69)	%30.3 (30)

İMD; İdiopatik Maküla Deliği, ERM; Epiretinal Membran, AVD; Arka Vitreus Dekolmanı.

Tablo 2: Perifoveal AVD gelişen gözlerde vitreofoveal yapışıklık ve foveal deformasyon.

Hastalık	Sayı	Foveal deformasyon	Foveal ayrışma	Fovea tabanında elevasyon
İMD	15	%26.6 (4)*	2	2
ERM	7	0	0	0
Kontrol	8	0	0	0
Toplam	30	%13.3 (4)	2	2

*İMD vs ERM ve İMD vs kontrol için p=0.039 İMD; İdiopatik Maküla Deliği, ERM; Epiretinal Membran.

Tablo 3: Total AVD gelişen gözlerde rezidüel foveal deformasyon.

Hastalık	Sayı	Foveal Deformasyon	Düzleşmiş kontür	İrregüler kontür
İMD	18	%33.3 (6)*	2	4
ERM	26	%26.9 (7)§	7	0
Kontrol	25	0	0	0
Toplam	69	%18.8 (13)	9	4

* İMD vs ERM için $p=0.75$, İMD vs kontrol için $p<0.01$
 § ERM vs kontrol için $p<0.01$
 AVD; Arka Vitreus Dekolmanı, İMD; İdiopatik Maküla Deliği, ERM; Epiretinal Membran.

Vitreofoveal yapışıklıkla ilişkili foveal deformasyon oranı tek taraflı İMD olan hastaların sağlam gözlerinde (%27), diğer gruplara göre (%0) istatistiksel olarak belirgin yüksek bulundu ($p=0.039$, Tablo 2). Perifoveal AVD saptanan 15 İMD olgusunun 2'sinde foveal ayrışma (Resim 2), 2'sinde de fovea tabanında elevasyon saptandı (Resim 3). Benzer şekilde, B-scan OKT kesitleri total AVD olan gözlerde normal foveal depresyonun ortadan kalkmasına sebep olan fovea tabanındaki rezidüel deformasyonları ortaya çıkardı. Total AVD olan gözlerde rezidüel foveal deformasyon oranı MH ve ERM gruplarında birbirine yakın bulunmuşsa da (sırasıyla %33 ve %27, $p=0.757$), sağlıklı bireylerin gözlerinden (%19, $p<0.01$ ve $p<0.01$) istatistiksel olarak anlamlı yüksek saptandı (Tablo 3). Fovea tabanındaki bu rezidüel deformasyonlar iki ayrı konfigürasyonda sınıflandı: Düzleşmiş foveal kontür (Resim 4) ve irregüler foveal kontür (Resim 5). Birinci grupta total AVD gelişen 18 olgunun 2 gözünde foveal kontürde düzleşme, 4 gözünde irregüler foveal kontür saptanırken, 2. grupta 26 olgunun 7'sinde foveal kontürde düzleşme saptandı.

TARTIŞMA

Arka vitreus dekolmanı vitreus sıvılaşmasının ve fizyolojik yaşlanma sürecinin bir sonucudur ve vitreoretinal ara yüzeyde potansiyel olarak önemli bazı patolojik olayların gelişimini uyarabilir. Sağlıklı gözlerde yaşa bağlı AVD, arka hyaloid membranın perifoveal bölgede retina yüzeyinden ayrılmasıyla başlar, ancak vitreusun fovea ve optik sinir başına yapışıklığı devam eder. Arka hyaloid ayrışması yavaş yavaş ilerler ve sonunda vitreus optik sinir başı ve foveadan da ayrılarak total AVD meydana gelir.¹¹ Hastaların bir kısmında total AVD gelişimi sırasında perifoveal vitreus ayrışmasının traksiyonel etkileri İMD, ERM, vitreomaküler traksiyon sendromu ve miyopik maküler retinoskizis gibi bazı patolojilerin gelişimine neden olabilir.²² OKT'nin klinik kullanıma girmesinden sonra vitreofoveal yapışıklık ve perifoveal AVD bulunan, biyomikroskopik olarak normal bir görünümü olan gözler; "prestage"²¹ ya da "stage 0"⁹ maküla deliği olarak evrelendirilmiştir.

Çeşitli çalışmalarda tek taraflı İMD olgularının diğer gözlerinde perifoveal AVD oranı %4 ile %43 arasında değişmektedir.^{4,5,9,23} Bizim çalışmamızda perifoveal AVD en sık İMD olan hastaların diğer gözlerinde (%45) bulunmuştur. Ancak bu durum diğer gruplarda da (ERM %21, kontrol %24) görülmüştür. Bu bulgu bize vitreofoveal yapışıklığın İMD olan hastaların asemptomatik diğer gözlerine spesifik bir bulgu olmadığını, ancak diğer gruplara göre nispeten daha sık görüldüğünü göstermektedir. Bu bulgunun aksine perifoveal AVD gözlenen gözlerde foveal deformasyon insidansı İMD grubunda diğer gruplara göre belirgin olarak yüksek saptanmıştır (İMD grubunda %27, ERM ve kontrol grubunda %0, $p<0.05$).

Foveanın vitreoretinal yapışıklığın en kuvvetli olduğu bölgelerden biri olduğu bilinmektedir. Bu nedenle AVD gelişirken arka vitreus korteksinin fovea üzerine uyguladığı traksiyon kuvveti normal gözlerde dahi maküla deliği gelişme riskini arttırabilir.

Ancak her ne kadar AVD gelişirken fovea üzerine belirgin bir traksiyon kuvveti uygulansa da, normal şartlarda bu kuvvet foveada bir deformasyona neden olmaz ve ayrışma esnasında traksiyon artarken foveada bir deformasyon oluşacağı yerde vitreusun retinaya olan yapışıklığı zayıflar. Bu da bize İMD grubunda foveal deformasyonun diğer gruplara göre anlamlı yüksek olmasının fizyolojik süreçle açıklanamayacağını, yalnızca maküla deliği gelişen gözlerde normal gözlerden farklı olarak anormal kuvvetli bir vitreus korteksi-fovea yapışıklığı bulunduğunu gösterir.

Takahashi ve ark,²⁴ tek taraflı İMD olan hastaların diğer gözlerini inceledikleri çalışmalarında perifoveal AVD saptadıkları gözlerin OKT incelemelerinde foveada ayrışma, elevasyon ve psödokist gibi foveal deformasyonları saptamışlardır.

Bunlardan foveada ayrışma ve elevasyon olanlarda takip döneminde tam kat maküla deliği gelişme oranını yüksek bulmuşlar ve bu nedenle perifoveal AVD ve foveal deformasyonu olan bu hastaların 2. bir maküla deliği gelişimi açısından yakından takip edilmeleri gerektiğini belirtmişlerdir.

Total AVD gelişen gözlerde rezidüel foveal deformasyon oranı İMD olan hastaların asemptomatik diğer gözlerinde (%33) diğer gruplara göre daha yüksek (ERM %26, kontrol %0) saptanmıştır. Bu yüksek oran AVD gelişmeden önceki vitreofoveal yapışıklığın foveal deformasyona neden olabileceğini ve total AVD gelişmeden önce muhtemel bir vitreofoveal traksiyon olduğunu gösterir.

Perifoveal AVD, statik ve dinamik traksiyon etkileşimiyle ve kısmen de yapışıklığın büyüklüğü ve kuvvetine bağlı olarak, maküla bölgesinde İMD ve ERM gibi patolojilere yol açabilir.²² Biyomikroskopik sınıflamaya göre evre 1A ve 1B lezyonlarda, vitreofoveal yapışıklığın %50 oranında spontan rezolüsyonu nedeniyle cerrahi tedavi önerilmemektedir.^{25,26} Bu da bize evre 1 lezyonların kalan %50'sinin progresyon gösterme ihtimali olduğunu düşündürmektedir. Perifoveal AVD ve foveada elevasyon gibi foveal deformasyonları olan gözlerde tam kat maküla deliğine ilerleme söz konusu olabilir. Bundan dolayı bu tip foveal lezyonları ve perifoveal AVD olan hastalar yakından takip edilmelidir. Muhtemelen önümüzdeki günlerde bu tip erken evre maküla deliklerinde enzimatik vitreolizisin devreye girmesiyle cerrahiye olan gereksinim daha da azalacaktır.²⁷

Sonuç olarak vitreofoveal yapışıklıkla ilişkili foveal deformasyonlar ve vitreus-arka hyaloid membran ayrışmasından sonra görülen rezidüel foveal deformasyonlar, tek taraflı İMD olan hastaların asemptomatik diğer gözlerinde, sağlıklı bireylerin ve ERM hastalarının diğer gözlerinden daha sık görülmektedir. Bu bulgular İMD gelişen gözlerde, delik formasyonu ile ilişkili olabilecek foveal yapısal değişikliklere neden olan anormal kuvvetli vitreofoveal yapışıklıkların bulunduğunu desteklemektedir. Perifoveal AVD gelişiminden tam kat maküla deliği gelişimine kadar geçen süreçte meydana gelen olaylar zincirini belgelemek için daha ileri araştırmalara ihtiyaç vardır.

KAYNAKLAR/REFERENCES

- Gupta P, Yee KMP, Garcia P, et al. Vitreoschisis in macular diseases. *Br J Ophthalmol* 2011;95:376-80.
- Sebag J, Wang MY, Nguyen D, et al. Vitreopapillary adhesion in macular diseases. *Trans Am Ophthalmol Soc* 2009;107:35-44.
- Kampik A. Pathology of epiretinal membrane, idiopathic macular hole, and vitreomacular traction syndrome. *Retina* 2012;32:194-8.
- Gaudric A, Haouchine B, Massin P, et al. Macular hole formation: new data provided by optical coherence tomography. *Arch Ophthalmol* 1999;117:744-51.
- Chauhan DS, Antcliff RJ, Rai PA, et al. Papillofoveal traction in macular hole formation: the role of optical coherence tomography. *Arch Ophthalmol* 2000;118:32-8.
- Tanner V, Chauhan DS, Jackson TL, et al. Optical coherence tomography of the vitreoretinal interface in macular hole formation. *Br J Ophthalmol* 2001;85:1092-7.
- Spaide RF, Wong D, Fisher Y, et al. Correlation of vitreous attachment and foveal deformation in early macular hole states. *Am J Ophthalmol* 2002;133:226-9.
- Ito Y, Terasaki H, Suzuki T, et al. Mapping posterior vitreous detachment by optical coherence tomography in eyes with idiopathic macular hole. *Am J Ophthalmol* 2003;135:351-5.
- Chan A, Duker JS, Schuman JS, et al. Stage 0 macular holes: observations by optical coherence tomography. *Ophthalmology* 2004;111:2027-32.
- Takahashi A, Nagaoka T, Ishiko S, et al. Foveal anatomic changes in a progressing stage 1 macular hole documented by spectral-domain optical coherence tomography. *Ophthalmology* 2010;117:806-10.
- Uchino E, Uemura A, Ohba N. Initial stages of posterior vitreous detachment in healthy eyes of older persons evaluated by optical coherence tomography. *Arch Ophthalmol* 2001;119:1475-9.
- Aaberg TM, Blair CJ, Gass JD. Macular holes. *Am J Ophthalmol* 1970;69:555-62.
- Bronstein MA, Trempe CL, Freeman HM. Fellow eyes of eyes with macular holes. *Am J Ophthalmol* 1981;92:757-61.
- Morgan CM, Schatz H. Involutional macular thinning: A pre-macular hole condition. *Ophthalmology* 1986;93:153-61.
- Trempe CL, Weiter JJ, Furukawa H. Fellow eyes in cases of macular hole. *Biomicroscopic study of the vitreous. Arch Ophthalmol* 1986;104:93-5.
- Akiba J, Kakehashi A, Arzabe CW, et al. Fellow eyes in idiopathic macular hole cases. *Ophthalmic Surg* 1992;23:594-7.
- Fisher YL, Slakter JS, Yannuzzi LA, et al. A prospective natural history study and kinetic ultrasound evaluation of idiopathic macular holes. *Ophthalmology* 1994;101:5-11.
- Lewis ML, Cohen SM, Smiddy WE, et al. Bilaterality of idiopathic macular holes. *Graefes Arch Clin Exp Ophthalmol* 1996;234:241-5.
- Ezra E, Wells JA, Gray RH, et al. Incidence of idiopathic full-thickness macular holes in fellow eyes: a 5-year prospective natural history study. *Ophthalmology* 1998;105:353-9.
- Chew EY, Sperduto RD, Hiller R, et al. Clinical course of macular holes: the Eye Disease Case-Control Study. *Arch Ophthalmol* 1999;117:242-6.
- Niwa H, Terasaki H, Ito Y, et al. Macular hole development in fellow eyes of patients with unilateral macular hole. *Am J Ophthalmol* 2005;140:370-5.
- Johnson MW. Perifoveal vitreous detachment and its macular complications. *Trans Am Ophthalmol Soc* 2005;103:537-67.
- Hee MR, Puliafito CA, Wong C, et al. Optical coherence tomography of macular holes. *Ophthalmology* 1995;102:748-56.
- Takahashi A, Yoshida A, Nagaoka T, et al. Macular hole formation in fellow eyes with a perifoveal posterior vitreous detachment of patients with a unilateral macular hole. *Am J Ophthalmol* 2011;151:981-9.
- Haouchine B, Massin P, Gaudric A. Foveal pseudocyst as the first step in macular hole formation: a prospective study by optical coherence tomography. *Ophthalmology* 2001;108:15-22.
- Ezra E. Idiopathic full thickness macular hole: natural history and pathogenesis. *Br J Ophthalmol* 2001;85:102-8.
- Stalmans P, Benz MS, Gandorfer A, et al; MIVI-TRUST Study Group. Enzymatic vitreolysis with ocriplasmin for vitreomacular traction and macular holes. *N Engl J Med* 2012;367:606-15.