

# Diabetik Retinopatiye Bağlı Maküla Ödemi Tedavisinde İntravitreal Bevacizumab Enjeksiyonunun Etkinliği\*

## The Effect of Intravitreal Bevacizumab Injection in Treatment of Diabetic Macular Edema

Erdinç CEYLAN<sup>1</sup>, Utku LİMON<sup>1</sup>, Barış YENİAD<sup>2</sup>, Koray AKARÇAY<sup>3</sup>, Nur KİR<sup>3</sup>, Tunç OVALI<sup>3</sup>

### ÖZ

**Amaç:** Diabetik retinopatiye bağlı maküla ödemi tedavisinde intravitreal bevacizumab enjeksiyonu sonrası görme keskinliği ve fovea kalınlığı değişikliklerini incelemek.

**Gereç ve Yöntem:** Diabetik retinopatiye bağlı maküla ödemi tedavisi için intravitreal bevacizumab (Avastin, Genantech) uygulanan 43 hastanın 50 gözü retrospektif olarak incelendi. Hastaların her birine bir defa 1.25 mg/0.05 ml bevacizumab enjeksiyonu yapıldı. Enjeksiyon öncesi ve enjeksiyon sonrası 1. ay, 3. ay ve 6. aylarda en iyi düzeltilmiş görme keskinlikleri (EDGK) ve optik koherens tomografi (OKT) kullanılarak elde edilen fovea kalınlık değerleri kaydedildi. Hastalar 1. ay, 3. ay, 6. aydaki EDGK ve fovea kalınlıkları açısından karşılaştırıldı.

**Bulgular:** Ortalama takip süresi 9.08±2.26 (6-15) aydı. Snellen eşeline göre ortalama EDGK, enjeksiyon öncesi 0.29±0.19, enjeksiyon sonrası 1. ayda 0.42±0.22, 3. ayda 0.37±0.2 ve 6. ayda 0.33±0.18 olarak saptandı. Birinci ve 3. aydaki görme keskinliği değerlerindeki artış istatistiksel olarak anlamlı bulundu (p<0.01, p<0.01). Altıncı aydaki görme keskinliğindeki artış ise istatistiksel olarak anlamlı bulunmadı (p=0.094). Ortalama fovea kalınlığı enjeksiyon öncesi 413.8±136 µm, 1. ayda 309.9±103 µm, 3. ayda 330.8±123 µm, ve 6. ayda 369.3±156 µm olarak ölçüldü. Birinci, 3. ve 6. aydaki ortalama santral maküla kalınlığı değerlerinde, tedavi öncesi ortalama santral maküla kalınlığı değerine göre istatistiksel olarak anlamlı azalma tespit edildi (p<0.01, p<0.01, p=0.02).

**Tartışma:** Diabetik retinopatiye bağlı maküla ödemi tedavisinde tek doz intravitreal bevacizumab enjeksiyonunun fovea kalınlığı ve görme keskinliğine etkisi ilk 1 aylık dönemde en yüksek değere ulaşmaktadır. Enjeksiyonun etkinliği 6 ay boyunca azalarak da olsa devam etmektedir.

**Anahtar Kelimeler:** Diabetik maküla ödemi, intravitreal, bevacizumab.

### ABSTRACT

**Purpose:** To evaluate visual acuity and foveal thickness alterations after intravitreal bevacizumab injection in treatment of diabetic macular edema.

**Materials and Methods:** 50 eyes of 43 patients with diabetic maculopathy that underwent single dose intravitreal bevacizumab (Avastin,) injection were analyzed retrospectively. Best corrected visual acuity (BCVA) was evaluated according Snellen chart. Foveal thickness was measured with optic coherence tomography (OCT) before and 1, 3 and 6 months after injection. Patients were compared in terms of BCVA and foveal thickness at 1st, 3th and 6th months.

**Results:** Mean follow-up period was 9.08±2.26 (6-15) months. Mean BCVA was determined as 0.29±0.19 before injection, 0.42±0.22 at 1st month, 0.37 ± 0.2 at 3th month and 0.33±0.18 at 6th month after injection. The improvement in visual acuity at 1st and 3th months were found statistically significant (p<0.01, p<0.01). The improvement in visual acuity at 6th month was not statistically significant (p=0.094). Mean foveal thickness was measured as 413.8±136 µm before injection, 309.9±103 µm, 330.8±123 µm and 369.3±156 µm at 1st, 3th and 6th months, respectively. The difference between preinjection and postinjection mean foveal thickness changes was found statistically significant (p<0.01, p<0.01, p<0.02).

**Conclusion:** Effect of single dose intravitreal bevacizumab injection on visual acuity and foveal thickness in therapy of diabetic retinopathy with macular edema was reached the highest value in first month. The efficacy of injection are sustained for six months, although reduced.

**Key Words:** Diabetic macular edema, intravitreal, bevacizumab.

\* Bu çalışma TOD 43. Ulusal Oftalmoloji Kongresi'nde sunulmuştur.

- 1- M.D. Asistant, İstanbul University, İstanbul Medical Faculty, Department of Ophthalmology, İstanbul/TURKEY  
CEYLAN E., erdinc-ceylan67@hotmail.com  
LİMON U., utkulimon@hotmail.com
- 2- M.D., İstanbul University, İstanbul Medical Faculty, Department of Ophthalmology, İstanbul/TURKEY  
YENİAD B., byeniad@yahoo.com
- 3- M.D. Professor, İstanbul University, İstanbul Medical Faculty, Department of Ophthalmology, İstanbul/TURKEY  
AKARÇAY K., k.akarcay@gmail.com  
KİR N., nurkir@aperonline.com  
OVALI T., tuncovali@superonline.com

Geliş Tarihi - Received: 14.01.2011

Kabul Tarihi - Accepted: 22.03.2013

Ret-Vit 2013;21:201-204

**Yazışma Adresi / Correspondence Address:** M.D. Asistant,  
Erdinc CEYLAN  
İstanbul University, İstanbul Medical Faculty, Department of  
Ophthalmology, Şehremeni-Çapa-İstanbul/TURKEY

Phone: +90 212 570 78 01

E-Mail: erdinc-ceylan67@hotmail.com

## GİRİŞ

Diabetik maküla ödemi (DMÖ), kan-retina bariyerinin (KRB) yıkımı ve neticesinde artan vasküler permeabilite nedeni ile diabetik retinopatinin bir bulgusu olarak gelişir. DMÖ, diabetli hastalarda görme keskinliğini azaltan en önemli nedenlerdendir.<sup>1</sup> Maküla ödeminin diabetin süresi ve kan şekeri ile kuvvetli bir şekilde ilişkisi olduğu bilinmektedir.<sup>2</sup> Diabetik maküla ödemi sıklığı, genç yaşta başlayan insüline bağımlı diabetlilerde %8.2, ileri yaşta başlayan insüline bağımlı diabetlilerde %8.4, insülin kullanmayan diabetlilerde ise %2.9 olarak bildirilmiştir.<sup>3</sup> Her ne kadar diabetik maküla ödeminin patogenezi tam olarak aydınlatılmamış olsa da kronik enflamatuar faktörlerin etkisi bilinmektedir.<sup>4,5</sup> Vasküler endotelial büyüme faktörü (VEGF), intersellüler adhezyon molekülü (ICAM-1), interlökin 6 (IL-6) ve monosit kemotaktik protein (MCP-1)'i de içeren enflamatuar faktörler ile pigment epitel kaynaklı faktör (PEDF) ve lökosit-endotelial etkileşimi gibi anti-enflamatuar faktörlerdeki değişiklikler, diabetde KRB'nin yıkımına katkıda bulunmaktadır.<sup>5,6</sup> Enflamatuar faktörler içerisinde diabetik maküla ödemi oluşumuna yol açan faktörlerin başında VEGF gelmektedir.

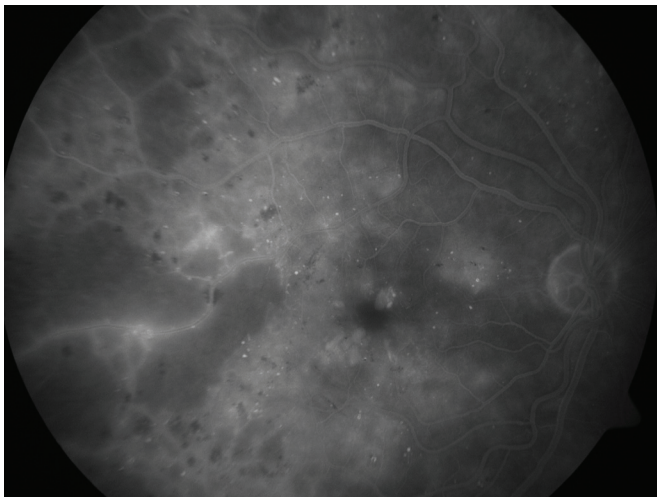
Bevacizumab, VEGF'in tüm alt tiplerine bağlanan rekombinant insan antikorudur. Retinal ven kök tıkanıklığı, yaşa bağlı maküla dejenerasyonu ve proliferatif diabetik retinopatiye bağlı gelişen maküla ödeminde kullanılmaktadır.<sup>7-9</sup> Bizim çalışmamızda diabetik retinopatiye bağlı gelişen maküla ödemi tedavisinde intravitreal bevacizumab enjeksiyonu sonrası görme keskinliği ve fovea kalınlık değişimleri incelenmiştir.

## GEREÇ VE YÖNTEM

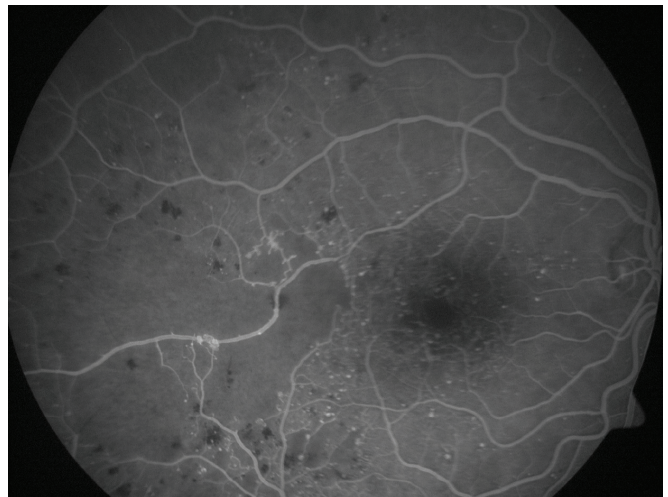
Çalışmamızda; dilate fundus muayenesi, fundus floresin anjiyografi (FFA) ve optik koherens tomografi (OCT) sonuçları birlikte değerlendirilerek klinik olarak anlamlı diabetik maküla ödemi saptanan ve tek doz intravitreal bevacizumab (Avastin, Genantecht, Inc) enjeksiyonu uygulanan 43 hastanın 50 gözü retrospektif olarak incelendi. İntravitreal bevacizumab enjeksiyonu öncesinde hastaların 13'üne ise grid fotokoagülasyon uygulanmıştı. Maküla ödemi, 6 aydan daha uzun süre öncesinde uygulanan bu tedavilere rağmen gerileme göstermemişti.

Tüm hastaların tedavi öncesi ve sonrası (1. ay, 3. ay, 6. ay) Snellen eşeli ile en iyi düzeltilmiş görme keskinliği değerleri ölçüldü. Biomikroskopik muayene sonrası aplanasyon tonometresi ile göz içi basınçları ölçüldü. Tüm hastalar enjeksiyon öncesinde FFA ve OKT ile değerlendirildi. Tedavi öncesi ve sonraki kontrollerde (1. ay, 3. ay, 6. ay) OKT ile santral maküla kalınlıkları kaydedildi.

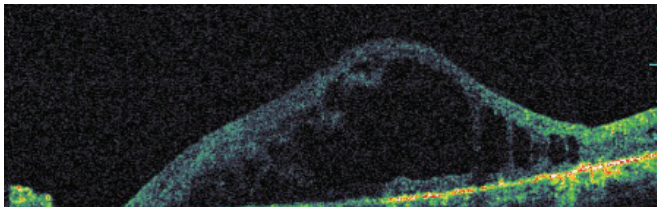
Hastaların hepsine tedavi öncesinde onam formu imzalatıldı. Ameliyathane şartlarında uygulama yapılacak göze cilt antisepsisi (povidon iyodin %10) yapıldı. Drape uygulaması ve bleforosta takılarak topikal anestezi damlatıldı. Sonrasında dilue edilmiş povidon iyot ile fornix lavajı yapıldı. Tedavi uygulanacak göze 30 gauge (G), (0.2547 mm) iğne ile 1.25 mg (0.05 ml) bevacizumab limbusun 3.5-4 mm gerisinden alt temporal kadrandan vitreus içine enjekte edildi. Tüm hastalara tedavi sonrası bir hafta süre ile günde 4 kez topikal antibiyotik tedavisi verildi.



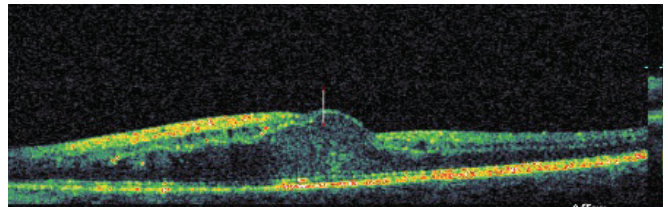
Resim 1: Enjeksiyon öncesi FFA.



Resim 2: Enjeksiyon sonrası FFA.



Resim 3: Enjeksiyon öncesi OKT.



Resim 4: Enjeksiyon sonrası OKT.

## BULGULAR

Hastaların 32'si kadın, 11'i erkekti. Olguların ortalama yaşı 60±9 (42-87 yaş) idi. Ortalama takip süresi 9.08±2.2 ay (6-15 ay) olarak saptandı.

Tedavi öncesi Snellen eşeli ile ölçülen en iyi düzeltilmiş görme keskinliği değeri ortalama 0.29±0.1, tedavi sonrası ölçülen ortalama en iyi düzeltilmiş görme keskinlikleri değerleri ise sırasıyla 1. ayda 0.42±0.2, 3. ayda 0.37±0.2, 6.ayda 0.33±0.1 olarak tespit edildi. Birinci ve üçüncü aydaki görme keskinliği değerlerindeki artış istatistiksel olarak anlamlı bulundu (p<0.01, p<0.01).

Altıncı aydaki görme keskinliğindeki artış ise istatistiksel olarak anlamlı bulunmadı. Hastaların %76'sında altıncı aydaki görme keskinliği değeri başlangıç değeri ile aynı veya daha iyiydi.

Tedavi öncesi OKT ile saptanan ortalama santral maküla kalınlığı değeri 413.8±136 µm idi. Tedavi sonrası ortalama santral maküla kalınlığı ise 1. ayda 309.9±103 µm, 3. ayda 330.8±123.6 µm ayda 369.3±156 µm olarak saptandı. Birinci ay, 3. ay ve 6. aydaki ortalama santral maküla kalınlığı değerlerindeki azalma istatistiksel olarak anlamlı tespit edildi (p<0.01, p<0.01, p=0.02). Hastaların %74'ünde altıncı aydaki santral maküla kalınlığı değeri tedavi öncesi değerinden altındaydı. Hiçbir hastada oküler yada sistemik komplikasyona rastlanılmadı.

## TARTIŞMA

DMÖ, DRP süresince görme düşüklüğünün en önemli nedenlerindedir. İskemik retina tarafından salınan endojen faktörler kan-retina bariyerinin bütünlüğünü etkilemektedir. Prostaglandinler, damar geçirgenliğindeki artışa neden olan endojen faktörlerin başında gelmektedir.<sup>10</sup> VEGF ve ICAM-1 ise diğer endojen faktörlere göre DMÖ'nin gelişiminde daha güçlü bir etkiye sahiptir.<sup>6</sup>

Kan retina bariyerinin yıkımı ve sonucunda gelişen artmış retinal vasküler hiperpermeabilite DMÖ'nin patogenezinde önemli bir yere sahiptir. VEGF güçlü bir vasküler permeabilite faktörüdür ve diyabetik retinopatili hastalarda retinadaki hipoksiye cevap olarak daha fazla üretilmektedir.<sup>6</sup> Diyabetik retinada VEGF aktivitesinin bloke edilmesi ile kan-retina bariyeri yıkımının oldukça azaldığı gösterilmiştir.<sup>11</sup> Bu bulgular, VEGF'nün hipoksik enflamasyona aracılık eden anahtar faktör olduğunu düşündürmektedir. Monoklonal anti-VEGF antikoru olan bevacizumabın intravitreal enjeksiyonunun da diyabetik maküla ödemeine karşı etkili olduğu bilinmektedir.<sup>12,13</sup> Diyabetik maküla ödemeine bağlı görme keskinliğinin azalmasının önlenmesinde önemli tedavi yaklaşımlarından biri lazer fotokoagülasyondur.

(FK) Early Treatment Diabetic Retinopathy Research Group çalışma sonuçlarına göre maküla diffüz olarak etkilenmedikçe retinadaki fokal vasküler sızıntılar için fokal lazer fotokoagülasyon önerilmektedir.<sup>15</sup> Fakat diffüz maküla ödemi bulunan bu gözler bu tedaviye çoğu kez dirençlidir.

Lee ve Olk,<sup>27</sup> diffüz maküla ödemi olan hastalarda grid lazer ile olguların yaklaşık %68 ile %94 ünde ödemde gerileme gözlemişlerdir. Hastaların %25'inde yapılan tedaviye rağmen üç sıra görme kaybı görülmüştür. Bu sonuçlar DMÖ tedavisinde yen, arayışlara yol açmıştır. DMÖ tedavisindeki diğer seçenekler arasında intravitreal kortikosteroidler, intravitreal anti-VEGF ajanlar ve özellikle vitremaküler traksiyonların retinada vasküler geçirgenlik artışına neden olması ile birlikte görülen diffüz DMÖ pars plana vitrektomi yer almaktadır.<sup>16,17</sup>

ETDRS grubu,<sup>15</sup> lazer fotokoagülasyonun maküla ödeminin neden olduğu görme kaybı riskini %50 azalttığını bildirmiştir. Laser skarlarında genişleme ve normal retina dokusunda geri dönüşümsüz hasar bu tedavi yönteminin önemli dezavantajlarından.<sup>18</sup>

Schatts ve ark.,<sup>19</sup> diyabetik makülopati sebebiyle uygulanan grid lazer fotokoagülasyon tedavisinden sonra görme keskinliğinde meydana gelen ilerleyici azalmanın nedenini lazer skarlarının progresif olarak genişlemesi olarak açıklamıştır. Maküla'ya uygulanacak lazer tedavisinden sonra oluşabilecek subretinal fibrozisin de görme keskinliğinde oluşabilecek progresif azalmaya neden olabileceği bildirilmektedir.<sup>20</sup>

Kortikosteroidler, VEGF, ekstrasellüler matriks metalloproteinazlar ve ICAM-1'in ekspresyonunu azaltırlar. Ayrıca kortikosteroidler, PEDF ekspresyonunu arttırarak enflamasyonu azaltırlar.<sup>21</sup> Karaçorlu ve ark.,<sup>22</sup> yaptığı DMÖ olan 12 gözü içeren bir çalışmada intravitreal triamsinolon enjeksiyonunun 30 günlük takip süresi sonrasında anlamlı olarak fovea kalınlığını azalttığı ve görme keskinliğini arttırdığı bildirilmiştir.

Bevacizumab, insan monoklonal antikoru olup VEGF-A'nın tüm izoformlarına etkilidir. Retinanın tüm katlarına geçebilmektedir, ancak %1.9-4.4 oranında tromboemboli riski bulunmaktadır.<sup>23</sup> Diyabetik retinopatide, maküla ödemi, iris ve disk neovaskülarizasyonda kullanılmaktadır. DMÖ intravitreal bevacizumabun fovea kalınlığı ve görme keskinliği üzerine olumlu etkilerini gösteren birçok çalışma bulunmaktadır.<sup>23,25,26</sup>

Özmert ve ark.,<sup>24</sup> yaptığı 23 gözü içeren üç ay takip süresi olan bir çalışmada ise intravitreal bevacizumab uygulamasının görme keskinliği ve fovea kalınlığı üzerinde olumlu bir etkiye sahip olduğu bildirilmiştir.

Haritoglou ve ark.,<sup>9</sup> yaptığı başka bir çalışmada ise DMÖ olan 51 göze intravitreal bevacizumab enjeksiyonu uygulanmış, 6 haftalık izlemde olguların %29'unda, 12 haftalık izlemde ise %26'sında en az 3 sıralık görme artışı elde edilmiştir. İntravitreal bevacizumabın lazer fotokoagülasyon, İVTA, vitrektomi gibi tedavilere cevap vermeyen diffüz DMÖ olan gözlerde faydalı olduğu belirtilmiştir. Ranibizumab anti-VEGF antikorunun Fab parçasından oluşmaktadır, VEFF-A'nın tüm izoformlarını ve yıkım ürünlerini bloke etmektedir. DMÖ'li hastalarda intravitreal ranibizumab enjeksiyonunun uzun dönem sonuçlarının araştırıldığı READ-2 çalışmasında, ranibuzumab monoterapinin görme keskinliği artışı ve santral maküla kalınlığı azalması konusunda başarılı olduğu ancak lazer kombinasyonu ile enjeksiyon sıklığının azaltılabileceği bildirilmiştir.<sup>28</sup> Bizim çalışmamızda da tek doz intravitreal bevacizumab enjeksiyonu etkinliğinin fovea kalınlığı ve görme keskinliği üzerinde ilk bir ayda maksimum etkinliğe sahip olduğu, daha sonraki altı ay boyunca ise etkinliğin gittikçe azalmasına rağmen devam ettiği saptanmıştır. Çalışma kapsamındaki olguların hiçbirinde intravitreal bevacizumab uygulaması sonucunda komplikasyon gözlenmemiştir. Hastaların metabolik kontrolleri (HbA1c) hakkında yeterli bilgiye sahip olmamız, diğer tedavilerin etkinliklerinin karşılaştırılması amacı ile kontrol grubunun bulunmaması ve takip süresinin altı ayla kısıtlı olması ise çalışmamızın eksikleridir. Daha geniş hasta gruplarında, daha uzun süreli takipler ile intravitreal bevacizumab enjeksiyonunun diabetik maküla ödemi üzerine etkileri ve intravitreal enjeksiyonunun ne kadar sıklıkla yapılması gerektiği daha sonraki çalışmalarda araştırılmalıdır.

## KAYNAKLAR/REFERENCES

1. Antcliff RJ, Marshall J. The pathogenesis of edema in diabetic maculopathy. *Semin Ophthalmol* 1999;14:223-32.
2. Klein R, Klein BE, Moss SE, et al. The Wisconsin Epidemiologic Study of Diabetic Retinopathy, IV: Diabetic macular edema. *Ophthalmology* 1984;91:1464-74.
3. Klein R, Moss SE, Klein BEK, et al. The Wisconsin Epidemiologic Study of Diabetic Retinopathy, XI: The insinence of macular edema. *Ophthalmology* 1989;96:1501-2.
4. Jousssen AM, Poulaki V, Le ML, et al. A central role for inflammation in the pathogenesis of diabetic retinopathy. *FASEB J* 2004;18:1450-52.
5. Adamis AP, Berman AJ. Immunological mechanisms in the pathogenesis of diabetic retinopathy. *Semin Immunopathol* 2008;30:65-84.
6. Association of Vitreous Inflammatory Factors with Diabetic Macular Edema: *Ophthalmology* 2009;116:73-9.
7. Spaide RF, Laud K, Fine HF, et al. Intravitreal bevacizumab treatment of choroidal neovascularization secondary to age-related macular degeneration. *Retina* 2006;26:383-90.
8. Spaide RF, Fisher YL. Intravitreal bevacizumab (Avastin) treatment of proliferative diabetic retinopathy complicated by vitreous hemorrhage. *Retina* 2006;26:275-78.
9. Haritoglou C, Kook D, Neubauer A et al. Intravitreal Bevacizumab (Avastin) therapy for persistent diffuse diabetic macular edema. *Retina* 2006;26:999-1005.
10. bresnick GH. Diabetic makulopathy: a critical review highlighting diffuse macular edema. *Ophthalmology* 1983;90:1301-7.
11. Ishida S, Usui T, Yamashiro K, et al. VEGF164 is proinflammatory in the diabetic retina. *Invest ophthalmol Vis Sci* 2003;44:2155-62.
12. Diabetic Retinopathy Clinical Research Network. A phase II randomized clinical trial of intravitreal bevacizumab for diabetic macular edema. *Ophthalmology* 2007;114:1860-7.
13. Ahmadieh H, Ramezani A, Shoeibi N, et al. Intravitreal bevacizumab with or without triamcinolone for refractory diabetic macular edema; a placebo-controlled, randomized clinical trial. *Graefes Arch Clin Exp Ophthalmol* 2008;246:483-9.
14. The Diabetes control and complications trial research group: The effect of intensive treatment of diabetes on the development and progression of long-term complications in insulin-dependent diabetes mellitus. *N Engl J Med* 1993;329:977-86.
15. Early Treatment Diabetic Retinopathy Study Research group. Photocoagulation for diabetic macular edema: Early Treatment Diabetic Retinopathy Study report number 1. *Arc Ophthalmol* 1995;113:1144-55.
16. Harbour JM Smiddy WE Jr. Rubsamen PE. Vitrectomy for diabetic macular edema associated with a thickened and taut posterior hyaloid membrane. *Am J Ophthalmol* 1996;121:405-13.
17. Pendergant SD, Hassan TS, Williams GA, et al. Vitrectomy for diffuse diabetic macular edema associated with a taut premacular posterior hyaloid. *Am J Ophthalmol* 2000;130:178-86.
18. Jonas JB Söfker A. Intraocular injection of crystalline cortisone as adjunctive treatment of diabetic macular edema. *Am J Ophthalmol* 2001;132:425-7.
19. Schalts H, Madeira D, Mc Donald R. Proresive enlargement of laser scars following grid laser photocoagulation for diffuse diabetic macular edema. *Arch. Ophthalmol* 1991;109:1549-51.
20. Guyer DR, D Amico DJ, Smith CW. Subretinal fibrosis after laser photocoagulation for diabetic macular edema. *Am J Ophthalmol* 1992;113:652-6.
21. Edelman JL, Lutz D, Castro MR. Corticosteroids inhibit VEGF-induced vascular leakage in a rabbit model of bloodretinal and blood-aqueous barrier breakdown. *Exp Eye Res* 2005;80:249-58.
22. Karacorlu M, Ozdemir H, Senturk F, et al. Macular function after intravitreal triamcinolone acetate injection for diabetic macular edema. *Acta Ophthalmol* 2009;27.
23. Ornek K, Ornek N. Intravitreal bevacizumab treatment for refractory diabetic macular edema. *J Ocul Pharmacol Ther* 2008;24:403-7.
24. Astam N, Batioğlu F, Ozmert E. Short-term efficacy of intravitreal bevacizumab for the treatment of macular edema due to diabetic retinopathy and retinal vein occlusion. *Int Ophthalmol* 2009;29:343-8.
25. Kook D, Wolf A, Kreutzer T, et al. Long-term effect of intravitreal bevacizumab (avastin) in patients with chronic diffuse diabetic macular edema. *Retina* 2008;28:1053-60.
26. Arevalo JF, Sanchez JG, Fromow-Guerra J, et al. Pan-American Collaborative Retina Study Group (PACORES): Comparison of two doses of primary intravitreal bevacizumab (Avastin) for diffuse diabetic macular edema: Results from the Pan-American Collaborative Retina Study Group (PACORES) at 12-month follow-up. *Graefes Arch Clin Exp Ophthalmol* 2009;247:735-43.
27. Lee CM, Olk RJ. Modfield grid laser photocoagulation for diffuse diabetic makülar edema :long term visual results. *Ophthalmology* 1991;98:1594-602.
28. Nguyen QD, Shah SM, Khwaja AA, et al. READ-2 study group. Two-year outcomes of the ranibizumab for edema of the macula in diabetes (READ-2) study. *Ophthalmology* 2010;117:2146-51.