

Retina Ven Dal Tıkanıklığına Bağlı Maküler Ödem Tedavisinde Subtenon Triamsinolon Asetonid ve İntravitreal Bevacizumabın Karşılaştırılması

Comparison of Sub-Tenon Triamcinolone Acetonide and Intravitreal Bevacizumab For the Treatment of Macular Edema Due to Branch Retinal Vein Occlusion

Nilüfer İLHAN¹, Esra AYHAN TUZCU¹, Mutlu Cihan DAĞLIOĞLU¹, Mesut COŞKUN¹, Özgür İLHAN¹, Emre AYINTAP², Uğurcan KESKİN¹

ÖZ

Amaç: Retina ven dal tıkanıklığına (RVDT) bağlı oluşan maküla ödemi tedavisinde subtenon triamsinolon asetonid (STA) ve intravitreal bevacizumab (İVB) enjeksiyonlarının etkinliğinin değerlendirilmesi.

Gereç ve Yöntem: Bu retrospektif çalışmada RVDT'ye bağlı maküla ödemi gelişen 41 hastanın 41 gözü çalışmaya dahil edildi. Subtenon triamsinolon asetonid yapılan 21 olgu ve İVB yapılan 20 olgunun kart bilgileri geriye dönük incelendi. Hastaların tedavi öncesi ve 1. 3. ve 6. ayda en iyi düzeltilmiş görme keskinliği (EİDGK), (logMAR), göz içi basınçları ve optik koherens tomografi ile saptanan merkezi fovea kalınlığı (MFK) kaydedildi.

Bulgular: Triamsinolon grubunda hastaların enjeksiyon öncesi ortalama EİDGK ve MFK değerleri sırasıyla 0.94±0.42 logMAR ve 552±70 µm idi. Bevacizumab grubunda bu değerler 0.98±0.50 logMAR ve 541±94 µm idi. Altıncı ayda triamsinolon grubunda ortalama EİDGK ve MFK sırasıyla 0.57±0.35 logMAR ve 342±34 µm iken bevacizumab grubunda 0.41±0.23 logMAR ve 289±15µm idi. Gruplar arasında tüm takiplerde ortalama EİDGK açısından fark saptanmazken, 3. ve 6. aylarda ortalama MFK açısından istatistiksel olarak anlamlı fark vardı (p<0.05). Triamsinolon grubunda 5 (%23.8) olguda enjeksiyon sonrası göz içi basıncı (GİB) 24 mmHg'nin üzerinde saptandı. Bevacizumab grubunda herhangi bir komplikasyon görülmedi.

Sonuç: Retina ven dal tıkanıklığına bağlı maküla ödeminde STA ve İVB uygulamalarının görsel başarısı benzerdir. Enjeksiyon sonrası GİB artışı STA kullanımını sınırlamaktadır. İVB'nin STA'ya göre maküla ödeminin azaltmada daha etkili olduğu düşünülmektedir.

Anahtar Kelimeler: Retinal ven tıkanıklığı, maküla ödemi, triamsinolon asetonid, bevacizumab.

ABSTRACT

Purpose: To evaluate the effect of subtenon triamcinolone acetonide (STA) and intravitreal bevacizumab (IVB) injections in the treatment of macular edema due to branch retinal vein occlusion (BRVO).

Materials and Methods: In this retrospective study, 41 eyes of 41 patients with macular edema due to BRVO were included. The records of 21 patients of triamcinolone and 20 patients of bevacizumab group were analyzed retrospectively. Before injection and 1, 3 and 6 months after the treatment, best-corrected visual acuity (BCVA) (logMAR), intraocular pressure (IOP) and central foveal thickness (CFT) detected by optical coherence tomography were recorded.

Results: In the triamcinolone group baseline values including BCVA (logMAR) and CFT were 0.94±0.42 logMAR and 552±70 µm. In the bevacizumab group, they were 0.98±0.50 logMAR and 541±94 µm. At 6th month BCVA and CFT were 0.57±0.35 logMAR and 342±34 µm in the triamcinolone group whereas these values were 0.41±0.23 logMAR and 289±15µm in the bevacizumab group. During the follow up, the mean BCVA was not significantly different but the mean CFT was significantly different at 3rd and 6th month between groups. Five patients (23.8%) from triamcinolone group, IOP exceeded 24 mm Hg postoperatively. No complications observed in the bevacizumab group.

Conclusion: The visual outcome of STA and IVB injections in patients with macular edema due to BRVO was similar. Increased IOP after injection limits the usage of STA. However the effect of IVB on the macular edema seems better than STA.

Key Words: Retinal vein occlusion, macular edema, triamcinolone acetonide, bevacizumab.

- 1- M.D. Asistant Professor, Mustafa Kemal University Faculty of Medicine, Department of Ophthalmology, Hatay/TURKEY
İLHAN N., dr.nsumer@mynet.com
TUZCU E.A., drayhant@yahoo.com
DAĞLIOĞLU M.C., mutluaysen@hotmail.com
COŞKUN M., drmesutcoskun@hotmail.com
İLHAN O., drozgur9@yahoo.com
KESKİN U., ugurcankeskin@gmail.com
- 2- M.D. Asistant Professor, Bezmialem Vakıf University Faculty of Medicine, Department of Ophthalmology, İstanbul/TURKEY
AYINTAP E., eayintap@yahoo.com

Geliş Tarihi - Received: 11.03.2013
Kabul Tarihi - Accepted: 02.08.2013
Ret-Vit 2013;21:254-258

Yazışma Adresi / Correspondence Adress: M.D. Asistant Professor, Nilufer İLHAN
Mustafa Kemal University Faculty of Medicine, Department of Ophthalmology, Hatay/TURKEY

Phone: +90 352 437 49 37
E-Mail: dr.nsumer@mynet.com

GİRİŞ

Retina ven dal tıkanıklığı (RVDT) diyabetik retinopatiden sonra en sık görülen retinanın vasküler hastalığıdır.^{1,2} Etiyolojik faktörler arasında hipertansiyon (HT), diabetes mellitus (DM), retinanın aterosklerotik damar değişiklikleri, açık açılı glokom ve ileri yaş yer almaktadır.³ Genellikle görme kaybı yoğun retinal hemorajiler, maküler iskemi ve maküler ödem nedeniyle gelişir. İskemi vasküler endotelial büyüme faktörü (VEGF) ve interlökin-6 salınımına yol açar. Kan-retina bariyeri yıkımı sonucunda damar geçirgenliği artar ve maküler ödem gelişir.⁴ Retina ven dal tıkanıklığına bağlı maküler ödem tedavisinde grid lazer fotokoagülasyon (GLF), subtenon ve intravitreal kortikosteroidler, intravitreal anti-VEGF ajanlar, dexametazon implantlar gibi tedavilere ve bunların kombinasyonlarına başvurulmaktadır.^{1,5-9}

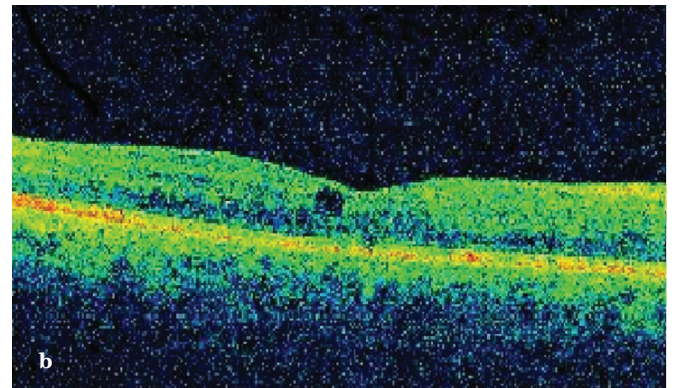
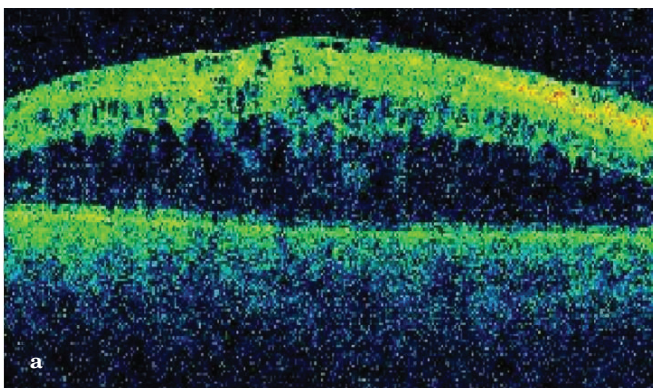
Retina ven dal tıkanıklığına bağlı maküler ödemde intravitreal bevacizumab (İVB) ile intravitreal triamsinolon asetonid (İVTA) uygulamasının karşılaştırıldığı çok sayıda çalışma olmasına rağmen literatürde subtenon triamsinolon asetonid (STA) ile İVB'nin karşılaştırıldığı yayına rastlanmadı. Bu çalışmada RVDT'ye bağlı maküler ödem gelişen olgularda STA ve İVB tedavilerinin etkinliği retrospektif olarak araştırıldı.

GEREÇ VE YÖNTEM

Mart 2011-Mart 2013 tarihleri arasında RVDT'ye bağlı maküler ödem gelişen olguların dosyaları retrospektif olarak incelendi. Toplamda 58 hastanın 17'si takip süresinin 6 aydan kısa olan olması, kombine tedavi almaları, hastalık başlangıcının 3 aydan kısa olması ve en iyi düzeltilmiş görme keskinliği (EİDGK), göz içi basıncı (GİB) ve merkezi fovea kalınlık (MFK) değerlerinin dosyalarında eksik olması nedeniyle çalışmaya dahil edilmedi. Hastaların cinsiyet, yaş ve eşlik eden sistemik hastalıkları kaydedildi.

Olguların başvuru anında çekilen floresan anjiyografileri değerlendirildi. Fundusta 5 ya da 6 disk çapından daha fazla iskemik alan varlığında olgular iskemik, 5 disk çapından daha az ya da hiç iskemisi olmayan olgular non-iskemik kabul edildi. Başvuru anında, 1. ayda, 3. ayda, 6. ayda EİDGK, Goldmann aplanasyon tonometrisi ile GİB ölçümü ve spektral domain optik koherens tomografi (Cirrus HD-OCT, Carl Zeiss Meditec, Dublin, CA, USA) ile saptanan MFK kaydedildi. İskemi varlığında olgulara lazer fotokoagülasyon uygulandı, maküler ödem nedeniyle GLF yapılan hastalar çalışma dışı bırakıldı. Maküler ödem saptanıp enjeksiyon planlanan olguların işlem öncesi imzalı bilgilendirilmiş oluru alındı. Bu olgulara preparanın hidroklorid (Alcaine %0.5, Alcon Pharmaceuticals, Couver, Belgium) anestezi altında povidon iyodin ile lokal saha temizliği sonrası STA ya da İVB enjeksiyonu yapıldı. Triamsinolon asetonid (Kenokort™ A, Bristol-Myers Squibb, Taipei, Taiwan) 40 mg/1 ml dozunda subtenon kanül ile alt temporal kadrandan, bevacizumab (Avastin® Genentech Inc., South San Francisco, CA, USA) 1.25 mg/0.05 ml 30 G'lik iğne ile 3.5-4 mm limbusun gerisinden intravitreal olarak uygulandı. Hastalara enjeksiyon sonrası ofloksasin (Exocin®, Allergan Pharmaceuticals Ltd., Ireland) damla 1 hafta süreyle 4x1 uygulandı. Dirençli ya da nükseden maküler ödemlerde enjeksiyon tekrarlandı. Gelişen komplikasyonlar not edildi. Enjeksiyon sonrası göz tansiyonunun 24 ve üzerinde saptanması halinde GİB yükselmesi olarak kabul edildi.

İstatistiksel analiz için Snellen görme keskinlik değerleri logMAR değerlerine çevrildi. Verilerin analizi için SPSS (Statistical Package for Social Sciences) Windows 16.0 programı kullanıldı. Veriler değerlendirilirken tanımlayıcı istatistiksel yöntemlere (ortalama, standart sapma, yüzde) başvuruldu. Subtenon triamsinolon asetonid ve İVB grupları EİDGK, GİB ve MFK yönünden Mann Whitney U testi ile değerlendirildi. Grup içi değerlerin analizinde Friedman Varyans analizi, kategorik değişkenlerin analizinde Ki-Kare testi kullanıldı. P<0.05 anlamlı olarak kabul edildi.



Resim 1a,b: Elli yedi yaşında erkek hasta. Optik koherens tomografide alt retinal ven tıkanıklığına bağlı maküler ödemi izleniyor. En iyi düzeltilmiş görme keskinliği (EİDGK) 1.0 logMAR, merkezi fovea kalınlığı (MFK) 700 µm (a). Üç doz bevacizumab enjeksiyonu sonrası 6. ayda MFK 261 µm'ye gerilerken EİDGK 0.2 logMAR'a yükseldi (b).

Tablo 1: Retina ven dal tıkanıklığına bağlı maküler ödem gelişen olguların özellikleri.

	Triamsinolon Grubu n=21	Bevacizumab Grubu n=20
Cinsiyet		
Erkek	10	10
Kadın	11	10
Sistemik hastalık		
HT	12	14
DM	1	2
HT+DM	3	1
Hiperlipidemi	2	2
yok	3	1
İskemi varlığı		
Non-iskemik	13	11
İskemik	9	8

HT; Hipertansiyon, DM; Diabetes Mellitus.

BULGULAR

Retina ven dal tıkanıklığına bağlı maküla ödemi olup STA ya da İVB yapılmış 41 hastanın 41 gözü çalışmaya alındı. Hastaların yaş ortalaması 57 ± 12.5 (23-75 yaş) olup 20'si (%48.7) erkek, 21'i (%51.2) kadın idi. Ortalama takip süresi 9.5 ± 4.4 (6-25) aydı. Yirmi dört (%58.5) olguda non-iskemik, 17 (%41.4) olguda iskemik tip RVD'T mevcuttu. Olguların 27'sinde üst (%65.8), 14'ünde alt (%34.1) RVD'T vardı. Etiyolojik faktörler açısından 26 hastada (%63.4) HT, 3 (%7.3) hastada DM, 4 (%9.7) hastada HT ve DM, 4 (%9.7) hastada hiperlipidemi saptandı. Dört (%9.7) hastada altta yatan herhangi bir hastalık yoktu. Gruplar arasında yaş, cinsiyet, RVD'T'nin iskemik olup olmaması, RVD'T'nin yerleşim yeri, eşlik eden sistemik hastalıklar ve takip süresi açısından fark yoktu (Tablo 1).

Grup İçi Analiz: Triamsinolon grubunda EİDGK'nın ortalama değerlerinin grup içi analizi yapıldığında başlangıç ile 6. ay arasında istatistiksel olarak anlamlı artış saptandı ($p < 0.05$).

Ortalama GİB'de başlangıç ile 6. ay ve 1. ay ile 6. ay arasında istatistiksel olarak anlamlı artış saptandı ($p < 0.05$). Ortalama MFK'da 6. ayda başlangıç ve 1. ay değerlerine göre anlamlı düşüş saptandı ($p < 0.05$). Bevacizumab grubunda EİDGK'nın ortalama değerlerinin grup içi analizi yapıldığında başlangıç ile 6. ay arasında istatistiksel olarak anlamlı artış saptandı ($p < 0.05$). Ortalama GİB'de tüm takiplerde başlangıç değerlere göre fark yoktu. Ortalama MFK'da tüm takiplerde başlangıç değerlere göre anlamlı düşüş saptandı ($p < 0.05$), (Tablo 2).

Gruplar Arası Analiz: Subtenon triamsinolon ase-tonid ve İVB enjeksiyonu yapılan olguların takiplerde saptanan EİDGK, GİB ve MFK'nın ortalama değerleri tablo 3'de görülmektedir. Triamsinolon grubunda hastaların başlangıç EİDGK ortalama 0.94 ± 0.42 logMAR'dan 6. ayda ortalama 0.57 ± 0.35 logMAR'a, bevacizumab grubunda başlangıç EİDGK ortalama 0.98 ± 0.50 logMAR'dan, 6. ayda ortalama 0.41 ± 0.23 logMAR'a yükseldi.

EİDGK 36 gözde artarken, 4 gözde değişmedi, 1 gözde azaldı. Değişim olmayan 4 gözden 3'ü triamsinolon grubundayken, 1'i bevacizumab grubundaydı. Görmesi azalan olguda iskemik tip RVD'T mevcuttu, 3 doz STA yapılmasına rağmen maküler ödem yeterli seviyede gerilememişti. İki grup arasında ortalama EİDGK açısından başlangıçta ve takip eden aylarda fark saptanmadı. Ortalama GİB triamsinolon grubunda başlangıçta 14.6 ± 2.2 , 1. ayda 19.6 ± 6.0 , 3. ayda 17.4 ± 2.2 , 6. ayda 16.1 ± 1.8 idi. Bevacizumab grubunda ise başlangıçta 14.8 ± 1.4 , 1. ayda 15.4 ± 2.8 , 3. ayda 15.1 ± 2.1 , 6. ayda 15.5 ± 1.8 idi. Gruplar arasında 1. ve 3. ay ortalama GİB'de anlamlı fark saptandı ($p < 0.05$). Triamsinolon grubunda ortalama MFK başlangıçta 552 ± 70 μ m iken 1. ayda 393 ± 69 μ m, 3. ayda 364 ± 52 μ m ve 6. ayda 342 ± 34 μ m idi.

Bevacizumab grubunda ise başlangıçta 541 ± 94 μ m iken, 1. ayda 381 ± 79 μ m, 3. ayda 327 ± 46 μ m ve 6. ayda 289 ± 15 μ m'ye geriledi. Gruplar arasında 3. ve 6. ay ortalama MFK'da istatistiksel olarak anlamlı fark vardı ($p < 0.05$).

Tablo 2: En iyi düzeltilmiş görme keskinliği, göz içi basıncı, merkezi fovea kalınlıklarının grup içi ortalama değerlerinin başlangıç ve takiplerdeki farkı.

Ortalama değerler	p		
Triamsinolon grubu	Başlangıç-6. ay	1. ay- 6. ay	3. ay- 6. ay
EİDGK (logMAR)	<0.001	0.22	0.46
Göz içi basıncı	0.007	0.001	0.25
Merkezi fovea kalınlıkları	<0.001	0.005	0.51
Bevacizumab grubu			
EİDGK (logMAR)	<0.01	0.10	0.16
Göz içi basıncı	0.18	0.81	0.25
Merkezi fovea kalınlıkları	<0.001	<0.001	<0.001

EİDGK; En İyi Düzeltilmiş Görme Keskinliği, Friedman Varyans analizi.

Tablo 3: Subtenon triamsinolon asetonid ve intravitreal bevacizumab enjeksiyonu yapılan olguların takiplerde saptanan en iyi düzeltilmiş görme keskinlikleri, göz içi basınçları ve merkezi maküla kalınlıkları.

	Triamsinolon Grubu (Ort±SD)	Bevacizumab Grubu (Ort±SD)	p
EİDGK (logMAR)			
Başlangıç	0.94±0.42	0.98±0.50	0.83
1. ay	0.65±0.40	0.55±0.41	0.41
3. ay	0.67±0.40	0.50±0.32	0.17
6. ay	0.57±0.35	0.41±0.23	0.15
Göz içi basıncı			
Başlangıç	14.6±2.2	14.8±1.4	0.5
1. ay	19.6±6.0	15.4±2.8	0.005
3. ay	17.4±3.3	15.1±2.1	0.03
6. ay	16.1±1.8	15.5±1.8	0.21
Merkezi Maküla Kalınlığı			
Başlangıç	552±70	541±94	0.6
1. ay	393±69	381±79	0.32
3. ay	364±52	327±46	0.01
6. ay	342±34	289±15	<0.001

EİDGK; En İyi Düzeltilmiş Görme Keskinliği, Ort±SD: Ortalama±Standart Deviyasyon. Mann Whitney U testi.

Ortalama enjeksiyon sayısı triamsinolon grubunda 2.14, bevacizumab grubunda 2.05 idi. Enjeksiyon sayısı açısından gruplar arasında fark saptanmadı. Komplikasyonlar incelendiğinde triamsinolon grubunda enjeksiyon sonrası 5 olguda GİB artışı saptandı. Bunların dışında üveit, retina dekolmanı, endoftalmi, gibi komplikasyonlar gözlenmedi. GİB artışı gelişen 4 olgunun topikal tedavi ile göz tansiyonları normale dönerken 1 olguda ilaçla kontrol altına alınamayan sekonder glokom gelişmesi üzerine olguya trabeküektomi uygulandı. Bevacizumab grubunda herhangi bir komplikasyona rastlanmadı. Komplikasyonlar bakımından gruplar arasında anlamlı fark saptandı ($p<0.05$).

TARTIŞMA

Retina ve dal tıkanıklığında görme kaybının en önemli nedenlerinden biri maküla ödemedir. Bu durum, kapiller endotel hücrelerin sıkı bağlantılarındaki harabiyet sonucu dokuya sıvı sızıntısı yoluyla gelişmektedir.¹⁰ Maküla ödeminde retinal hipoksi, görme keskinliğindeki azalmadan foveadaki hipoksi sorumludur. Hipoksinin uzun sürmesi halinde kalıcı görme kaybı oluşabilmektedir.

Retina ve dal tıkanıklığına bağlı gelişen maküla ödeminde GLF'den deksametazon implanta kadar birçok tedavi yöntemi uygulanmaktadır. GLF her ne kadar daha az invazif gözükse de makülada hemorajilerin yoğun olduğu olgularda ve maküla iskemisinin yaygın olduğu iskemik tip RVDT'de başarı şansı düşüktür.^{11,12} Kortikosteroidler inflamasyonu baskılayıcı özellikleriyle çok sayıda oküler hastalıkta topikal, subtenon, retrobulber ve intravitreal yolla uygulanmaktadır.¹³

Kortikosteroidler araşidonik asit yolunu inhibe ederek prostoglandin sentezini önler. Aynı zamanda VEGF ekspresyonunu azaltarak damar geçirgenliğini azaltır.¹⁴ Triamsinolon asetonidin RVDT'da intravitreal yolla uygulanması ile ilgili çok sayıda literatür mevcutken, subtenon uygulamalar ilgili çalışma sayısı kısıtlıdır. Özdek ve ark. yaptığı retrospektif çalışmada RVDT'a bağlı maküla ödeminde İVTA, STA ve GLF tedavilerinin etkinliği kıyaslanmış, STA'ya göre İVTA ve GLF'nin daha efektif olduğu bulunmuştur.⁸ Uçgun ve ark. aynı hasta grubunda yaptığı retrospektif çalışmada STA'nın görme keskinliği artışı ve anatomik iyileşmede etkili olduğu saptanmıştır.⁷ Bir başka çalışmada santral retinal ven tıkanıklığında STA'nın görme keskinliğinin ve maküla ödeminin iyileştirilmesinde faydalı olduğu bildirilmiştir.¹⁵ Retina ve dal tıkanıklığına bağlı gelişen maküla ödeminin patogenezinin aydınlatılması ile birlikte bevacizumab ile ilgili çok sayıda çalışma yapılmıştır.^{1,3,5,6,16-21} Genel olarak tüm çalışmalarda İVB uygulamalarının görme keskinliğini artırıcı, maküler ödemi azaltıcı etkisi dikkat çekmektedir. Ancak görsel ve anatomik iyileşmenin sağlanması ve sürdürülmesi için çoklu enjeksiyonun gerekliliği dezavantaj olarak gözükmektedir. Bu çalışmada triamsinolon grubunda 6. ayda tespit edilen EİDGK başlangıçta saptanan EİDGK'ya göre anlamlı yüksekken, 6. ayda tespit edilen ortalama MFK, başlangıç ve 1. ay ortalamalarına göre anlamlı düşük bulundu. Bu durum görsel başarının, anatomik başarıdan daha geç elde edildiğini göstermektedir. Bevacizumab grubunda EİDGK'nin ortalama değerlerinde başlangıç ile 6. ay arasında istatistiksel olarak anlamlı artış ve MFK'nin ortalama değerlerinde tüm takiplerde başlangıç değerlere göre anlamlı iyileşme görüldü.

Literatürle uyumlu olarak RVDT'ye bağlı gelişen maküla ödeminde İVB uygulamalarının görsel ve anatomik iyileşmeyi sağladığı sonucuna varılmaktadır. Triamsinolon ve bevacizumab yapılan her iki grupta tüm takiplerde ortalama EİDGK'de fark saptanmazken, triamsinolon grubuna göre bevacizumab grubunda 3. ay ve 6. ay ortalama MFK'da anlamlı azalma saptandı. Bu durum maküler ödem tedavisinde STA ve İVB uygulamalarının görsel başarısının benzer olduğunu ancak İVB'nin STA'ya göre maküla ödeminin azaltmada daha etkili olduğunu göstermektedir. Literatürde çoklu enjeksiyonun yapıldığı çalışmalarda ortalama enjeksiyon sayıları 2-8.8 arasında olup takip süresi ile ilgili olarak değişmektedir.^{3,16,17,20,22,23} Ortalama enjeksiyon sayımızın literatüre göre az olması (triamsinolon grubunda 2.14, bevacizumab grubunda 2.05) takip sürelerinin kısa olması ile açıklanabilir. Triamsinolon asetonidin en sık görülen yan etkileri GİB artışı ve katarakt gelişimi olup subtenon uygulamaya göre intravitreal uygulamada daha sık görülmektedir. Jonas ve ark.,²⁴ yaptığı çalışmada İVTA sonrasında 21, 30, 40 mmHg üzerindeki değerler sırasıyla %41.2, %11.4, %1.8 oranlarında saptanmıştır. Iwao ve ark.,²⁵ çeşitli nedenlerle STA yapılan 115 olgunun 26'sında (%22.6) 24 mmHg'nin üzerinde GİB yüksekliği saptamışlardır. Bu çalışmada %23.8 oranında 24 mmHg'nin üzerinde GİB yüksekliği saptandı, bu oran literatür ile uyumluydu. Bevacizumab grubunda herhangi bir komplikasyona rastlanmadı. Retina ven dal tıkanıklığına bağlı maküla ödemi tedavisinde STA ve İVB uygulamalarının görsel başarısı benzer olmakla birlikte İVB uygulamasının STA'ya göre maküla ödeminin azaltmada daha etkili olduğu düşünülmektedir. Nadir olmayan GİB artışı STA uygulamasının yaygın kullanımını sınırlamaktadır. İntravitreal bevacizumab uygulamaları tekrarlayan enjeksiyon gerekliliği ile birlikte etkili ve güvenli bir tedavi seçeneği gibi görünse de bu durum daha geniş serilerde, prospektif, randomize, kontrollü çalışmalar ile desteklenmelidir.

KAYNAKLAR/REFERENCES

- Salinas-Alamán A, Zarranz-Ventura J, Caire González-Jauregui JM, et al. Intravitreal bevacizumab associated with grid laser photocoagulation in macular edema secondary to branch retinal vein occlusion. *Eur J Ophthalmol* 2011;21:434-9.
- Rehak J, Rehak M. Branch retinal vein occlusion: pathogenesis, visual prognosis, and treatment modalities. *Curr Eye Res* 2008;33:111-31.
- Demir M, Oba E, Gulkilik G, et al. Intravitreal bevacizumab for macular edema due to branch retinal vein occlusion: 12-month results. *Clin Ophthalmol* 2011;5:745-9.
- Noma H, Minamoto A, Funatsu H, et al. Intravitreal levels of vascular endothelial growth factor and interleukin-6 are correlated with macular edema in branch retinal vein occlusion. *Graefes Arch Clin Exp Ophthalmol* 2006; 244: 309-15.
- Guthoff R, Meigen T, Hennemann K, et al. Comparison of bevacizumab and triamcinolone for treatment of macular edema secondary to branch retinal vein occlusion in a pair-matched analysis. *Ophthalmologica* 2010;224:319-24.
- Russo V, Barone A, Conte E, et al. Bevacizumab compared with macular laser grid photocoagulation for cystoid macular edema in branch retinal vein occlusion. *Retina* 2009;29:511-5.
- Uçgun Nİ, Önen M, Fikret CZ ve ark. Retina ven tıkanıklığına bağlı maküla ödemi tedavisinde posterior subtenon triamsinolon asetonid. *Ret-Vit* 2004;12:180-3.
- Ozdek S, Deren YT, Gurelik G, et al. Posterior subtenon triamcinolone, intravitreal triamcinolone and grid laser photocoagulation for the treatment of macular edema in branch retinal vein occlusion. *Ophthalmic Res* 2008;40:26-31.
- Haller JA, Bandello F, Belfort R Jr, et al. Randomized, sham-controlled trial of dexamethasone intravitreal implant in patients with macular edema due to retinal vein occlusion. *Ophthalmology* 2010;117:1134-46.
- Silva RM, Faria de Abreu JR, Cunha-Vaz JG. Blood-retina barrier in acute retinal branch vein occlusion. *Graefes Arch Clin Exp Ophthalmol* 1995;233:721-6.
- Estrick E, Subramanian ML, Heier JS, et al. Multiple laser treatments for macular edema attributable to branch retinal vein occlusion. *Am J Ophthalmol* 2005;139:653-7.
- Hayreh SS, Rubenstein L, Podhajsky P. Argon laser scatter photocoagulation in treatment of branch retinal vein occlusion: a prospective trial. *Ophthalmologica* 1993;206:1-14.
- Kiernan DF, Mieler WF. The use of intraocular corticosteroids. *Expert Opin Pharmacother* 2009;10:2511-25.
- Martidis A, Duker JS, Greenberg PB, et al. Intravitreal triamcinolone for refractory diabetic macular edema. *Ophthalmology* 2002;109:920-7.
- Lin JM, Chiu YT, Hung PT, et al. Early treatment of severe cystoid macular edema in central retinal vein occlusion with posterior or sub-tenon triamcinolone acetate. *Retina* 2007;27:180-9.
- Thapa R, Maharjan N, Paudyal G. Intravitreal bevacizumab in macular edema secondary to branch retinal vein occlusion: 12-month results. *Clin Ophthalmol* 2012;6:1057-62.
- Siegal RA, Dreznik A, Mimouni K, et al. Intravitreal bevacizumab treatment for macular edema due to branch retinal vein occlusion in a clinical setting. *Curr Eye Res* 2012;37:823-9.
- Kang HM, Chung EJ, Kim YM, et al. Spectral-domain optical coherence tomography (SD-OCT) patterns and response to intravitreal bevacizumab therapy in macular edema associated with branch retinal vein occlusion. *Graefes Arch Clin Exp Ophthalmol* 2013;251:501-8.
- Yunoki T, Miyakoshi A, Nakamura T, et al. Treatment of macular edema due to branch retinal vein occlusion with single or multiple intravitreal injections of bevacizumab. *Jpn J Ophthalmol* 2012;56:159-64.
- Ehlers JP, Decroos FC, Fekrat S. Intravitreal bevacizumab for macular edema secondary to branch retinal vein occlusion. *Retina* 2011;31:1856-62.
- Guthoff R, Meigen T, Hennemann K, et al. Comparison of bevacizumab and triamcinolone for treatment of macular edema secondary to branch retinal vein occlusion in a pair-matched analysis. *Ophthalmologica* 2010;224:319-24.
- Rabena MD, Pieramici DJ, Castellarin AA, et al. Intravitreal bevacizumab (Avastin) in the treatment of macular edema secondary to branch retinal vein occlusion. *Retina* 2007;27:419-25.
- Kondo M, Kondo N, Ito Y, et al. Intravitreal injection of bevacizumab for macular edema secondary to branch retinal vein occlusion: results after 12 months and multiple regression analysis. *Retina* 2009;29:1242-8.
- Jonas JB, Degenring RF, Kreissig I, et al. Intraocular pressure elevation after intravitreal triamcinolone acetate injection. *Ophthalmology* 2005;112:593-8.
- Iwao K, Inatani M, Kawaji T, et al. Frequency and risk factors for intraocular pressure elevation after posterior sub-tenon capsule triamcinolone acetate injection. *J Glaucoma* 2007;16:251-6.