

İntravitreal Bevacizumab ve Ranibizumab'ın Diffüz Diyabetik Maküla Ödemi Üzerine Olan Kısa Dönem Etkilerinin Karşılaştırılması

Comparison of the Short Term Effects of Bevacizumab and Ranibizumab on Diffuse Diabetic Macular Edema

Mehmet DEMİR¹, Sönmez ÇINAR², Ayşegül MAVİ², Ali OLGUN¹, Delil ÖZCAN¹, Dilek GÜVEN³

ÖZ

Amaç: İntravitreal bevacizumab ve ranibizumab'ın diffüz diyabetik maküla ödemi (DMÖ) üzerine olan kısa dönem etkilerini kıyaslamak.

Gereç ve Yöntem: Bu retrospektif çalışma diffüz DMÖ'ü olan 58 diyabetik hasta içermektedir. Bevacizumab grubunda DMÖ için 3 doz intravitreal bevacizumab (1.25 mg/0.05 ml) tedavisi alan 30 hasta bulunmaktaydı. Ranibizumab grubunda DMÖ tedavisi için 3 doz intravitreal ranibizumab (0.5 mg/0.05 ml) tedavisi alan 28 hasta bulunmaktaydı. Tedavi öncesi düzeltilmiş en iyi görme keskinliği (DEGK), göz içi basıncı (GİB) merkezi maküla kalınlığı (MMK), +78 diyoptri lens ile retina muayenesi yapıldı ve bu muayeneler enjeksiyonlardan sonraki 1., 2. ve 3. aylarda tekrarlandı. Tedavi öncesi ve sonrası DEGK, MMK ve GİB değerleri iki grupta kıyaslandı.

Bulgular: Bevacizumab grubunda, ortalama yaş 59.97±9.48, ortalama diyabet süresi 10.5±7.27 yıl idi. Bevacizumab grubunda, ortalama yaş 61.04±8.15, ortalama diyabet süresi 10.61±8.35 yıl idi Takip süresi 4.0±0.1 aydı. Tedavi öncesi DEGK (desimal) bevacizumab grubunda 0.32 (0.50 log MAR) ve ranibizumab grubunda 0.31(0.51 logMAR (p=0.82) idi. DEGK'de her iki grupta'da anlamlı düzeyde düzelmeye gözlemlendi (p<0.001). Tedavi öncesi MMK bevacizumab grubunda 394±93 µm ve ranibizumab grubunda 384±96 µm (p=0.71) idi. Tedaviden sonra MMK'daki inceltme her iki grupta'da anlamlı düzeyde idi (p<0.001).

Sonuç: Tedaviden sonraki kısa dönem sonuçlarına göre, DEGK'de ve MMK'da anlamlı düzeyde düzelmeye izlendi. İki grupta elde edilen sonuçlar arasında anlamlı fark yoktu. DEGK ve MMK'daki düzelmeler her iki grupta benzerdi.

Anahtar Kelimeler: Bevacizumab, diyabetik maküla ödemi, merkezi maküla kalınlığı, ranibizumab.

ABSTRACT

Purpose: To compare the short term effects of bevacizumab and ranibizumab on diffuse diabetic macular edema (DME).

Materials and Methods: This retrospective study included 58 diabetic patients with diffuse DME. Bevacizumab group included 30 patients who received 3 doses intravitreal bevacizumab (1.25 mg/0.05 ml) for DME. Ranibizumab group included 28 patients who received 3 doses intravitreal ranibizumab (0.5 mg/0.05 ml) for DME. Baseline best corrected visual acuity (BCVA), intraocular pressure (IOP), central macular thickness (CMT) and retinal examination with +78 diopters lens, were performed and repeated at 1st, 2nd, and 3rd month after injections in all patients. BCVA, CMT, and IOP for baseline and after treatment were compared in both groups.

Results: Mean age of patients was 59.97±9.48 years, diabetes duration was 10.5±7.27 years in the bevacizumab group. Mean age was 61.04±8.15 years, diabetes duration was 10.61±8.35 years in the ranibizumab group. Follow up time was 4.0±0.1 months. Baseline BCVA (in snellen) was 0.32 decimal (0.50 log MAR) in the bevacizumab group and 0.31 decimal (0.51 logMAR) in the ranibizumab group (p=0.82). Improvement in BCVA was significant in both groups (p<0.001). Baseline CMT was 394±93 µm in the bevacizumab group and 384±96 µm (p=0.71) in the ranibizumab group. Decrease in CMT was significant after intravitreal injection.

Conclusion: Significant improvement in BCVA and CMT were observed after treatment with bevacizumab and ranibizumab injection with no significant difference between groups at the short term.

Key Words: Bevacizumab, central macular thickness, diabetic macular edema, ranibizumab.

1- M.D., Sisli Etfal Training and Research Hospital Eye Clinic, Istanbul/TURKEY

DEMİR M., drmehmetfe@hotmail.com

OLGUN A., draliolgun@yahoo.com

OZCAN D., delilozcan@yahoo.com.tr

2- M.D. Asistant, Sisli Etfal Training and Research Hospital Eye Clinic, Istanbul/TURKEY

CINAR S., sonmezcinar@gmail.com

MAVI A., drmavi85@hotmail.com

3- M.D. Associate Professor, Sisli Etfal Training and Research Hospital Eye Clinic, Istanbul/TURKEY

GUVEN D., dkguven@hotmail.com

Geliş Tarihi - Received: 10.04.2014

Kabul Tarihi - Accepted: 17.11.2014

Ret-Vit 2015;23:124-128

Yazışma Adresi/Correspondence Address: M.D., Mehmet DEMİR
Sisli Etfal Training and Research Hospital Eye Clinic, Istanbul/TURKEY

Phone: +90 212 231 22 09

E-mail: drmehmetfe@hotmail.com

GİRİŞ

Diyabetik retinopati (DR) çalışan yaş grubundaki insanlarda görme kaybının en sık nedenidir.^{1,2} Onbeş yıl diyabetik olan insanların yaklaşık %75'inde DR görülmektedir.^{3,4} Diyabetik retinopatili insanlarda görme kaybının en yaygın sebebi diyabetik maküla ödemi'dir.^{5,6} Grid lazer fotokoagülasyon, intravitreal kortikosteroid kullanımı, intravitreal vasküler endotelyal growth faktör (VEGF) inhibitör kullanımı veya bunların kombinasyonu diyabetik maküla ödemi (DMÖ) tedavisi için kullanılan yöntemlerdir.⁷⁻¹⁰ Bu çalışmadaki amacımız intravitreal kullanılan anti-VEGF ajanlar olan bevacizumab ve ranibizumabın diyabetik maküla ödemi üzerine kısa dönem etkilerini karşılaştırmaktır.

GEREÇ VE YÖNTEM

Diyabetik hastalarda yapılan oftalmoskopik fundus muayenesinde makülada diffüz kalınlık izlenen, çekilen fundus anjiyografi tetkikinde makülada yaygın kaçakları olan, optik koharens tomografide (OKT) arka kutup kalınlık haritasında merkezi 1 mm'lik alanda >250 µm kalınlık ölçülen, retina katmanları içinde sıvı birikimi (Resim 1) izlenen olgular DMÖ kabul edildi.^{11,12} DMÖ için daha önce herhangi bir tedavi almamış tedavi için ilk olarak kliniğimizde 1.25 mg/0.05 ml intravitreal bevacizumab veya 0.5 mg/0.05 ml ranibizumab almış hastalar çalışma kapsamına alındı. Olguların ifade ettikleri diyabetik hastalık süreleri ve glikolize hemoglobin (HbA1c) değerleri incelendi. Enjeksiyonlar birer ay ara ile ameliyathane koşullarında yapıldı. Kapaklara blefarosto

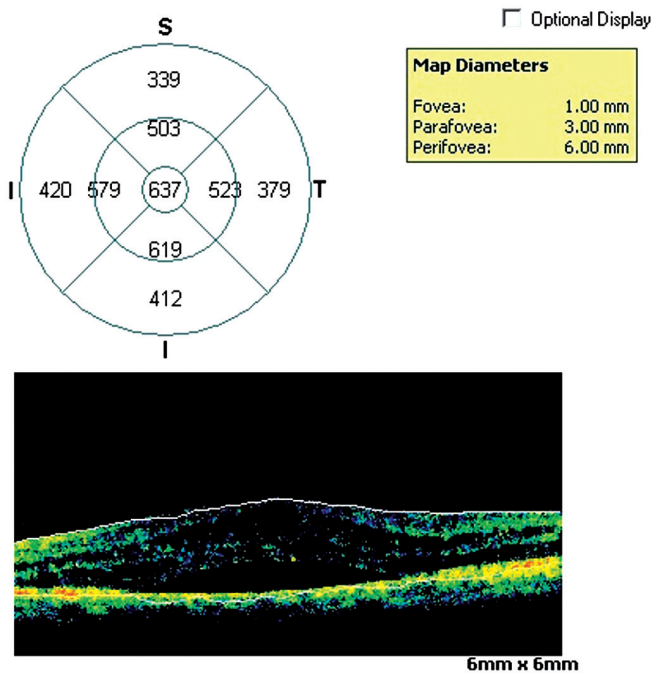
takıldı, konjonktivaya %5 povidon iyodin damlatıldı, serum fizyolojik ile yıkandıktan sonra üst temporal alanda limbusun 3.5-4 mm gerisinden 27 gauge iğne ile enjeksiyon yapıldı. Enjeksiyondan sonra hastalara bir hafta kullanması için %0.3'lük ofloksasin damla 4x1 reçete edildi.

Olguların intravitreal enjeksiyon öncesi ve enjeksiyonlardan sonraki 1., 2. ve 3. ay düzeltilmiş en iyi görme keskinlikleri (DEGK) snellen eşelinde, merkezi maküla kalınlıkları (MMK) göz içi basınçları (GİB) karşılaştırıldı. Diyabetik retinopatiye bağlı DMÖ nedeniyle epiretinal membranı olanlar, vitreomaküler traksiyonu olanlar, lokal maküla ödemi olanlar, daha önce lazer tedavisi ve/veya kortikosteroid tedavisi almış olanlar, retinal ven dal ya da kök tıkanıklığı eşlik edenler, optik atrofi olanlar, glokom olanlar, vitrektomi ya da son altı ayda glokom veya katarakt cerrahisi geçirenler, üveiti olanlar, tip 1 diyabeti olanlar çalışma kapsamı dışında tutuldu.

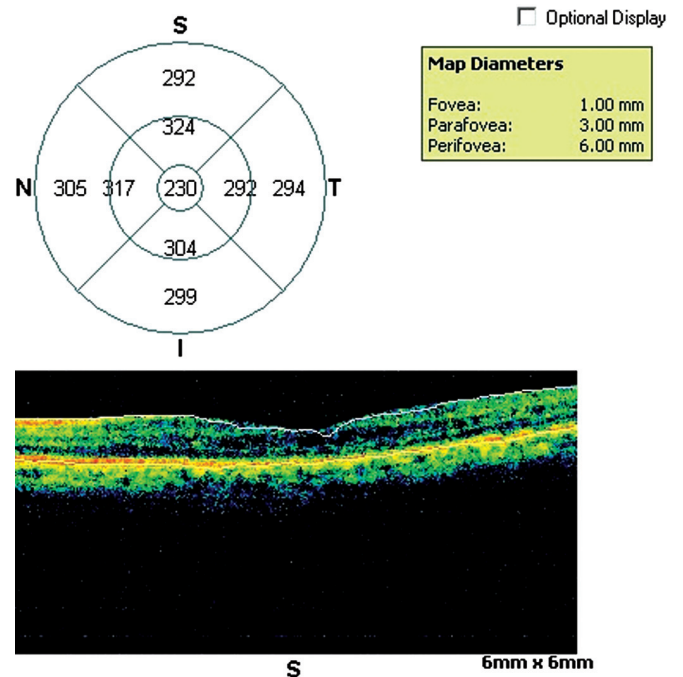
Çalışma hastanemiz etik kurul onayı ile hastalardan Helsinki deklarasyonuna uygun olarak düzenlenmiş onam formları alınarak yapıldı. Tüm tanımlayıcı istatistiklerde ortalama±standart sapma (S.S) kullanıldı. İki grup arasındaki kıyaslamalar bağımsız t-test ile yapıldı. Grup içindeki aylara göre değişim için repeated ANOVA yöntemi kullanıldı. Bütün testlerde anlamlılık seviyesi <0.05 olarak kabul edildi.

BULGULAR

Bu çalışmada bevacizumab grubu 30 (erkek: 14, kadın:16, yaş ortalaması: 59.97±9.48) hasta ve ranibizumab grubu 28 (erkek: 14, kadın: 14, yaş ortalaması:



Resim 1: İntravitreal ranibizumab enjeksiyonu öncesi DMÖ'nin OKT'deki görünümü.



Resim 2: İntravitreal ranibizumab enjeksiyonu sonrası DMÖ'nin üçüncü ayda OKT'deki görünümü.

Tablo 1: Hastaların demografik özellikleri, hastalık süresi ve HbA1c değerleri.

Parametreler	Grup 1 (n=30)	Grup 2 (n=28)	p
Yaş ortalaması±S.S	59.97±9.48	61.04±8.15	0.648
Cinsiyet			
Erkek/Kadın	14/16	14/14	0.951
Diyabet süresi	10.50±7.27	10.61±8.35	0.959
HbA1c	8.57±1.68	8.50±1.76	0.878

S.S; standart Sapma, HbA1c; glikolize olmuş hemoglobin.

Tablo 2: Enjeksiyon öncesi ve sonrası DEGK, MMK ve GİB arasındaki değerlerin grupların kendi içinde değerlendirilmesi.

IVB grubu	Enjeksiyon öncesi	3. ay	p
DEGK	0.32±0.20	0.64±0.25	<0.001
MMK	394±93	293±70	<0.001
GİB	15.17± 2.82	15.27±2.70	>0.05
IVR grubu			
DEGK	0.31±0.19	0.66±0.29	<0.001
MMK	384±96	294±65	<0.001
GİB	15.39±2.81	15.57±2.77	>0.05

IVB; İntravitreal Bevacizumab, IVR; İntravitreal Ranibizumab, DEGK; Düzeltilmiş Görme Keskinliği. MMK; Merkezi Maküla Kalınlığı GİB; Göz İçi Basıncı.

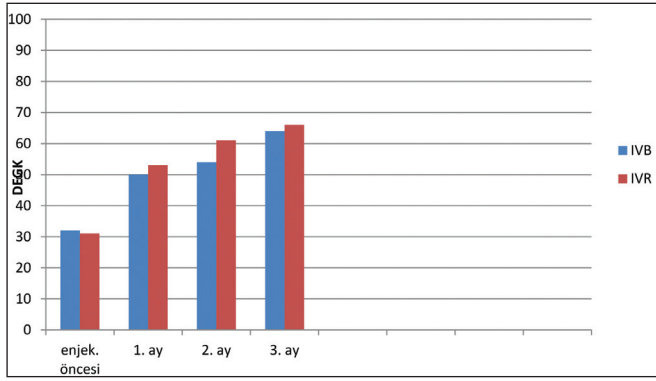
61.04±8.15) hasta içeriyordu. Bevacizumab ve ranibizumab grupları arasında hastaların yaş ortalaması (p=0.648), diyabet hastalığı süresi (p=0.951) ve HbA1c seviyeleri için (p=0.878) yapılan bağımsız t testi değerlendirmelerinde istatistiksel olarak fark gözlenmedi (Tablo 1). Enjeksiyon öncesi ortalama DEGK değerleri bevacizumab grubunda 0.32 desimal (0.50 logMAR), ranibizumab grubunda 0.31 desimal (0.51 logMAR) bulundu (p=0.82). Enjeksiyon sonrası 1. ay, 2 ay ve 3.ay DEGK değerleri kıyaslandığında iki grup arasında istatistiksel bir fark gözlenmedi (Tablo 2). Üç doz enjeksiyondan sonra elde edilen DEGK değerleri bevacizumab grubunda 0.64 desimal (0.2 logMAR), ranibizumab grubunda; 0.66 desimal (0.18 log MAR), (p=0.68) bulundu. DEGK'de artış gerek bevacizumab grubunda gerek ranibizumab grubunda istatistiksel olarak anlamlıydı (grafik 1), (p<0.001).

Merkezi maküla kalınlıkları enjeksiyon öncesi bevacizumab ve ranibizumab gruplarında sırasıyla 394±93; 384±96 µm (p=0.71) idi. Üçer doz ilaç enjeksiyonundan sonraki MMK değerleri ise bevacizumab grubunda 293±70 µm, ranibizumab grubunda 294±65 µm (p=0.71) bulundu. Her iki grupta'da ortalama MMK değerlerinde anlamlı derecede azalma (resim 2, grafik 2) gözlemlendi (p<0.001). GİB değerlerinde enjeksiyon öncesi ve sonrası arasında değişiklik görülmedi. Subkonjonktival kanama bevacizumab grubunda 7 (%20) olguda ranibizumab grubunda 5 (%17.9) olguda gözlemlendi. Ranibizumab grubunda tedaviden sonra elde edilen DEGK değerlerinin bevacizumab grubundan daha yüksek olduğu, MMK değerlerinin ise daha düşük olduğu izlendi ancak bu farkların istatistiksel olarak anlamlı olmadığı gözlemlendi (Tablo 2).

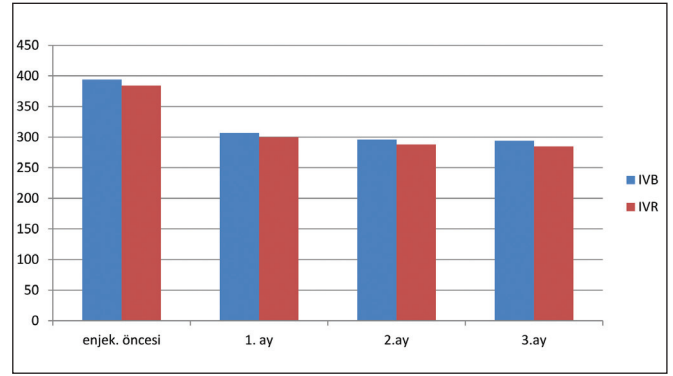
Tablo 3: Enjeksiyon öncesi ve sonrası DEGK, MMK ve GİB değerleri.

Parametreler	Grup	DEGK	p	MMK	p	GİB	p
Enjek. öncesi	IVB	0.32±0.20	0.82	394±93	0.71	15.17±2.82	0.77
	IVR	0.31±0.19		384±96		15.39±2.81	
1. ay	IVB	0.50±0.25	0.56	307±61	0.65	15.43±2.60	0.53
	IVR	0.53±0.26		300±55		14.96±3.02	
2. ay	IVB	0.54±0.25	0.34	296±64	0.63	15.20±2.64	0.93
	IVR	0.61±0.30		288±66		a. 261	
3. ay	IVB	0.64±0.25	0.85	294±80	0.71	15.27±2.70	0.68
	IVR	0.66±0.29		285±90		15.57±2.77	

IVB; İntravitreal Bevacizumab, IVR; İntravitreal Ranibizumab, DEGK; Düzeltilmiş En İyi Görme Keskinliği. MMK; Merkezi Maküla Kalınlığı GİB; Göz İçi Basıncı.



Grafik 1: Enjeksiyon öncesi ve sonrası ortalama DEGK değerleri.



Grafik 2: MMK değerlerinin enjeksiyon öncesi ve sonrası değerleri (IVB: bevacizumab grubu, IVR: ranibizumab grubu).

TARTIŞMA

Diyabetik retinopatiye bağlı gelişen maküla ödemi tedavisinde anti-VEGF ajanlar sıkça kullanılmaktadır. Anti-VEGF ajanların DMÖ tedavisinde görme keskinliğini artırıcı ve maküla ödemi azaltıcı etkileri vardır.¹³⁻¹⁶ Ülkemizde en sık kullanılan anti-VEGF ajanlar bevacizumab ve ranibizumab'dır.¹⁷⁻¹⁹ Bevacizumab humanize edilmiş monoklonal antikor olup bütün VEGF isoformlarını bağlayabilen kolorektal kanserler için FDA onayı almış bir ilaçtır.²⁰ Diyabetik retinopatiyi de içeren bir çok neovasküler göz hastalığında off-label olarak kullanılmaktadır.^{21,22} Ranibizumab humanize edilmiş rekombinant monoklonal antikor fragmanı olup spesifik olarak VEGF-A'nın bütün isoformlarını bloke edebilmektedir ve FDA tarafından göz içine kullanımı kabul edilmiştir. Bevacizumab off-label bir ilaç olmasına rağmen ranibizumab'dan ekonomik olması sebebiyle sıklıkla kullanılmaktadır.²³⁻²⁵ Bu çalışmada amacımız DMÖ'li olan hastalarda bevacizumab ve ranibizumab'ın kısa dönem etkinliklerini karşılaştırmaktır. Bevacizumab ve ranibizumab karşılaştırılması yapılan prospektif bir çalışmada merkezi maküla kalınlığındaki inceleme ve bir çok muayenede elde edilen görme keskinlikleri her iki ilaçta da benzer bulunmuş ancak ranibizumab ile tedavi olanlarda tekrar enjeksiyona daha az ihtiyaç duyulduğu rapor edilmiştir.²⁶ Bizim çalışmamızda DEGK ve MMK'daki düzeltilmeler iki ilaçta da benzer bulundu ancak takip süresi kısa olduğu için hangi ilacın tekrar enjeksiyonuna daha çok ihtiyaç duyulacağına karar vermek için uygun değildi. Yapılan indirekt sistemik bir gözden geçirme çalışmasında bevacizumab ve ranibizumab arasında anlamlı fark bulunmamıştır.²⁷ Ülkemizde yapılan bir çalışmada bevacizumab ve ranibizumabın görsel kazanım açısından benzer etkilere sahip olduğu ancak ranibizumabın MMK kalınlığında daha fazla inceleme

sağladığı rapor edilmiştir.²⁸ Bizim çalışmamızda görsel kazanım ve MMK'daki inceleme ranibizumab grubunda daha iyi olmakla birlikte anlamlı değildi. İntravitreal ranibizumab enjeksiyonu yapılan diyabetik maküla ödemli hastalarda görme keskinliğinde artış ve maküla kalınlığında anlamlı derecede azalma olduğu görülmüştür.²⁹ Ülkemizde yapılan başka bir çalışmada intravitreal bevacizumab enjeksiyonu sonrası en sık karşılaşılan oküler komplikasyon olarak subkonjonktival kanama ve sistemik yan etki olarak az sayıda olguda geçici iskemik atak ile hipertansiyon atağı bildirilmiştir.³⁰ Bizim çalışmamızda da her iki grupta da oküler yan etki olarak en sık subkonjonktival kanama gözlemlendi, ancak sistemik yan etki her iki grupta da görülmedi. Olgu sayımızın az olması sistemik yan etki görülmemesinin bir nedeni olabilir. GİB'de anlamlı değişim, her iki grupta da görülmedi. Oküler ve sistemik komplikasyonlar açısından bevacizumab ve ranibizumab grupları arasında fark görülmedi. Kliniğimizde 3 doz intravitreal bevacizumab ve 3 doz intravitreal ranibizumab tedavisi alan DMÖ'li olguların tedavi öncesi ve sonrası kısa dönem değerlerini kıyasladık. Bu çalışmanın eksiklikleri geriye dönük olması ve, gruplarda az sayıda hasta bulunmasıdır. Tedavi edilen hastaların daha önce hiçbir tedavi almamış olması ve bilgimize göre ülkemizde bu konuda yapılmış benzer çalışma olmaması çalışmamızın olumlu taraflarıdır. Bevacizumab ve ranibizumab tedavisi alan DMÖ'li hastalarda DEGK'de istatistiksel anlamlı yükselme ve MMK'da istatistiksel anlamlı inceleme ile sonuçlandı. Görsel artış ve MMK'daki incelemeler ranibizumab grubunda daha iyi olmakla birlikte bu farkın istatistiksel olarak anlamlı olmadığı görüldü. Elde edilen sonuçlar literatür ile uyumlu bulunmakla birlikte kesin doğruluğu için daha çok olgu içeren prospektif çalışmalarla desteklenmesi gerekmektedir.

KAYNAKLAR/REFERENCES

1. Cheung N, Mitchell P, Wong TY. Diabetic retinopathy. *Lancet* 2010;376:124-36.
2. Kempner JH, O'Colmain BJ, Leske MC, et al. The prevalence of diabetic retinopathy among adults in the United States. *Arch Ophthalmol* 2004;122:552-63.
3. Klein R, Klein BE, Moss SE, et al. The Wisconsin epidemiologic study of diabetic retinopathy II. Prevalence and risk of diabetic retinopathy when age at diagnosis is less than 30 years. *Arch Ophthalmol* 1984;102:520-6.
4. Sjolie AK, Stephenson J, Aldington S, et al. Retinopathy and vision loss in insulin-dependent diabetes in Europe. The EURODIAB IDDM Complications Study. *Ophthalmology* 1997;104:252-60.
5. Kohner EM. Diabetic retinopathy. *Clin Endocrinol Metab* 1977;6:345-75.
6. Zimmet P, Alberti KG, Shaw J. Global and societal implications of the diabetes epidemic. *Nature* 2001;414:782-7.
7. Lee CM, Olk RJ. Modified grid laser photocoagulation for diffuse diabetic macular edema. Long-term visual results. *Ophthalmology* 1991;98:1594-602.
8. Wang H, Sun X, Liu K, et al. Intravitreal ranibizumab (lucentis) for the treatment of diabetic macular edema: a systematic review and meta-analysis of randomized clinical control trials. *Curr Eye Res* 2012;37:661-70.
9. Stewart MW. Anti-VEGF Therapy for Diabetic Macular Edema. *Curr Diab Rep.* 2014;14:510.
10. Kriechbaum K, Prager S, Mylonas G, et al. Intravitreal bevacizumab (Avastin) versus triamcinolone (Volon A) for treatment of diabetic macular edema: one-year results. *Eye (Lond)* 2014;28:9-15.
11. Zhu D, Zhu H, Wang C, Yang D. Intraocular soluble intracellular adhesion molecule-1 correlates with subretinal fluid height of diabetic macular edema. *Indian J Ophthalmol* 2014;62:295-8.
12. Choi YJ, Oh IK, Oh JR, Huh K. Intravitreal versus posterior subtenon injection of triamcinolone acetonide for diabetic macular edema. *Korean J Ophthalmol* 2006;20:205-9.
13. Tareen IU, Rahman A, Mahar PS, et al. Primary effects of intravitreal bevacizumab in patients with diabetic macular edema. *Pak J Med Sci* 2013;29:1018-22.
14. Stefanini FR, Badaró E, Falabella P, et al. Anti-VEGF for the management of diabetic macular edema. *J Immunol Res* 2014;2014:632307.
15. Ollendorf DA, Colby JA, Pearson SD. Comparative effectiveness of anti-VEGF agents for diabetic macular edema. *Int J Technol Assess Health Care* 2013;29:392-401.
16. Krispel C, Rodrigues M, Xin X, et al. Ranibizumab in diabetic macular edema. *World J Diabetes* 2013;4:310-8.
17. Batioglu F. Diyabetik makula ödeminde ranibizumab monoterapisi. *T Klin J Ophthalmol-Special Topics* 2013;6:61-6.
18. Bardak Y. Bevacizumab monotherapy in diabetic macular edema. *T Klin J Ophthalmol-Special Topics* 2013;6:67-70.
19. Ozcura F, Helvacı M.R. Diabetic retinopathy and its medical management. *T Klin J Ophthalmol* 2006;15:132-9
20. Whisenant J, Bergsland E. Anti-angiogenic strategies in gastrointestinal malignancies. *Curr Treat Options Oncol.* 2005;6:411-21.
21. Kaiser PK. Antivasular endothelial growth factor agents and their development: Therapeutic implications in ocular diseases. *Am J Ophthalmol* 2006;142:660-8.
22. Lynch SS, Cheng CM. Bevacizumab for neovascular ocular diseases. *Ann Pharmacother.* 2007;41:614-25.
23. Ford JA, Elders A, Shyangdan D, et al. The relative clinical effectiveness of ranibizumab and bevacizumab in diabetic macular oedema: an indirect comparison in a systematic review. *BMJ.* 2012;13:345:
24. Bandello F, De Benedetto U, Knutsson KA, et al. Ranibizumab in the treatment of patients with visual impairment due to diabetic macular edema. *Clin Ophthalmol* 2011;5:1303-8.
25. Scott IU, Edwards AR, Beck RW, et al. Diabetic Retinopathy Clinical Research Network. A phase II randomized clinical trial of intravitreal bevacizumab for diabetic macular edema. *Ophthalmology* 2007;114:1860-7.
26. Nepomuceno AB, Takaki E, Paes de Almeida FP, et al. A prospective randomized trial of intravitreal bevacizumab versus ranibizumab for the management of diabetic macular edema. *Am J Ophthalmol* 2013;156:502-10.
27. Ford JA, Elders A, Shyangdan D, et al. The relative clinical effectiveness of ranibizumab and bevacizumab in diabetic macular oedema: an indirect comparison in a systematic review. *BMJ* 2012;13:345:e5182.
28. Ozturk BT, Kerimoglu H, Bozkurt B, et al. Comparison of intravitreal bevacizumab and ranibizumab treatment for diabetic macular edema. *J Ocul Pharmacol Ther* 2011;27:373-7.
29. Ünlü, N, Acar, M. A, Üney, G. Ö, ve ark. Diyabetik maküla ödemi tedavisinde intravitreal ranibizumab uygulamasının görsel başarıya etkisi. *Ret-Vit.* 2013;21:17-22.
30. Demirçelik G, Önen M, Yazar Z, ve ark. İntravitreal bevacizumab enjeksiyonu ile ilişkili göze ait ve sistemik komplikasyonlar. *Ret-Vit.* 2009;17:269-2.