

Laser Keratorefraktif Cerrahi Sonrası Retina Dekolmanı

Cengiz ARAS¹, Akif ÖZDAMAR¹, Murat KARAÇORLU³, Halil BAHÇEÇİOĞLU²,
Bozkurt ŞENER², Murat ÖNCEL²

ÖZET

Amaç : Miyopik refraksiyon kusurunu düzeltmek amacı ile yapılan fotorefraktif keratektomi (PRK) ve laser assisted in-situ keratomileusis (LASIK) sonrası gelişen retina dekolmanlarının klinik özelliklerini ve cerrahi tedavi sonuçlarını sunmaktır.

Gereç-Yöntem : Miyopik PRK (2 olgu) ve miyopik LASIK (2 olgu) sonrası gelişen retina dekolmanlı 4 olgu retrospektif olarak incelendi. Hastaların 3'üne çevresel skleral çökertme, dışsal retinaaltı sıvı drenajı ve krioretinopeksi ameliyatı yapıldı. Bu olgulardan 2'sine ameliyat sırasında intravitreal olarak sülfürheksaflorid gazı verildi. Bir olguda vitrektomi, çevresel skleral çökertme ve silikon yağı injeksiyonu yapıldı.

Sonuçlar : İki erkek, 2'si kadın olan hastaların yaş ortalaması 33.7±8.8 yıl idi. Ortalama sferik eşdeğer refraksiyon -8.59±5.85 D idi. Keratorefraktif cerrahi ile retina dekolmanı oluşumu arasında geçen süre 10.75±9.35 aydı. Ortalama takip süresi 3.0±1.63 ay idi. Retina dekolmanı 3 olguda at nalı yırtık, 1 olguda dev retina yırtığı nedeniyle gelişti. Olguların 3'ünde 1 operasyon, 1'inde 2 operasyon ile retina yatıştırıldı. Ameliyat sonrası görme keskinliği 3 olguda 0.1 ile 0.5 arasında, 1 olguda 3 metreden parmak sayma düzeyinde idi.

Yorum : PRK ve LASIK yapılan hastalar retina dekolmanı gelişimi açısından takip edilmeli ve retina dekolmanı oluşturabilecek lezyonlar profilaktik olarak tedavi edilmelidir.

ANAHTAR KELİMELER : PRK, LASIK, Retina Dekolmanı

RETINAL DETACHMENT FOLLOWING LASER KERATOREFRACTIVE PROCEDURES

SUMMARY

Purpose : To report on the characteristics and the results of the surgical treatment of retinal detachment following photorefractive keratectomy (PRK) and laser assisted in-situ keratomileusis (LASIK).

Methods: Four cases of retinal detachment following myopic PRK (2 cases) and myopic LASIK (2 cases) were retrospectively reviewed. Three of the patients had scleral buckling, external drainage of subretinal fluid, cryoretinopexy. Two of these patients had intravitreal sulphure hexafluoride gas injection at the time of operation One case had vitreoretinal surgery combined with scleral buckling and silicone oil injection.

1. Uzm.Dr., İ.Ü. Göz Hastalıkları Araştırma Merkezi.
2. Doç.Dr., İ.Ü. Göz Hastalıkları Araştırma Merkezi.
3. Prof.Dr., İ.Ü. Göz Hastalıkları Araştırma Merkezi.

Results: The mean age of patients was 33.7 ± 8.8 (2male, 2 female). The mean spherical equivalent refraction before laser keratorefractive procedures was 8.59 ± 5.85 D. The mean time interval between keratorefractive procedures and development of retinal detachment was 10.75 ± 9.35 months. The mean follow up time were 3.0 ± 1.63 months. Retinal detachment was attached with a single operation in 3 cases. One case had secondary operation because of recurrence of retinal detachment Postoperative visual acuity ranged between 0.1 and 0.5 in 3 cases and counting finger at 3 meters in 1 case.

Conclusion: Myopic patients who underwent PRK and LASIK procedures should be followed carefully for the development of retinal detachment and the peripheral retinal lesions predisposing to retinal tear should be treated prophylactically. **Ret-vit 2000; 8: 88-92.**

KEY WORDS : PRK, LASIK, Retinal Detachment

1983'de Trokel'in excimer laseri oftalmoloji alanına sunması ile miyopik refraksiyon kusurlarının tedavisinde fotorefraktif keratektomi (PRK) ve laser assisted in-situ keratomileusis (LASIK) gibi refraktif cerrahi işlemler yaygın olarak yapılmaya başlamıştır¹. PRK ve LASIK ile ilgili literatürde bildirilen komplikasyonlar genellikle excimer laserin uygulandığı hedef doku olan kornea ile ilgilidir. Ancak son yıllarda PRK sonrası bildirilen retina dekolmanları ile LASIK sonrası bildirilen dev yırtıklı retina dekolmanının varlığı laser keratorefraktif cerrahi girişimlerin retina ile ilgili komplikasyonlara yol açabileceği konusunu gündeme getirmiştir^{2,3}.

Çalışmamızda miyopik refraksiyon kusurlarının düzeltilmesi amacı ile PRK ve LASIK uygulaması sonrası görülen 4 retina dekolmanı olgusunun klinik özellikleri irdelenmiştir.

METERYEL-METOD GEREÇ-YÖNTEM

Olgu 1: 39 yaşında bayan hasta, sağ gözde retina dekolmanı tanısıyla kliniğimize sevk edildi. Hastanın anamnezinde, her iki gözüne 9 ay önce miyopik refraksiyon kusurunun tedavisi amacıyla excimer laser fotorefraktif keratektomi uygulanmıştı. PRK işlemi öncesi sağ göz sikloplejik refraksiyonu $-6.0 (-0.75 \times 173)$,

sol göz refraksiyonu $-5.50 (-1.25 \times 163)$ dioptri idi. Oftalmolojik muayenede sağ göz görme keskinliği el hareketi, sol göz görme keskinliği 0.8 düzeyinde idi. Sağ göz muayenesinde, biyomikroskopide vitreus içerisinde pigment kümeleri izlendi. Sağ göz içi basıncı 14 mmHg, sol 19 mmHg idi. Fundus muayenesinde, saat 7 hizasında ekvator önünde, retina periferinde yırtıklar yan yana değil, biri 7 biri 4,5 hizasında izlendi (Şekil-1a) ve alt kadranda makulayı da içine alan subtotal retina dekolmanı görüldü. Hastaya genel anastesiz altında çevresel skleral çökertme (506 sponge) ve dışsal sklerotomiyle retina altı sıvı boşaltma ve krioretinopeksi işlemi yapıldı. Operasyondan 1 gün sonra çökertme üzerinde kalan yırtıkların çevresine argon laser ile ilave fotokoagülasyon yapıldı. Ameliyat sonrası 5. ay kontrol muayenesinde sağ göz görme keskinliği 0.2 ve retina rekole idi.

Olgu 2: 22 yaşında bayan hasta, sağ gözde retina dekolmanı tanısıyla kliniğimize sevk edildi. Hastanın anamnezinde her iki gözüne 2 ay önce LASIK işlemi uygulanmıştı. LASIK öncesi sağ göz sikloplejik refraksiyonu $-6.50 (-2.00 \times 180)$, sol göz refraksiyonu $-6.75 (-1.25 \times 60)$ D idi. Hastanın oftalmolojik muayenesinde, sağ göz görme keskinliği 0.1, sol göz görme keskinliği 0.7 idi. Biyomikroskopide her iki gözde korneada flep kenarına ait skar

ve sağ göz vitreus içinde pigment kümeleri izlendi. Sağ göz fundus makulayı kısmen içine alan üst kadran retina dekolmanı ve retina periferinde saat 1 hizasında at nalı yırtık gözlemlendi (Şekil-1b). Hastaya intravitreal 0.25 cc sülfürhekzaf-lorid gazı (SF6) injeksiyonu yapıldı. 2 gün sonra yırtık çevresine argon laser fotokoa-gülasyonu uygulandı. Pnometik retinopeksi sonrası 5 gün görme keskinliği 0.5 idi. Hasta, 4 hafta sonra görmede tekrar azalma şikayeti ile başvurdu Görme keskinliği el hareketi düzeyinde idi. Fundus muayenesinde total retina dekolmanı görüldü. Genel anestezi altında çevresel skleral çökertme (240 bant+287 silikon tire), kriyoretinopeksi ve SF6 gazı injeksiyonu uygulandı. Prostoperatif 3 ay muayenesinde tashihli görme keskinliği 0.3 düzeyinde ve retina rekole idi.

Olgu-3: 42 yaşında erkek hasta, sol gözde ışık çakması şikayetiyle başvurdu. Hastanın anamnezinde, 2 yıl önce her iki gözünden miyopik refraksiyon kusurunun tedavisi amacıyla PRK uygulanmıştı. PRK öncesi her iki göz sikloplejik refraksiyonu -3.50 D idi. Yapılan göz muayenesinde her iki göz görme keskinliği 1.0 idi. Fundus muayenesinde sol göz ekvator önünde, saat 3 hizasında atnalı yırtık gözlemlendi. Yırtık etrafı argon laser fotokoa-gülasyonu ile çevrelendi. Laser işleminden 3 hafta sonra, hasta aynı gözde ani görme azalması ile başvurdu.

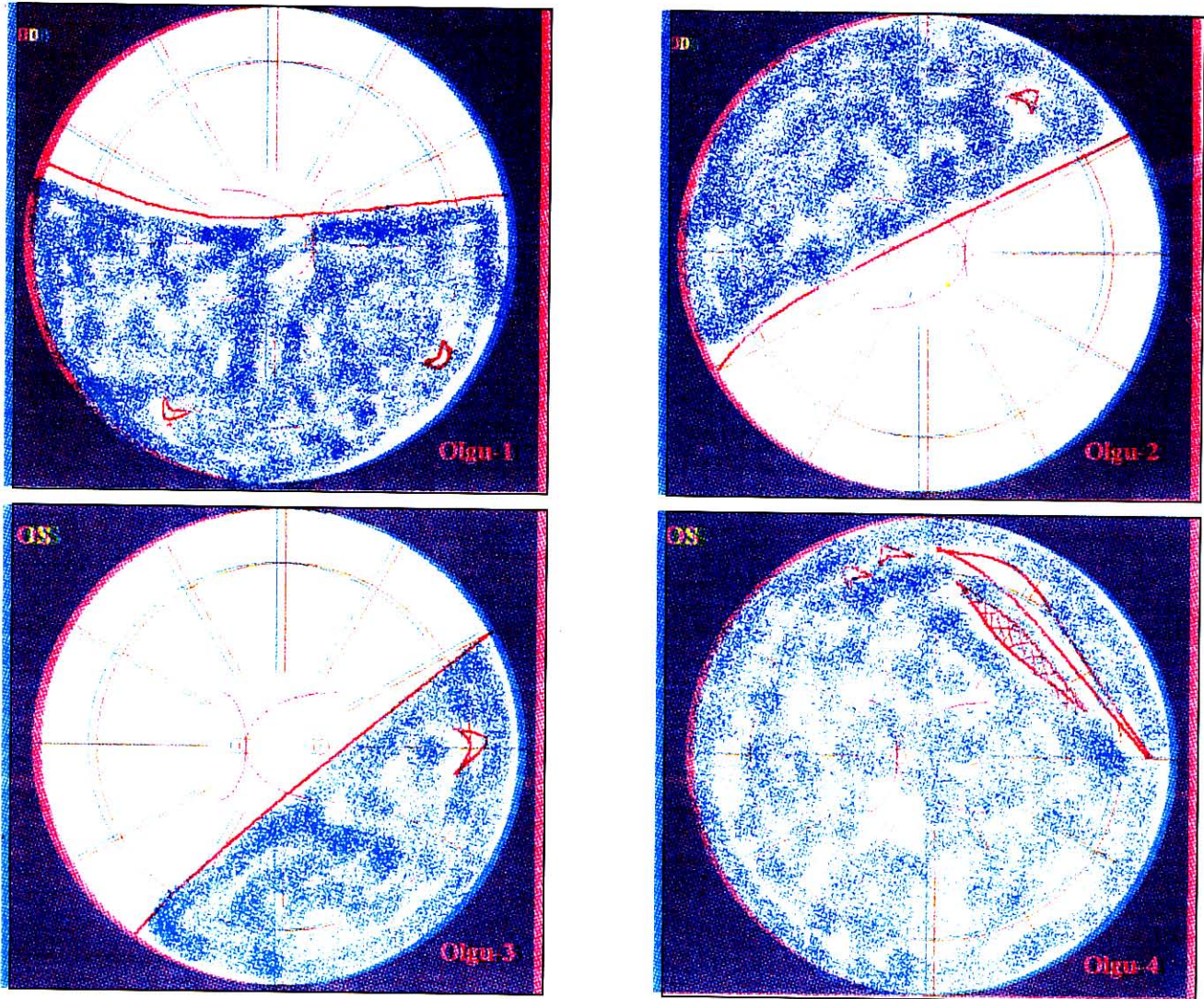
Oftalmolojik muayenede, görme 0.5 düzeyinde idi. Fundus muayenesinde temporal retinada önceki yırtık bölgesinden arka kutuba doğru yayılan fakat makulayı içine almayan retina dekolmanı gözlemlendi (Şekil-1c). Hastaya genel anestezi altında çevresel skleral çökertme (506 sponge) ve kriyoretinopeksi yapıldı. Postoperatif 7 gün, görme keskinliği 0.8 idi. Ameliyattan 1 ay sonra hasta, aynı gözde görmede ani azalma ile tekrar başvurdu. Görme keskinliği 3 metreden parmak sayma düzeyin-

de idi. Fundus muayenesinde sol gözde makulayı da içine alan parsiyel retina dekolmanı izlendi. Hastada grade C3 proliferatif vitreo-retinopati gözlemlendi. Hastaya, vitrektomi, sıvı-gaz değişimi, silikon yağı injeksiyonu ameliyatı yapıldı. Ameliyat sonrası 3. ay muayenesinde tashihli görme keskinliği 0.4 ve retina yatışık idi.

Olgu-4: 31 yaşında erkek hasta, sol gözde ani görme azalması ile kliniğimize başvurdu. Hastanın anamnezinde 8 ay önce miyopik refraksiyon kusurunun (sağ göz -12.00 D. sol göz -17.00 D) düzeltilmesi amacıyla LASIK işlemi uygulanmıştı. Yapılan oftalmolojik muayenede, sağ göz tashihli görme keskinliği 0.3, sol göz tashihli görme keskinliği el hareketi düzeyinde idi. Her iki gözün biomikroskopik muayenesinde, geçirilmiş LASIK operasyonuna bağlı korneal flep kenarları seçilebiliyordu. Fundus muayenesinde sol göz temporal kadranında ora serrataya kadar uzanan dev retina yırtığı ve üst kadran periferinde 3 adet at nalı yırtık ve buna bağlı makulayı içine alan total retina dekolmanı gözlemlendi (Şekil-1d). Diğer göz retina periferinde muhtelif sayıda paving stone dejeneresansı ve üst kadranda lokalize 1-3 saat kadranı boyunca uzanan 1 adet lattis dejeneresansı mevcut idi. Hastaya, genel anestezi altında plana vitrektomi, çevresel skleral çökertme (287 üre, 240 band, MIRA), sıvı perflorokabon (perflorodekalin) ile retina yatıştırılarak, sıvı-gaz değişimi ve silikon yağı injeksiyonu yapıldı. Ameliyatla 1 hafta sonra yapılan muayenede tashihli görme keskinliği 3 metreden parmak sayma seviyesinde ve retina rekole idi.

TARTIŞMA

Excimer laser keratorefraktif prosedürlerinin arka segment komplikasyonları yeterince araştırılmamıştır. Salah ve arkadaşları LASIK sonrası progresyonu hızlanmış olan iki miyopik



Şekil 1a,b,c,d

Olgulara ait retinal yırtık ve retina dekolmanı konfigürasyonlarını gösteren fundus kartları

koroidal makulopati (Fuch' spot) olgusu bildirmişlerdir⁴. Özdamar ve arkadaşları iki taraflı, aynı anda uygulanmış LASIK işlemi sonrasında ortaya çıkan iki taraflı dev yırtıklı retina dekolmanı olgusunda refraktif cerrahi-retina dekolmanı birikteliğinin rastlantısal olabileceğini ancak excimer laser kaynaklı laser şok dalgalarının ve korneada lamellar kesi oluşturulması esnasında uygulanan mikrokeratom emici halkasının oluşturduğu yüksek basıncın vitreus bazında oluşturabileceği değişikliklerin retina dekolmanı oluşumunda rol oynayabileceğini bildirmişlerdir³.

Charteris ve arkadaşları, PRK işlemi sonrası retina dekolmanı gelişen 11 olguluk serilerinde, refraktif cerrahi işlemi uygulaması öncesinde periferik fundus incelemesi ve gerekirse profilaktik argon laser fotokoagülasyonu uygulamasının önemini belirtmişlerdir².

Bizim olgularımızın 3'ünde üst kadranda, 1'inde alt kadranda retina yırtığı vardı. Olguların tümünde yırtıklar at nalı tarzında, 1 olguda lattis dejeneresansı ön sınırında başlayan dev yırtık şeklinde idi. At nalı yırtıklı olguların tümünde retina dekolmanı subtotal dev yırtıklı

diğer olguda total idi. Bizim olgularımızda gelişen retina dekolmanının özellikleri miyopik hastalarda gelişen retina dekolmanlarından farklılık göstermemiştir.

Bu hastaların retina dekolmanlarının tedavisinde PRK sonrası gelişen haze'in 3(+) ve üzerinde olmasının hastaların fundus görüntüleri detay değerlendirilmesinde güçlüklerle yol açabileceği göz önünde bulundurulmalıdır. Ayrıca LASIK sonrası birinci yıl içinde retina dekolmanı gelişimi halinde retina dekolmanı tedavisi esnasında kornea epitelinin kazınması gerektiğinde korneal flap ile ilgili problemlerin ortaya çıkabileceği göz önünde bulundurulmalıdır.

Miyopik refraksiyon kusurlarının tedavisi amacıyla PRK ve LASIK uygulanan hastalarda retina dekolmanı görülebilmektedir. Bu

hastaların ameliyat sonrası dönem takiplerinde periferik retina muayeneleri daha dikkatle yapılmalı ve periferik retinada retina dekolmanına yol açabilecek lezyonlar profikası amaçlı tedavi edilmelidir.

KAYNAKLAR

1. Trokel SL, Srinivasan R, Braren B. Excimer laser surgery of the cornea Am J Ophthalmol 1983;96:710-715
2. Charteris DG, Cooling RJ, Lavin MJ, Meleod D. Retinal detachment following excimer laser Br. J. Ophthalmol 1997;81:759-761
3. Özdamar A, Aras C, Şener B, Öncel M, Karaçorlu M. Bilateral retinal detachment associated with giant retinal tear after laser-assisted in-situ keratomileusis Retina, 1998;18:176-177.
4. Salah T, Waring GO, Maghraby AE, Moadel K, Grimm SB. Excimer laser In Situ Keratomileusis Under a Corneal Flap for Myopia of 2 to 20 Diopters. Am J Ophthalmol 1996;121:143-155.