

İntravitreal Lidokain Enjeksiyonu Sonrası Retinanın Histopatolojik İncelenmesi

Kaan ÜNLÜ¹, Ahmet AKSÜNGER², Fahri YILMAZ³, Yaşar DURGUN⁴,
Nurettin KARAKAŞ², Sevin SÖKER⁴

ÖZET

Bu çalışmada intraoküler % 2 lidokain HCl'in intraoküler dokulara olan etkilerin araştırılması amaçlanmıştır. 32 Wistar albino rat 2 eşit gruba ayrılarak 16'sının sağ gözüne pars plana intraviteal 0.1 ml %2 lidokain, diğer 16 ratın sağ gözüne ise 0.1 ml serum fizyolojik enjekte edildi. İntraviteal enjeksiyon sonrası 1, 4, 8 ve 24. saatte biomikroskop ışığı altında direkt ve konsensüel ışık reaksiyonları değerlendirildi. 4., 24. saat, 2, 3, 5, 7, 10, 15 ve 20. günlerde her defasında 2 deney, 2 kontrol gözü olmak üzere toplam 4 göz makroskobik, biomikroskobik ve fundus muayenelerinin yapılmasının ardından enükle edilerek histopatolojik inceleme uygulandı. Retinada lidokain toksitesine bağlı olabilecek histopatolojik bir bulgu gözlenmedi ancak bazı gözlerde proforasyona bağlı olarak gelişen değişiklikler saptandı.

ANAHTAR KELİMELER : Lidokain, ışık reaksiyonları, retina

SUMMARY

HISTOPATHOLOGIC EVALUATION AFTER INTRAVITREAL INJECTION OF LIDOCAINE IN ALBINO RATS

The aim of this study was to evaluate the direct effect of intraocular lidocaine hydrochloride 2% on intraocular tissues. 0.1 ml of 2% lidocaine hydrochloride (HCl) and 0.1 ml balanced-salt solution (control group) were injected intravitreally in per 16 eyes of total 32 albino rats. Anterior and posterior segments were examined and pupil reaction were recorded at every 15 minutes for the first two hours. Two eyes of each group were enucleated at 4 and 24 hours and 3, 5, 7, 10, 15 and 20 days later after injection and histopathologic examination was performed. Pupillar dilation was observed in all study eyes up to first 4 hours. No toxic effect of intravitreal lidocaine was detected that cause histologic pathology. But vitreoretinal traction was observed in the eyes that cause histologic pathology. But vitreoretinal traction was observed in the eyes that had vitreous hemorrhage. No toxic effect of lidocaine was observed. The pathologic changes were due to perforation. **Ret-vit 2000; 8: 160-168.**

KEY WORDS : Lidocaine, pupillar reaction, retina

- 1 Yard.Doç.Dr., Dicle Üniversitesi Göz Hastalıkları Anabilim Dalı.
- 2 Doç.Dr., Dicle Üniversitesi Göz Hastalıkları Anabilim Dalı.
- 3 Yard.Doç.Dr., Dicle Üniversitesi Patoloji Anabilim Dalı.
- 4 Uzm.Dr., Dicle Üniversitesi Göz Hastalıkları Anabilim Dalı.

GİRİŞ

Günümüzde oftalmik cerrahi girişimlerin büyük bir çoğunluğu lokal anestezi altında yapılmaktadır¹. Oldukça güvenilir olan bu yöntemde nadir de olsa ciddi oküler ve sistemik komplikasyonlar bildirilmiştir²⁻⁷. Retrobulber ve peribulber anestezi tekniğinin en önemli komplikasyonlarından birisi de glob perforasyonlarıdır. Aksiyel fort miyopi, posterior stafiloma bulunan olgular, kooperasyonu iyi olmayanlar, orbital ve oküler gelişimsel anomalisi olanlar, önceden dekolman cerrahisi geçirmiş olanlar, sivri uçlu ve uzun iğne kullanımı glob perforasyon riskini arttıran önemli faktörlerdir^{8,9}.

Bu çalışmada oftalmik lokal anestezi amacıyla ülkemiz ve dünyada oldukça yaygın olarak kullanılan % 2 lidokainin istenmeden göziçine verilmesi durumunda retinaya olan toksik etkisinin değerlendirilmesi ve gelişen perforasyon etkilerinin gözlemlenmesi amaçlanmıştır.

GEREÇ VE YÖNTEM

Intramuskuler (İM) 20 mg ketamin (Ketanest, 50 mg/ml) anestezisi altında steril olmayan fakat temiz bir ortamda ağırlıkları 200-260 gr arasında değişen 32 Wistar albino ratın 32 gözü kullanıldı. Limbustan 1,5-2 mm uzaklıkta vitreus santraline doğru yöneltilen steril 25 gauge, 1/2 inçlik insülin iğnesi ile yaklaşık 2 mm kadar göziçine girilip, 16 ratın sağ gözüne 0.1 ml %2 lidokain, diğer 16 ratın sağ gözüne de kontrol amacıyla 0.1 ml serum fizyolojik (SF) injekte edildi. İnjesiyondan sonraki ilk 24 saat korneanın kurumaması ve enfeksiyon profilaksisi amacıyla suni gözyaşı (Tears Naturelle, 5x1) ve topikal antibiyotik (Tobraced gtt, 5x 1) uygulandı. Bütün gözlerde injeksiyon sonrası 5. ve 30. dakikalarda indirekt oftalmoskop ile fundus mua-

yenesi yapıldı, toplam 29 gözde (14 deney, 15 kontrol gözü) fundusun aydınlığı görüldü. 3 gözde vitreal hemoraji nedeniyle fundus aydınlatılmadı. İnjesiyondan sonraki 1, 4, 8 ve 24. saatte biomikroskop ışığı altında direkt ve konsensüel ışık reaksiyonları değerlendirildi.

Histopatolojik değişiklikleri ve perforasyon etkilerinin doğal seyrini gözlemek amacıyla 32 göz 8 eşit gruba ayrıldı. İntra-vitreale enjeksiyon sonrası 4., 24. saat, 2, 3, 5, 7, 10, 15 ve 20. günlerde her defasında 2 deney, 2 kontrol gözü olmak üzere toplam 4 gözün IM ketamin anestezisi altında makroskopik, biomikroskopik ve fundus muayenelerinin yapılmasının ardından 4 göz birlikte enükle edildi. Enükleasyon sonrası kesitlerin dağılmaması ve gözlerde ikinci bir hasar yeri oluşturmamak için ön kamara parantezi yapılarak 0.1 ml fiksatif (% 10 formalin) ile dolduruldu ve deneklere IM 100 mg yüksek doz sodyum tiopental (Pentothal sodium, 50 mg/ml) ile öteanazi uygulandı.

Enükle edilen gözler %10 formalinde 1 gün bekletildikten sonra bütün gözlerden optik sinir boyunca ve enjeksiyon yerini içine alacak şekilde transvers kesitler yapıp rutin takip işlemlerinden sonra parafin bloklara gömüldü.

Parafin bloklardan 3 mikron kalınlığında kesitler hazırlanarak hemotoksilen-eosin ile boyanarak ışık mikroskopunda incelendi ve fotoğrafları çekildi.

Bu çalışma Helsinki Nihai Senedinin ilgili maddelerine tamamen uyulacağına dair bir üstlenme yazısının imzalanmasından sonra DÜSAM'da (Dicle Üniversitesi Deneysel Tıp Araştırma Merkezi) gerçekleştirildi. Uygulanacak girişimin tek gözde yapılması Araştırma Merkezi Etik Kurulu tarafından uygun görüldü.

BULGULAR

Intravitreal lidokain enjekte edilen 16 gözün enjeksiyon sonrası 5. ve 30. dakikalarda yapılan fundus muayenelerinde 2 gözde vitreal hemoraji nedeniyle fundus aydınlatılamadı. Fundusun aydınlandığı 14 gözde retinal arterlerin açık olduğu, optik disklerin sarı-pembe renkte olduğu ve peripapiller retinal arterlerin optik diskten radial tarzda çıktığı gözlemlendi. Görülebilen retinal alanlarda ödem, hemoraji, retinal yırtık veya dekolmana ait görüntü izlenmedi. 16 gözün makroskopik muayenesinde 2 gözde subkonjonktival hemoraji ve bir gözde de subkonjonktival hemoraji ve kemozis ile birlikte hafif korneal opaklaşmanın olduğu gözlemlendi. Makroskopik ön segment patolojisi gözlenmeyen ve fundusun aydınlandığı 14 gözün günlük periyotlarla yapılan ön ve arka segment muayenesinde 1 gözde enjeksiyon sonrası 3. günde makroskopik olarak katarakt gözlemlendi. Bu gözün biomikroskopik muayenesinde ön kamarada 2-3 beyaz hücre reaksiyonu ile birlikte lens arka kutubunun enjeksiyona bağlı hasarlandığı ve kesif olduğu gözlemlendi. Fundus refleksi alınmadı. Enjeksiyon sonrası makroskopik muayenede subkonjonktival hemoraji ve korneal opaklaşma izlenen gözün biomikroskopik muayenesinde korneal ödem dışında patolojik bulgu tespit edilmedi. Bu gözün biomikroskopik muayenesinde korneal ödem dışında patolojik bulgu tespit edilmedi. Bu gözün muayenesinde korneal ödemin 2. gün tamamen kaybolduğu ve arka segmentte herhangi bir patolojik bulgunun olmadığı tespit edildi. Vitreus hemorajisi gelişen 2 göz günlük periyotlarla 20 gün süreyle takibe alındı.

SF enjekte edilen 16 kontrol gözün fundus muayenesinde 1 gözde subkonjonktival

hemoraji ve kemozisin eşlik ettiği vitreal hemoraji gözlemlendi ve fundus aydınlatılamadı. Fundus aydınlandığı 15 gözün l'de alt retinal alanda dağınık yer yer retinal hemorajik odaklarla birlikte diffuz tarzda retinal ödem gözlemlendi. Retinal arterler ve optik disk normal görünümde olup retinal yırtık veya dekolman tespit edilemedi. Makroskopik olarak ön segmentte patoloji izlenmeyen 15 gözün birinde biomikroskopik muayenede 10. gün katarakt tespit edildi. Ön kamarada 1-2 beyaz hücre reaksiyonu ve lens kesafeti olduğu görüldü ancak lenste hasar yeri tespit edilmedi. Fundus reflestinin flu olarak aydınlandığı gözlemlendi. Vitreus hemorajisi gelişen göz 20 gün süreyle günlük takibe alındı. Makroskopik olarak subkonjonktival hemoraji ve kemozis izlenen gözde 7 günde kemozisin. 18. günde de subkonjonktival hemorajinin kaybolduğu izlendi.

Vitreus hemorajisi gelişen 3 gözün 20. gün enükleasyon öncesi biomikroskopik muayenesinde 1 gözde (kontrol gözü) vitreal hemorajide artma veya azalma tespit edilmedi. 2 gözde (deney gözü) ön segmentte herhangi bir patolojik değişiklik gözlenemez iken gelişen vitreus hemorajisinin azaldığı gözlemlendi. Fundus refleksi mat görünümde izlendi.

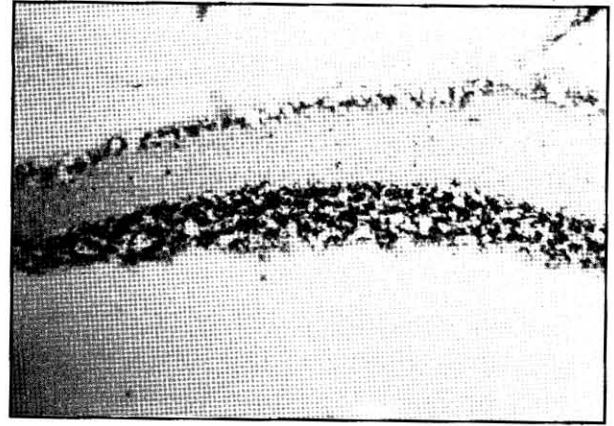
IM ketamin anestezisinden 30-40 dakika sonra uyanan ratların intravitreal enjeksiyonu takiben 1, 4, 8 ve 24. saatte biomikroskop ışığı altında direkt ve konsensüel ışık reaksiyonları değerlendirildi. Lidokain enjekte edilen gözlerin hepsinde enjeksiyondan 1-4 saat sonra pupillaların tamamen dilate olduğu ve 14 gözde direkt ve konsensüel ışık reaksiyonlarının zayıf olduğu gözlemlendi. Vitreus hemorajisi gelişen 2 gözde ise hem direkt hem de konsensüel cevap 1. saatin sonunda çok zayıf olarak alındı. SF enjekte edilen ve

vitreus hemorajisi gelişen bir gözde ise direkt ve konsensüel cevabın zayıf olduğu gözlendi. SF enjekte edilen diğer 15 gözde enjeksiyondan 1 saat sonra pupillalar enjeksiyon öncesi boyutta ve ışık reaksiyonları normoaktif olarak gözlendi. Lidokain verilen gözlerin 4. saatteki direkt ve konsensüel ışık reaksiyonları 14 gözde uzamış olarak izlenirken 2 gözde (vitreus hemorajisi) herhangi bir değişiklik gözlenmedi. SF verilen ve vitreus hemorajisi olan gözün 4. saatte ışık reaksiyonları normale yakın alındı. 8. saatte toplam 30 gözde (14 deney, 16 kontrol gözü) direkt ve konsensüel cevap normoaktif ve pupillalar enjeksiyon öncesi boyutta gözlendi. 2 gözde (lidokain) orta derecede pupiller dilatasyon, direkt ve konsensüel ışık reaksiyonları hipoaktif olarak gözlendi. 24. saatte bütün gözlerde (deney+kontrol gözleri) ışık reaksiyonları normoaktif ve pupil genişliği deney ve kontrol gruu gözlerde eşit ve enjeksiyon öncesi boyutlarda izlendi.


Histopatolojik İnceleme

Lidokain enjekte edilen 16 gözün 3 mikron kalınlığındaki kesitlerinin ışık mikroskopu altında incelenmesinde bir gözde vitreus içinde hemoraji ile birlikte oluşan vitreal fibröz uzantıların yer yer retina iç limitans zararına yapıştığı ve iç limitans zarın düzensiz hale geldiği ancak retina dekolmanına ait görüntü yaratmadığı gözlendi. Ganglion hücre tabakasının düzenli bir sıra halinde seyir gösterip homojen boyandığı, hücreler arası şekil ve büyüklük farkının olmadığı görüldü. Pleksiform tabaka homojen bir görüntü oluşturup atrofik veya destrüktif patolojik değişiklikler gözlenmedi. Dış nükleer tabakada hücreler arası mesafenin genişlemesi (vakuolizasyon) dışında patolojik

değişiklikler gözlenmedi. Ratların albino olması nedeniyle pigment epitel tabakası izlenmedi (Resim 1) Lidokain verilen ve vitreus hemorajisi gelişen diğer gözde ise içinde iltihabi hücrelerin kümelendiği fibroz uzantıların bant formasyonu şeklinde proliferasyon gösterdiği ancak retina ile yapışıklık oluşturmadığı saptandı (Resim 2). Her iki gözde retina fotoreseptörlerinin dış segmentinde, vitreus içinde ve koroida tabakasında polimorf nüveli seyrek iltihabi hücre infiltrasyonu saptandı. Retinal yapılarda pleomorfizm, heterokromi, disorganizasyon, atrofi ve hücre yıkımı gibi histopatolojik



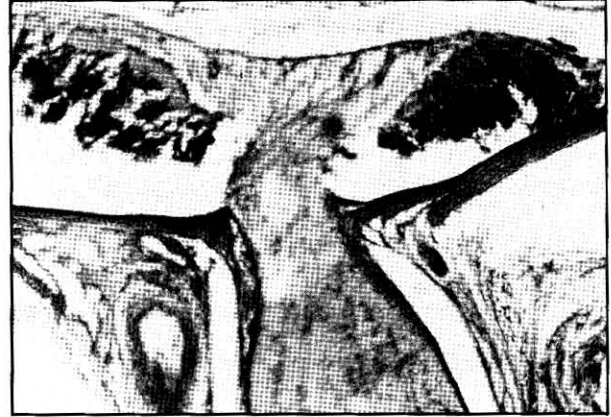
RESİM 1. Dış nükleer tabakada hücreler arası mesafenin genişlemesi (vakuolizasyon) (Hematoksilen-eosin, x 30)



RESİM 2. Lidokain verilen ve vitreus hemorajisi gelişen gözde iltihabi hücrelerin kümelendiği bant şeklinde vitreal fibroblastik proliferasyon (Hematoksilen- eosin, x 20)

değişiklikler görülmedi. Katarakt gözlenen 1 gözde (lidokain grubu, 3. gün) vitreus içinde, koroid ve silier cisimde miks tipte lökosit infiltrasyonu izlendi. İç limitans zar, ganglion hücre tabakası ve pleksiform tabaka intakt ve normal görünümde izlenirken dış nükleer tabakada hücreler arası mesafenin genişlemiş olduğu saptandı. Lidokain enjekte edilen gözlerin beşinde (%31) dış nükleer tabakalarda vakuolizasyon benzeri değişiklikler dışında patolojik değişiklikler gözlenmedi. Gözlerin üçünde (%18) enjeksiyon yeri ve çevresinde değişik yoğunlukta subkonjonktival lökosit infiltrasyonu izlenirken retinal yapılarda toksik reaksiyona ait histopatolojik bulgulara rastlanılmadı.

SF enjekte edilen gözlerin incelenmesinde ise 1 gözde (20. gün) subkonjonktival lökosit yoğun iltihabi hücre infiltrasyonu ve hemorajiyile birlikte gelişen vitreus hemorajisi homojen görünümde olup koroid tabakasında damar ektazileri ile birlikte optik sinir başında retraksiyon ve muhtemelen kesitlerin hazırlanması sırasında korioretinal tabakada ayrılma gözlemlendi. Vitreal hemoraji ile birlikte gelişen vitreal ipliksi uzantıların optik sinir başında retinaya yapıştığı, ancak traksiyonel dekolman yaratmadığı ve optik sinir başında sinir fibrillerinde torsiyon ve retraksiyon olduğu gözlemlendi (Resim 3). Retinal yapıdaki iç limitans zar, ganglion hücre tabakası, pleksiform tabaka ve dış nükleer tabakalar intakt görünümde olup destrüksiyon, atrofi veya disorganizasyon gibi histopatolojik değişiklikler saptanmadı. 10. gün biomikroskopik olarak katarakt saptanan tespit edilen bir gözde (kontrol gözü) koroid ve silier cisimde iltihabi hücre infiltrasyonu saptandı. Retinal yapılarda destrüksiyon veya patolojik değişiklikler gözlenmedi. Gözlerin dördünde (%25) ön segmentte enjeksiyon yeri ve çevre-



RESİM 3. Vitreal hemoraji gelişen gözde vitreal uzantıların retina iç yüzeyine yapışması ve optik sinir başında sinir fibrillerinde torsiyon ve retraksiyonun görünümü (Hematoksilen-cosin, x 20)

sinde subkonjonktival değişik yoğunlukta lökosit infiltrasyonu gözlemlendi. SF enjekte edilen gözlerin altısında (%37) dış nükleer tabakada vakuolizasyon ve yer yer hücre kümelenmesi izlendi. Diğer kesitlerin hiçbirinde uvea ve retinada histopatolojik değişikliklere rastlanmadı.

TARTIŞMA

Perioküler enjeksiyonların en önemli komplikasyonlarından biri de göz perforasyonlarıdır. Retrobulber enjeksiyonların yaklaşık 1/1000'inde, peribulber enjeksiyonların ise yaklaşık 1/4000'inde göz perforasyonu riski vardır^{8,9}. Enjeksiyon sırasında hissedilen şiddetli ağrı ve ani görme kaybı ile birlikte gelişen hipotoni veya göziçi basıncı yükselmeleri perforasyon belirtileri olabilir. Retrobulber enjeksiyon sırasında oluşan göz perforasyonlarının önemli kısmı çift perforan göz yaralanmaları şeklindedir^{9,10}. Katsev kadavra orbitasında Atkinson pozisyonunda maküla, papilla çevresi ve optik sinirin travmatize olma riskini % 11 oranında bildirmiştir¹¹. Bu alanlarda iğne ile meydana gele-

bilecek retina yırtığı ve dekolmanı, optik sinir hasarı, hemorajik koroidal dekolman, vitreus hemorajisi, makulör ve foveal hasar görmeyi tehdit eden önemli komplikasyonlardır. Modern vitreoretinal cerrahi tekniklerle bir kısmı tedavi edilebilen bu komplikasyonlar dışında göziçine enjekte edilen materyalin retina toksitesi de görme prognozunu etkileyen önemli faktörlerden biridir^{12,13}.

Değişik preparatların (lokal anestezipler, kortikosteroidler, antibiotikler) intraoküler enjeksiyonlarına karşı gelişen oküler cevap farklılıkları preparatın kimyasal yapısına, ihtiva ettiği koruyucu ajanların osmolarite farkına ve pH değerlerine bağlı olarak değişkenlik göstermektedir¹²⁻¹⁵. Kortikosteroidlerin intraoküler enjeksiyonlarında retinal ve koroidal sirkulasyonda embolik fenomene neden olduğu ayrıca retinal dejenerasyon, preretinal membran formasyonu ve katarakt oluşturduğu bildirilmiştir¹⁶. Hida ve ark'nın hayvanlar üzerindeki deneysel çalışmasında kortikosteroidlerin retinaya toksik olduğu gösterilmiş, retinal toksik etkinin bu ajanlarla birlikte bulunan prezervan maddelere (BAK, parabes, benzil alkol, EDTA, picolinium) bağlı geliştiği ileri sürülmüştür¹².

Oküler enfeksiyonların tedavisinde ve profilaksisinde yaygın olarak kullanılan gentamisin'in intravitreal uygulananında erken dönemde retinada opaklaşma ve ödem, yüzeyel ve intraretinal hemoraji görülürken geç dönemde RPE değişikliği, maküler infarkt, yumuşak eksuda, arteriollerde daralma ve kılıflanma, venüllerde tespihlenme, neovasküler glokom ve optik atrofi geliştiği bildirilmiştir¹⁷. İntravitreal amikasin ve vankomisin uygulamasında da benzer toksik etkilerin görüldüğü rapor edilmiştir^{13, 18}.

Çalışmamızda lidokain verilen gözlerde retinal yapılarda destrüksiyon görülmemesi

lidokainin retinaya toksik olmadığına histopatolojik göstergesidir. Lidokain enjekte edilen 3 gözde ve serum fizyolojik verilen kontrol grubundaki 2 gözde vitritis ve koroiditin intravitreal uygulama sonucu lense verilen hasar, enjeksiyonun pars plana gerisine yapılması ve/veya vitreus hemorajisi sonrası gelişen bir reaksiyon olduğu düşünüldü. Her iki grubun makroskopik, biomikroskopik ve histopatolojik incelemesinde benzer değişikliklerin (katarakt, vitritis, vitreus hemorajisi, koroidit, vitreal fibröz proliferasyon, dış nükleer tabakada vakuolizasyon) bulunması bu düşünceyi destekler niteliktedir.

Lincoff ve ark'nın¹⁹ kedi ve tavşanlar üzerindeki deneysel çalışmasında oküler göz hacmi 4.0 cc olan kedilerde 0.3 cc intravitreal % 2 lidokain enjeksiyonu sonrası retinal arterlerin tıkanıdığı ve 6 dakika sonra spontan reperfüzyonun başladığı, 1.6 cc göz hacmi olan tavşanlarda ise 0.2 cc intraoküler retinal arterleri 7 dakika kadar, 0.3 cc enjeksiyon ise 19 dakika retinal arterleri tıkalı halde bıraktığı gözlenmiştir. Başlangıçta lidokainin farmakolojik etkileri enjeksiyon hacminin retinal arterlerde yarattığı kompressif iskemik etki sonucu maskelendiği ve spontan reperfüzyonun başlaması ile direkt ve konsensüel pupiller cevabın olduğu gözlenmiştir. Deneklerin çekilen ERG'sinde a-dalgasında hızlı bir dönüş, b-dalgasının ise daha yavaş bir saat sonra anlamlı amplitüd gösterdiği kaydedilmiştir. ERG'de maksimal düzleşme enjeksiyonu takiben ilk 5 dakikada izlenirken a-dalgasının belirmeye başlaması ile eş zamanlı olarak retinal arterlerde reperfüzyonun başladığı gözlenmiştir. Serum fizyolojik enjekte edilen kontrol gözlerinde b-dalgasının yeniden oluşumu daha hızlı olup normale yakın amplitüd gösterdiği ve a-dalgasının dönmesinden yaklaşık 15-20 dakika sonra ortaya çıktığı gözlenmiştir. Lidokain

enjekte edilen gözlerdeki b-dalgasının yeniden oluşumu daha hızlı olup normale yakın amplitüde gösterdiği ve a dalgasının dönüşü daha yavaş ve enjeksiyondan ancak 4 saat sonra normal amplitüdüne kavuştuğu izlenmiştir. Lincoff deney gözlerinin histopatolojik incelemesinde göz kesitlerinin yarısında sinir lifleri tabakasında vakuolizasyon tespit ettiğini belirtmiştir. Vakuolizasyonun intersellüler mesafenin genişlemesi sonucu olduğunu ve ilaç spesifik lezyonlar olmadığını, göziçine enjekte edilen fiksatifin geç difüzyonu veya immersiyon sıvısındaki gluteraldehidin yavaş penetrasyonu sonucu gelişen arterfaktlar olduğu kanısına varmıştır.

Çalışmamızda lidokain verilen gözlerin %31'de, kontrol grubu gözlerin ise %37'sinde dış nükleer tabakada intersellüler mesafenin genişlemiş olduğunu saptadık. Ancak hücrelerin diziliminde, boyanma şeklinde şekil ve büyüklük farkı, destrüksiyon ve atrofi gibi patolojik değişiklikler saptamadık. İntersellüler mesafenin genişlemiş olmasının kesitlerin elde edilmesi safhasında meydana gelen distorsiyon ve ayrılmalar sonucu olduğu kanısına vardık. Işık mikroskopisi incelemede kesitlerin hiçbirinde sinir lifleri tabakasında patolojik değişiklikler gözlemledik.

Albino ratlarda Kapran ve ark.²⁰ benzer şekilde gerçekleştirmiş oldukları çalışmalarında lidokain ve serum fizyolojik verilen gözlerin bazılarında dış nükleer tabakada sponjiotik değişiklikler görülmesi dışında diğer retinal alanlarda histopatolojik anormallikler görülmediğini belirtmişlerdir.

Diğer bir benzer çalışma Freeman ve ark (514) tarafından gerçekleştirilmiş olup lidokaine ait retinal yapıda histopatolojik değişiklikler gözlenmemiş ve ERG ile bulgularını

desteklemişlerdir. Brown ve Wiesel²¹ kedi gözlerinde deneysel intravitreal lidokain eneksiyonunda ERG'de b-dalgasının selektif olarak deprese olduğunu ve a-dalgasının etkilendiğini gözlemişlerdir. Retinal fonksiyonların geri dönmeye rağmen lidokainin pupil üzerindeki etkisinin 4 saat kadar devam ettiği ve lidokainin vitreus içine verilmesi durumunda iris üzerindeki etkisinin reflesten bağımsız olduğunu ERG bulguları ile desteklemişlerdir. Çalışmamızda lidokainin pupil üzerindeki etkisinin farmakolojik aktivitesinin sonlanmasının ardından bir süre daha devam ettiğini gözlerin direkt ve konsensüel ışık reaksiyonlarını ölçerek gözlemledik. Vitreal hemoraji gelişen toplam 3 gözde pupiller reaksiyonların gecikmiş olmasını gelişen yoğun vitreal hemoraji ile birlikte muhtemelen göziçi basıncı (GİB) artmasına bağlı gelişen iris sfinkter iskemisine bağlı olabileceğini düşündük. Stangos ve ark'ları²² tavşan gözüne lidokain enjeksiyonu sonrası ERG değişiklikler saptamışlar ve elektron mikroskopik incelemesinde retinal yapıda histopatolojik herhangi bir değişiklik olmadığını belirtmişlerdir. Yaklaşık 4.5-4.7 cc hacmine sahip olan insan gözüne 0.3-0.5 cc anestezi madde enjeksiyonu sonrası GİB retinal arterleri tıkalı olacak düzeylere (70 mmHg) çıkabilmektedir²³. Hayreh ve ark'ları²⁴ yayınladıkları bir olguda 0.5 cc intraoküler anestezi madde enjeksiyonu sonrası retinal arterlerin 7 dakika süreyle tıkalı halde kaldığını rapor etmişlerdir.

Lokal anestezi esnasında komplikasyon olarak gelişen intraoküler enjeksiyonla ilgili yayınlanmış olguların birinde 0.5 cc anestezi ajanının intraoküler (% 2 lidokain-epinefrin 1/100000) enjeksiyonunu takiben pupillanın hemen dilate olup korneanın ödemlendiği ve GİB'da ani bir artış olduğu saptanmıştır. Parasentez sonrası GİB 20

mmHg olarak saptanan hastanın oftalmoskopik muayenesinde retinal arterlerin perfüze olduğunu ve görme keskinliği enjeksiyon öncesi 2/10 olan hastanın enjeksiyondan hemen sonra el hareketleri düzeyine indiği sesti edilmiştir. İlk 7 saat boyunca pupil fiks dilate olup bu saatten sonra yavaş reaksiyon verdiği ve hastanın bazı renkleri tanımladığı bildirilmiştir. 24 saat sonra pupilla normal boyutunda, görme keskinliği enjeksiyon öncesi boyutta olan hastanın görme alanında defekt tespit edilememiştir²⁵. Benzer bir şekilde intraoküler enjeksiyon (%2 lido-kain-epinefrin 1/200000) gerçekleşen ve enjeksiyon öncesi görme keskinliği el hareketleri düzeyinde olan kataraktlı bir olguda lens ekstraksiyonu ve perforasyon tarafına sponge implantasyonu sonrası görme keskinliğinin 1/10 ve görme alanında dens skotom olduğu ve 3. yılın sonunda aynı büyüklükte devam ettiği gözlenmiştir¹⁴.

Göz perforasyonlarının yaklaşık yarısı operasyon esnasında fark edilemez niteliktedir. Operasyona devam edilen bu olgularda retina dekolmanı, rekürren vitreal hemoraji ve ekspulsif koroid hemorajisi riski fazladır^{8,9}. Katarakt cerrahisi sırasında retro veya peribulber enjeksiyona bağlı perforasyon şüphesi durumunda eksplorasyon yapılmasının gereksiz olduğu düşünülmektedir¹. Bu tür perforasyonlar küçük çaplı, kendiliğinden kapanabilen ve genellikle retina dekolmanı yaratmayan, ulaşılması güç odaklardır. Sıklıkla ekvator ve arka kutupta oluşmaktadır. Ortam retinal hasar yerini görebilecek kadar berrak ise (indirekt oftalmoskopi ile) ön segment cerrahisine son verilip perforasyon çevresine lazer retinopeksi ve/veya krioterapi denenebilir²⁶.

Çalışmamızda vitreus hemorajisi gelişen 3 gözün 2'sinde enjeksiyon sonrası 20. gündeki

histopatolojik incelemede, vitreus kavitesinden retina iç limitans zarına yapışan ancak traksiyonel dekolmana ait görüntü oluşturmeyen vitreal fibroblastik proliferasyon saptadık. İntravitreal hemoraji varlığında proliferatif vitreoretinopati gelişme riskini Duker ve ark % 40, Cleary ve ark ise % 64 olarak bildirmiştir^{9,10}. Yayımlanan araştırmalarda epiretinal membran gelişimi en erken 3-5 hafta olarak bildirilirken, vitreal hemorajik clot'un fibroblast ve vasküler elementlerle birlikte meydana getirdiği fibroz organizasyon en erken 10. günde olduğu gözlenmiştir. Bu nedenle vitreal hemoraji varlığında pars plana vitrektomi için en ideal zamanın hemoraji sonrası 10-15 gün olduğu bildirilmektedir^{10,27}.

İntraoküler lidokainin retinal toksisitesi hakkında yeterli sayıda literatür olmamakla birlikte bildirilen olgu ve deneysel çalışmalarda lidokainin ışık ve elektron mikroskobunda retinal paylarda patolojik strüktürel değişiklikler yaratmadığı, ERG'de geçici bir süre a ve b dalga değişikliklerine neden olduğu ve farmakolojik etkinin sonlanmasından bir süre sonra ERG'deki değişikliklerin tamamen ve sekel bırakmadan düzeldiği bildirilmiştir. Yayımlanan olgularda ve deneysel çalışmalarda anestezi madde enjeksiyonlarından sonraki glob perforasyonlarıyla birlikte intraoküler enestezi madde enjeksiyonu gerçekleşen olgular posterior glob travmaları gibi değerlendirilmeli ve tedavileri planlanmalıdır.

KAYNAKLAR

1. Feibel RM: Current concepts in retrobulber anesthesia. *Surv Ophth.* 1985,30:101-10.
2. Antoszyk AN, Buckley EG: Contralateral decreased visual acuity and extraocular muscle palsies following retrobulber anesthesia. *Ophthalmology.* 1986,93:462-5.

3. Backer CL, Tinker JH: Myocardial reinfarction following local anestehsia for ophthalmic surgery. *Anesth Analg.* 1980,59:257-61
4. Brookshire GL, Glitsman KY: Life threatening complications of retrobulber block. *Ophthalmology.* 1986, 93:1476-9.
5. Cox M, Freeman H: Retinal detachment due to ocular penetration. *Arch Ophthalmol.* 1978,96:1354-8.
6. Freidberg HL, Kleine OR: Contralateral amaurosis after retrobulbar injection. *Am J Ophthalmol.* 1986,93:462.
7. Nicholl JMV, Acharya PA: Central nervous system complications after 6000 retrobulber blocks. *Anesth Analg.* 1987,66:1298-304.
8. Andy H, Harry W, Flynn JR: Needle penetration of the globe during retrobulbar and peribulbar injections. *Ophthalmology.* 1991,98:1007-23.
9. Duker J, Belmont J, Benson W: Inadvertent glob perforation during retrobulbar and peribulbar anesthesia. *Ophthalmology.* 1991,98:520-26.
10. Cleary PE, Stephan J: Method of production and natural history of the experimental posterior penetrating eye injury in the rhesus monkey. *Am J Ophthalmol.* 1979,88:212-20.
11. Katsev DA, Drews RL, Rose BT: An anatomic study of retrobulbar needle length. *Ophthalmology.* 1989,96:1221-24.
12. Hida T, Chandler D, Arena JE: Experimental and clinical observations of the ocular toxicity of commercial corticosteroid preparations. *Am J Ophthalmol.* 1986,101:190-5.
13. Oum BS, D'Amico DJ: Intravitreal antibiotic therapy with vancomycin and aminoglycoside Retinal toxicity of repatitive injections after vitreous and lens surgery. *Arch Clin Exp Opth.* 1992, 230:56-61.
14. Freeman MI, Boniuk I, Okun E: Inadvertent intravitreal lidocaine injection. A case report and experimental investigation. *Ophthalmology.* 1984,91:136-42.
15. Giles C: Bulbar perforation during periocular injection of corticosteroids. *Am J Ophthalmol.* 1974, 77:438-41.
16. Mclean EB: Inadvertent injection of corticosteroid into the choroidal vascularate. *Am J Ophthalmol.* 1975, 300 835-7.
17. Conway BP, Campochioro PA: Macular infarction after endophthalmitis treated with vitrectomy and intravitreal gentamycin. *Arch Ophthalmol.* 1986,107: 1007-12.
18. Talamo JH, D'Amico DJ, Kenyon KR: Intravitreal amikacin in the treatment of bacterial endophthalmitis. *Arch Ophthalmol.* 1986,104:1483-5.
19. Lincoff H, Zweifach P, Brodic S: Intraocular injection of lidocaine. *Ophthalmology.* 1985, 92:1587-91.
20. Kapran Z, Öztürk SA, Eltutar K: İntavitreal ksilokain ve bupivaaın enjeksiyonu sonrası retina değişikliklerinin histopatolojik incelemesi. *Türk Oftahmoloji Kongre Bülteni.* 1996: 1037-1040.
21. Brown TK, Wiesel TN: Localization of origins of ERG components by intraretinal recordings in the intact cat eye. *J Physiology.* 1961,158:257-80.
22. Stangos N, Rey P: The effect of xylocaine injections on the rabbits retina. *Vision Res.* 1971, 11:1202-8.
23. Cowley M, Peter A, Campochioro MO: Retinal vascular occlusion without retrobulbar or optic nerve sheath hemorrhage after retrobulbar injection of lidocaine. *Ophthalmic Surgery.* 1988,19:565-9.
24. Hayreh SS, Kolder HE, Weingeist TA: Central retinal artery occlusion and retinal tolerance time. *Ophthalmology.* 1980,87:75-8.
25. Craig M, Morgan MD, Hovard S: Ocular complications associated with retrobulbar injections. *Ophthalmology.* 1988,95:660-65.
26. Schechter RJ: Management of inadvertent intraocular injections. *Ann Ophthalmol.* 1985, 17: 771-5.
27. Ginotti A, Maleman B: Prognosis and treatment of perforating ocular injuries. *Ophthalmic Surgery.* 1975,6:54-7.