

Hidroksiklorokin Kullanan Hastalarda Tarama Tekniği Olarak Spektral-Domain Optik Koherans Tomografi Kullanarak Maküler Toksisitenin Erken Dönemde Tespiti

Early Detection of Macular Toxicity Using Spectral-Domain Optical Coherence Tomography as a Screening Technique in Patients Taking Hydroxychloroquine

Mehmet BULUT¹, Hasan Fatih ÇAY²

ÖZ

Amaç: Biz çalışmamızda spektral-domain optik koherans tomografi (SD-OKT) cihazı ile maküler bölgeyi değerlendirerek, hidroksiklorokin retinal toksisitesini erken dönemde saptayabilmeyi amaçladık.

Gereç ve Yöntemler: Çalışmamızda hidroksiklorokin kullanan 66 hastanın 132 gözü Grup 1 olarak, yaş olarak uyumlu sağlıklı 60 kişinin 120 gözü Grup 2 kontrol olarak yer almıştır. Çalışmada yer alan herkese santral 10 derece otomatize perimetreyi içeren detaylı oftalmolojik muayene uygulanmıştır. Herkese ayrıca Cirrus HD-OCT model 5000 cihazı ile, maküler küp 512x128 analiz protokolü kullanılarak maküler retinal kalınlık ölçümü yapılmıştır. Ayrıca SD-OKT ölçüm parametreleri ve görme alanı parametreleri ile kullanılan hidroksiklorokin toplam dozu ve kullanma süresi arasındaki ilişki değerlendirilmiştir.

Bulgular: Hidroksiklorokin kullanan hastaların parafoveal ve perifoveal retinal kalınlıkları, kontrol grubuna göre istatistiksel anlamlı incelenmiş olarak bulunmuştur ($p<0.05$). Gruplar arasında görme alanı sonuçlarında da, Mean defekt (MD) ve Loss Variance (LV) değerleri açısından istatistiksel anlamlı farklılık bulunmuştur ($p<0.05$). Hidroksiklorokin kullanan hastaların, kullandıkları ilacın toplam dozu ve kullanım süresi ile, hem SD-OKT ölçüm parametreleri hem de görme alanı parametreleri arasında anlamlı ilişki saptanmamıştır ($p>0.05$).

Sonuç: Hidroksiklorokin kullanan hastalarda, ilacın retinal toksisitesine bağlı parafoveal ve perifoveal bölge retinal kalınlıklarının azalmış olduğunu saptadık. Bu toksisiteyi SD-OKT ölçümleri ile doğru şekilde, kalıcı görme kayıplarına yol açmadan önce erken dönemde tespit edebilmek önemlidir.

Anahtar kelimeler: Hidroksiklorokin, SD-OKT, Retinal toksisite

ABSTRACT

Purpose: In this study, we aimed at detecting retinal toxicity induced by hydroxychloroquine at an early stage by evaluating the macular zone through spectral-domain optical coherence tomography (SD-OCT).

Material and Methods: In our study, 132 eyes from 66 patients who were taking hydroxychloroquine were assigned to Group 1, while 120 eyes from 60 age-matched healthy individuals were assigned to Group 2 as the control group. All patients included in the study were subjected to a detailed ophthalmological examination including automated threshold perimetry of the central 10 degrees. Macular retinal thickness in all patients was measured by Cirrus HD-OCT model 5000 device using macular cube 512x128 protocol. Moreover, the association of the cumulative dose of hydroxychloroquine and the duration of use with SD-OCT measurement parameters and visual field parameters was evaluated.

1- Uz. Dr., Antalya Eğitim ve Araştırma Hastanesi, Göz Hastalıkları, Antalya - TÜRKİYE

2- Doç. Dr., Antalya Eğitim ve Araştırma Hastanesi, Fizik Tedavi ve Rehabilitasyon Bölümü, Romatoloji Kliniği, Antalya - TÜRKİYE

Geliş Tarihi - Received: 07.05.2016

Kabul Tarihi - Accepted: 07.10.2016

Ret-Vit 2017;26:200-206

Yazışma Adresi / Correspondence Address:

Mehmet BULUT

Antalya Eğitim ve Araştırma Hastanesi, Göz Hastalıkları, Antalya - TÜRKİYE

Phone: +90 533 218 1556

E-mail: bulutme73@yahoo.com

Results: Parafoveal and perifoveal retinal thickness of patients who were taking hydroxychloroquine was found to be statistically lower than that of the control group ($p<0.05$). The visual field tests revealed a statistically significant difference was found in MD and sLV values between the groups ($p<0.05$). No significant association was found between the cumulative dose and duration of use in patients taking hydroxychloroquine and measured parameters of SD-OCT and visual field parameters ($p>0.05$).

Conclusion: We found out that parafoveal and perifoveal retinal thickness decreased in patients taking hydroxychloroquine due to the retinal toxicity induced by the drug. It is important to detect this toxicity accurately at an early stage through SD-OCT measurements before it leads to permanent visual loss.

Key words: Hydroxychloroquine, SD-OCT, Retinal toxicity

GİRİŞ

Klorokin ve hidroklorokin antimalaryal ilaçlar olup romatoid artrit (RA), psöriatik artrit, sistemik lupus eritematozis (SLE), konnektif doku hastalığı (KDH) ve Sjögren's sendromu gibi otoimmün hastalıkların tedavisinde kullanılmaktadır.¹ Bu ilaçların bilinen en önemli yan etkileri; bulantı, gastrointestinal kramplar, cilt lezyonları ve santral sinir sistemi semptomlarıdır ve de bunlar genellikle ilaç kesildikten sonra geriye dönüşümlüdürler.² Bu ilaçlardan hidroklorokin, kardiyomyopati, vasküler miyopati, massif karaciğer hücre nekrozu ve de tip 2 diyabetes mellituslu hastalarda hipoglisemi ataklarına yol açmaktadır.³⁻⁵ Ayrıca, genellikle tedaviye başladıktan 1 yıl sonra tırnaklarda, mukoza ve ciltte hiperpigmente depozitler oluşturmakta ve bu depozitler ilaç kesildikten sonra 2 ile 6 ay içinde solup, kaybolmaya başlamaktadırlar.⁶ Bu ilaçlar gözde de kornea, lens, silier cisim, retina ve koroid gibi dokularda birikim yaparak, yan etkilere yol açmaktadır.⁷ Gözle ilgili toksisite bulgularının çoğu ilaç kesildikten sonra geriye dönebilmektedir. Retinal toksisite bu ilaçların bilinen en önemli ve en yaygın göz toksisitesidir ve geriye dönüşümsüz olabilir.⁸ Klorokinin retinal toksisitesi, hidroklorokine göre daha fazladır, çünkü kan-retina bariyerini hidroklorokine göre daha kolay geçerek toksisite oluşturmaktadır.⁹ Bu toksisite etkilerinden dolayı, bu ilaçların toksisitelerini erken dönemde saptamak ve kalıcı sekellere yol açmadan önce önlemini almak önem arz etmektedir.

Bu ilaçların retinal toksisitesinin patofizyolojisi hala yeterince bilinmemektedir. Bu ilaçların erken dönemde retinal ganglion hücreleri ve fotoreseptörlerin sitoplazmalarında dejeneratif değişiklikler yaptıkları ve geç dönemde de retina pigment epitelyumunda (RPE) melanine bağlanarak birikim yaparak dejeneratif değişiklikler yaptıkları hayvan deneylerinde gösterilmiştir. Bunun sonucunda retinal hücrelerin metabolizmalarını etkileyerek, toksik etkilere yol açtıkları düşünülmektedir.¹⁰ İlaçların vücuttan atılmaları oldukça yavaştır. İlaç kesildikten yıllar sonra bile kan ve idrarda saptanabilmektedir. Bu nedenle ilaçların kesilmesine rağmen retinopatide ilerleme gözükmesi veya geç dönemde ortaya çıkan retinopati görülmesi olasılıklar arasındadır.¹¹

Hidroklorokin retinal toksisitesi oldukça düşüktür. Son zamanlarda yapılan oldukça geniş ölçeğe sahip bir çalışmada

retinal toksisite oranı % 0.65 iken, ilacın kullanım süresi 5 yılı ve toplam kullanılan dozu 1000 gramı aşınca toksisite oranı %1'leri aşmaktadır.¹² Bu toksisiteyi saptamak için görme alanı, fundus oto floresans (FAF) görüntüleme ve elektoretinografi (ERG) gibi testler kullanılmaktadır.¹³

Biz de çalışmamızda, hidroklorokin kullanan hastalarda spektral domain optik koherans tomografi (SD-OKT) ölçümleri ile maküler yapısal değişiklikleri saptamayı ve bu değişiklikler ile ilaç kullanım parametreleri (kullanım süresi ve toplam dozu gibi) arasındaki ilişkiyi saptayarak, kalıcı sekellere yol açmadan önce erken dönemde retinal toksisiteyi saptamayı hedefledik.

GEREÇ VE YÖNTEMLER

Çalışmamızda 2012 Nisan ve 2016 Nisan ayları arasında kliniğimize başvuran RA, SJS, CTD gibi romatolojik hastalıklar nedeniyle hidroklorokin kullanan hastaların, toksisite taraması amacıyla yapılan SD-OCT ölçümlerini içeren dosyaları retrospektif olarak incelendi. Benzer cinsiyet ve yaş grubuna sahip kişiler çalışmaya kontrol grubu olarak alındı.

Çalışmaya katılma kriteri olarak; 18 yaşından büyük olanlar, ± 5 dioptriden küçük refraktif bozukluğu olanlar, görme alanı testini yapabilmeye yeteneğine sahip olanlar, görme alanının güvenilirlik değeri açısından kabul edilebilir düzeyde olanlar (yanlış pozitif ve negatif hatalar %20'in altında olanlar) ve SD-OCT ölçümleri sinyal gücü 6/10 dan yüksek olanlar çalışmaya dahil edildi. Çalışmamızda dışlanma kriterleri olarak; geçmişte klorokin kullananlar, glokom, optik nöropati, üveit, retinal hastalıklar, multipl sklerozis gibi nörodejeneratif hastalıklar, diabetes mellitus, tiroid disfonksiyonu, veya vasküler hastalıklar gibi oküler yapıları etkileyebilecek bozukluklara sahip olanlar çalışma dışı tutuldu.

Tüm hastaların yaşları, cinsiyetleri, tanıları, kullandıkları hidroklorokin günlük dozu, toplam dozu ve kullanım süresi kaydedildi. Oftalmolojik muayene protokolü olarak tüm hastalardan; snellen eşeli kullanılarak görme keskinliği ölçümü, biomikroskopik muayene, Goldman aplanasyon tonometresi ile tansiyon oküler ölçümü, Octopus 900 (Interzeag AG, Schlieren-Zurich, Swiss) görme alanı cihazında otomatize standart 10-2 programı ile merkezi 10 derecelik görme alanı değerlendirilmesi, Visucam NM/FA (Carl Zeiss, Germany) cihazı ile FAF ve renkli fundus resmi muayenesi

ve Cirrus HD OCT, model 5000 cihazı ile, maküler retinal kalınlık ölçümlerini içeren ölçümler yapıldı.

Tüm OCT ölçümleri aynı deneyimli teknisyen tarafından, Cirrus HD-OCT model 5000(Carl Zeiss Meditec Inc; Germany) cihazı ile yapıldı. Ölçüm yapmadan önce tüm vakaların pupillaları %1 lik tropicamid (Tropamid forte) ile büyütüldü. Ortalama maküler retinal kalınlık ölçümleri maküler küp 512x128 analiz protokolü uygulanarak yapıldı. Bu ölçümlerde maküler bölgede, Early Treatment Diabetic Retinopathy Study (ETDRS) grubunun standardize ettiği şekilde foveal bölge (foveal merkezden 0.5 mm uzaklıktaki yarıçaplı dairesel bölge), parafoveal bölge (foveal merkezden 0.5 ile 1.5 mm uzaklık arasındaki yarıçaplı dairesel bölge) ve perifoveal bölge (foveal merkezden 1.5 ile 3 mm uzaklık arasındaki yarıçaplı dairesel bölge) olarak 3 topografik bölgeye ayırarak inceleme yaptık (Resim 1). SD-OKT ölçümlerinde, sinyal kalite gücü 6/10 dan düşük olanlar çalışma dışı tutuldu.


İstatiksel analiz: Çalışmada elde edilen veriler SPSS paket programı kullanılarak analiz edilmiştir. Parametrik testlerin ön şartlarından olan varyans homojenliği Levene testi ile normallik varsayımı ise Shapiro-Wilk testi ile kontrol edilmiştir. İki grup arasındaki farklılıkları değerlendirmek amacıyla bağımsız t testi kullanılmıştır. Ayrıca sürekli değişkenler arasındaki korelasyonlar Pearson Korelasyon Katsayısı ile incelenmiştir. Tüm testlerde istatistiksel anlamlılık düzeyi $p < 0.05$ olarak kabul edilmiştir.

BULGULAR

Çalışmamızda hidroklorokin kullanan 66 hastanın 132 gözü Grup 1 olarak yer aldı. Bu hastalardan 17 kişi RA, 11

kişi SLE, 27 kişi SjS ve 11 kişi KDH tanısına sahipti. Yaş ve cinsiyet olarak benzer 60 kişinin 120 gözü Grup 2 kontrol grubu olarak yer aldı. Çalışmaya katılanların hepsi kadın ve Kafkas ırkına mensuptu. Çalışmaya katılanların yaş ortalaması Grup 1 için 54.1 ± 7.5 yıl, Grup 2 için 54.5 ± 9.9 yıl idi. Gruplar arası yaş ortalaması istatistiksel olarak benzerdi ($p=0.857$). Hidroklorokin kullanan Grup 1 de ortalama hidroklorokin toplam dozu 485.5 ± 335.4 g, günlük dozu 281.3 ± 98.6 mg ve ilaç kullanım süresi 59.3 ± 37.4 ay olarak bulundu. Tablo 1 çalışmaya katılanların yukardaki tüm demografik ve klinik özelliklerini göstermektedir.

Ortalama maküler retinal kalınlık ölçümleri Grup 1 hastalarda 285.5 ± 55.2 μm ve Grup 2 kontrolde 285.6 ± 11.6 μm olarak istatistiksel benzer bulundu ($p=0.981$). Aynı şekilde foveal bölge retinal kalınlık ölçümleri Grup 1 ve Grup 2 kontrolde sırasıyla 249.0 ± 23.3 μm - 250.2 ± 18.2 μm olarak benzer bulundu ($p=0.722$). Ortalama parafoveal bölge retinal kalınlık ölçümleri hidroklorokin kullanan Grup 1 de 315.6 ± 16.5 μm , Grup 2 kontrolde 323.1 ± 10.7 μm olarak bulundu. Hidroklorokin kullanan hastalarda kontrol grubuna göre istatistiksel anlamlı incelenmiş saptandı ($p < 0.001$). Ortalama perifoveal retinal kalınlık ölçümleri ise Grup 1 de 278.4 ± 11.9 μm , Grup 2 kontrolde 283.1 ± 11.6 μm olarak bulundu. Benzer şekilde hidroklorokin kullanan hastalarda perifoveal bölge kalınlığı istatistiksel anlamlı incelenmiş saptandı ($p=0.011$). Octopus görme alanı cihazı ile yapılan standart otomatize 10-2 perimetri sonuçları ise Grup 1 ve Grup 2 kontrolde Mean defect (MD) sırasıyla 2.8 ± 1.7 - 1.9 ± 1.2 db ($p=0.009$) ve Loss Variance (LV) 2.3 ± 1.0 - 1.9 ± 0.5 db ($p=0.021$) olarak istatistiksel anlamlı farklı bulundu. Tüm bu ölçümler Tablo 2'de gösterilmiştir.



Resim 1: Topografik harita maküler bölgeyi Early Treatment Diabetic Retinopathy Study (ETDRS) grubunun standardize ettiği şekilde 3 bölgeye ayırıyor. a: foveal bölge (foveal merkezden 0.5 mm uzaklıktaki yarıçaplı dairesel bölge), b: parafoveal bölge (foveal merkezden 0.5 ile 1.5 mm uzaklık arasındaki yarıçaplı dairesel bölge), c: perifoveal bölge (foveal merkezden 1.5 ile 3 mm uzaklık arasındaki yarıçaplı dairesel bölge)

OD: Optik disk, FS: Fovea santrali

Tablo 1: Grupların demografik ve klinik özellikleri

	Grup 1 (N=66)	Grup2 Kontrol (N=60)	P*
	Ortalama±SD	Ortalama±SD	
Yaş (yıl)	54.1±7.5	54.5±9.9	0.857
Toplam doz (g)	485.5±335.4	0	
Kullanım süresi (ay)	59.3±37.4	0	
Günlük doz (mg)	281.3±98.6	0	
Tanı n (%)			
RA	17 (25.7)	0	
SLE	11 (16.6)	0	
KDH	11 (16.6)	0	
SjS	27(40.9)	0	

RA: Romatid Artrit , SLE: Sistemik Lupus Eritromatozis, KDH: Konnektif Doku Hastalığı,
SjS: Sjögren Sendromu
*: Student-t test. SD: Standart deviasyon

Tablo 2: Gruplar arasında makülar retinal kalınlık ve görme alanı parametreleri karşılaştırılması

		Grup 1 (N=132 göz)	Grup 2 Kontrol (N=120 göz)	P*
		Ortalama±SD	Ortalama±SD	
Makülar ka- lınlık (µm)	Ortalama makülar	285.5±55.2	285.6±11.6	0.981
	Santral foveal	249.0±23.3	250.2±18.2	0.722
	Parafoveal	315.6±16.5	323.1±10.7	0.001
	Perifoveal	278.4±11.9	283.1±11.6	0.011
Görme alanı (db)	MD	2.8±1.7	1.9±1.2	0.009
	SLV	2.3±1.0	1.9±0.5	0.021

*: Student-t test. SD: Standart deviasyon. MD: Mean defekt. SLV: Standart lose variance

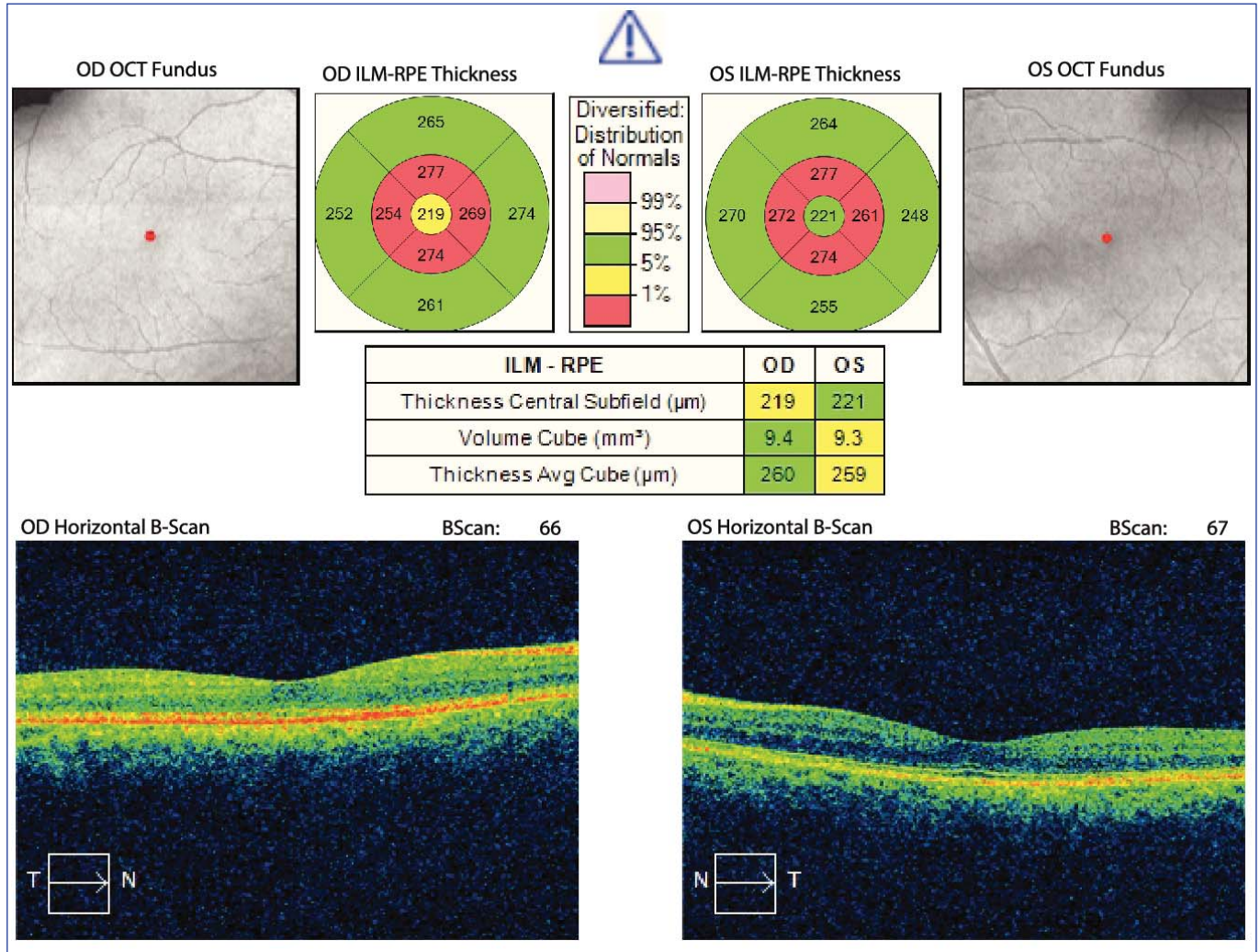
Hidroksiklorokin kullanan hastaların, kullandıkları ilacın toplam dozu ve kullanım süresi ile hem SD-OKT ölçüm parametreleri hem de görme alanı parametreleri arasında nega-

tif yönde ilişki saptanmasına rağmen, bu bulgular istatistiksel anlamlı değildir (p>0.05). Bu ilişkiyi gösteren değerler Tablo 3'de gösterilmiştir.

Tablo 3: Hidroksiklorokin toplam dozu, kullanım süresi ile makülar kalınlık ve görme alanı parametreleri arasındaki korelasyon ilişkisi

	Toplam Doz		Kullanım süresi	
	r	p*	r	p*
Ortalama MK	-0.093	0.314	-0.068	0.463
Santral FK	-0.165	0.088	-0.164	0.077
Parafoveal MK	-0.148	0.118	-0.084	0.381
Perifoveal MK	-0.021	0.828	-0.083	0.385
MD	-0.260	0.074	-0.114	0.441
SLV	-0.061	0.681	-0.134	0.096

MK: Makülar kalınlık, FK: Foveal kalınlık, MD: Mean defekt, SLV: Standart lose variance
*: Pearson korelasyon test.



Resim 2: Bu resim Sistemik Lupus Eritromatozis (SLE) tanısı ile 54 aydır günlük 400 hidrosiklorokin kullanan 51 yaşındaki bayan hastada, iki gözde hidrosiklorokin toksisitesine bağlı parafoveal retinal kalınlıkta incelmeyi göstermektedir.

TARTIŞMA

Biz çalışmamızda, SD-OKT cihazı kullanarak hidrosiklorokine bağlı retinal toksisiteyi erken dönemde saptayabilmeyi amaçladık. SD-OKT ile yapılan retinal makular kalınlık ölçümlerinde, parafoveal ve perifoveal alanda retinal kalınlıkları hidrosiklorokin kullanan grupta, kontrol grubuna göre incelmış saptadık. Daha öncede bahsettiğimiz gibi hidrosiklorokine bağlı retinal toksisitenin mekanizması henüz tam olarak açıklanamamıştır. Koroid, RPE, silier cisim ve iris gibi pigmentli dokularda, klorokin bağlanarak birikim yapılabilmektedir.¹⁴⁻¹⁵ Hidrosiklorokin ise RPE de melanine bağlanarak, toksik etki gösterdiği bilinmektedir.¹² Rosenthal ve ark.¹⁵ Rhesus maymunlarında yaptığı bir çalışmada, klorokin RPE de patolojiye yol açmadan önce, retinal ganglion hücrelerinde (RGH) içeren nöro-sensoryal retinada birikim yaptığı ve fotoreseptörleri etkilediği gösterilmiştir. Diğer hayvan çalışmalarında ise, klorokin toksisitesine bağlı retinada başlangıç reaksiyon olarak, RGH'lerinde, membranöz sitoplasmik cisim yapılarının oluştuğu gösterilmiştir.^{16,17} Bu yüzden, hidrosiklorokin RGH'lerinde ve RPE'inde dejenerasyon yaparak, retinal kalınlıkta incelmeye yol açabilir.

Hem klorokin, hem de HCQ'e bağlı bilinen en yaygın retinal toksisite, öküz gözü görünümünde makülopati görünümüdür. Funduskobik muayenede erken dönemde normal gözlenirken, ilerleyen dönemde pigment bozuklukları, vasküler daralmalar ve sonunda öküz gözü görünümünde makülopati gelişir.¹⁸ Bu görünüm, etrafında hiperpigmente bir halka olan, depigmente RPE atrofisi ile çevrilmiş, santral foveolar pigment adacığı ile karakterize belli belirsiz bir görünümdür. Bu retinal toksisite geliştiği zaman geriye dönüşümsüz, bazen ilerleyici, görme keskinliği, merkezi görme alanı ve renk görme kayıpları oluşabilmektedir.¹¹

Hidrosiklorokine bağlı retinal toksisite riski; günlük doz 6.5 mg/kg/günü ya da 400mg/günü, kullanım süresi 5 yılı ve toplam kullanım dozu 1000 gr'ı aşınca artmaktadır. Ayrıca, böbrek ve karaciğer bozukluğu olanlar, retinal hastalık ya da makülopatisi olanlar ve ileri yaşa sahip olanlarda da retinal toksisite riski artmaktadır.¹⁹ Retinal toksisiteyi değerlendirmek için, objektif ve subjektif tarama testleri kullanılmaktadır. Yakın ve uzak görme keskinliği değerlendirilmesi, biyomikroskop ile ön segment muayenesi (özellikle kornea), funduskobik muayene ve otomatik santral 10 de-

recelik görme alanı testi sübjektif tarama testi olarak kabul edilmektedir. FAF, multifokal ERG ve SD-OKT ile maküler kalınlık ölçümleri ise objektif testler olarak kabul görmektedir.¹ Hidroksiklorokin kullanan hastaları göz toksisitesi için takip ederken, tarama testi olarak sübjektif testlere ilave, en az 1 objektif testi kullanmamız önerilmektedir.²⁰ Hidroksiklorokin retinal toksisitesi düşünülen hastalarda, tedaviyi kesmek için, 1 objektif tarama testini içeren, en az 2 tarama testi ile toksisitenin doğrulanması gerekmektedir.²¹ Retinal toksisitenin ilaç kesildikten 1 yıl sonra bile geç dönemde başlayabileceğini gösteren çalışmalar mevcuttur.⁷⁻²² Ayrıca var olan retinal toksisite ilaçlar kesildikten yıllar sonra da devam edebileceği için, bulgular stabil hale gelinceye kadar, 3 aylık düzenli aralıklarla tarama testlerinin yapılması önerilmektedir. Renk görme testi, Amsler kart testi, elektro-okulogram(EOG), tüm alan ERG ve florosein anjiografi artık tarama testi olarak kullanılmamaktadır.¹ Standart otomatize görme alanı 10-2 beyaz nokta testi, toksisiteyi erken evrede saptamak için duyarlı olabilir, fakat hastanın kooperasyonundan ve öğrenme tecrübesinden sonuçları etkilenmektedir.²¹ Kırmızı nokta görme alanı testi, beyaz nokta testine göre duyarlılığı daha fazla, fakat spesitesi daha düşüktür.²³

SD-OKT ölçümlerinin, parafoveal ve perifoveal bölgedeki retinal tabakaların lokalize incelmelerini göstererek, görme alanı testinde kayıplar oluşmadan önce, erken evre retinal toksisiteyi gösterebildiği daha önceki çalışmalarda gösterilmiştir.^{8, 24-27} Bu ölçümler fundus lezyonu ya da toksisite semptomları oluşmadan önce erken evre retinal toksisiteyi gösterebilirler. Bizim çalışmamızda da benzer şekilde hidroksiklorokin kullanan hastalarda hem parafoveal hem de perifoveal retinal inceltme saptadık. Fakat bizimde içinde yazar olarak bulunduğumuz daha önceki yaptığımız benzer bir çalışmada parafoveal ve perifoveal retinal kalınlık ölçümlerini, kontrol grubuna göre benzer bulmuştuk.¹³ Bu çalışmamızda hastaların ilaç kullanım süreleri ve toplam dozları oldukça düşük düzeydeydi. Dolayısıyla retinal kalınlıkları benzer bulmamızın, toksisite açısından erken dönemde olduğu için, bununla ilişkili olduğunu düşünmekteyiz.

Bizim çalışmamızda hastalarımız, ortalama ilaç kullanım süresi, günlük ve toplam ilaç kullanım dozu açısından yüksek riskli gruba girmemesine rağmen, ilaca bağlı retinal toksisite SD-OKT ölçümlerinde para ve perifoveal retinal inceltme olarak erken dönemde gösterilebilmiştir. Bu konuda Geamanu ve ark.¹ yaptıkları bilimsel derlemede hidroksiklorokine bağlı retinal toksisite tarama testinin, toksisite açısından ilave riske sahip hastalarda bile, ilaca başladıktan 5 yıl sonra başlaması gerektiği görüşüne katılmamaktayız. Çalışmamızda toksisitenin daha erken dönemlerde başlayabileceği SD-OKT ölçümleri ile gösterilebilmiştir. Bizimle benzer şekilde bazı araştırmacılarda, ilaç başladıktan sonra, erken dönemde toksisiteyi saptayabilmek ve gerekli önlemleri almak için her 2 yılda bir tarama testi önermektedirler.²⁸ Güncel pratiğimizde tarama testi olarak, fundus

muayenesi ve otomatize santral 10-2 görme alanı testine ilave en az 1 objektif test önerilmektedir.²⁰ Objektif tarama testi olarak kolay ve invazif olmayan bir ölçüm metodu olan SD-OKT ölçümlerinin oldukça sık kullanılabilir bir metod olduğu görüşündeyiz.

Biz çalışmamızda hidroksiklorokin kullanan hastalarda santral 10 derecelik görme alanı testlerinde de defekt saptadık. Bizim bulgularımız bu konuda daha önceden yapılan çalışmalarla uyumludur.^{29, 30} Bu çalışmalarda hidroksiklorokin retinal toksisitesine bağlı OKT yapısal anormalliklerine, görme alanı ve multifokal ERG cevaplarındaki anormallikler eşlik etmektedir. Çalışmamızda ayrıca, hidroksiklorokin kullanım süresi ve toplam dozu ile parafoveal ve perifoveal retinal kalınlıklar arasında negatif yönde ilişki saptamamıza rağmen, bu ilişki istatistiksel anlamlı değildi. Bu bulgumuz, Yiğit ve ark.⁸ bu konuda daha önce yaptıkları çalışma ile tutarlıdır. Benzer şekilde hidroksiklorokin kullanım süresi ve toplam dozu ile maküler görme alanı MD ve sLV parametreleri arasında negatif yönde istatistiksel anlamlı olmayan ilişki saptadık. Bu bulduğumuz sonuç çok tutarlı gözükmemektedir. Biz ilaç kullanım süresi ve toplam dozu arttıkça görme alanı sonuçlarında defektlerin de artmasını bekleriz. Bizim sonuçlarımızda istatistiksel anlamlı olmasa da tam tersi bir ilişki söz konusudur. Bu sonuçları da, görme alanı sonuçlarının kişinin kooperasyonu ve öğrenme tecrübesine bağlı olarak değişebileceği gerçeği ile açıklayabiliriz. Dolayısıyla hidroksiklorokine bağlı retinal toksisiteyi belirlemede SD-OKT ölçümlerinin, görme alanına göre daha değerli tarama parametresi olarak kullanılabilirliği görüşündeyiz.

Çalışmamızla ilgili bazı sınırlama kriterleri mevcuttur. Bu kriterlerden önemli olanlardan birisi, retinal yapıların romatolojik hastalıklarda herhangi bir ilaç kullanmadan da etkilenebileceğidir. Biz yine de retinal yapıları etkileyecek patolojileri en aza indirmek için, bu yapıları etkileyecek başka sistemik hastalıklara ve glokom, maküla dejeneransı gibi göz rahatsızlıklarına sahip olanları çalışma dışı tuttuk. Bir diğer sınırlama kriteri ise çalışmamıza katılan denek sayısının azlığıdır. Bu konuda daha geniş katılımlı çalışmalarla çalışmamızın desteklenebileceği görüşündeyiz.

Sonuç olarak, hidroksiklorokin kullanımına bağlı retinal toksisiteyi, kalıcı sekellere yol açmadan önce erken dönemde tespit etmek ve gerekli önlemleri almak önemlidir. Bu toksisiteyi erken dönemde tespit etmek için, objektif tarama testi olarak kolay, girişimsel olmayan ve hastaya bağlı değişkenlerden en az şekilde etkilenen bir test olan SD-OKT ölçümleri oldukça önemlidir. Özellikle, SD-OKT'deki para ve perifoveal maküler retinal kalınlık ölçümlerinin hastaların uzun dönem takiplerinde en önemli objektif parametrelerden biri olarak kullanılabilirliği görüşündeyiz.

KAYNAKLAR / REFERENCES

- 1- Geamanu A, Popa-Cherecheanu A, Marinescu B, et al. Retinal toxicity associated with chronic exposure to hydroxychloroquin-

- ine and its ocular screening. Review. *Journal of Medicine & Life* 2014;7:322-26
- 2- Rynes RI. Antimalarial drugs in the treatment of rheumatological diseases. *Rheumatology* 1997;36:799-805.
 - 3- Stein M, Bell MJ, Ang LC. Hydroxychloroquine neuromyotoxicity. *The Journal of Rheumatology* 2000;27:2927-31.
 - 4- Costedoat-Chalumeau N, Hulot JS, Amoura Z, et al. Heart conduction disorders related to antimalarials toxicity: an analysis of electrocardiograms in 85 patients treated with hydroxychloroquine for connective tissue diseases. *Rheumatology* 2007;46:808-10.
 - 5- Cansu DÜ, Korkmaz C. Hypoglycaemia induced by hydroxychloroquine in a non-diabetic patient treated for RA. *Rheumatology* 2008;47:378-9.
 - 6- Cohen Philip R. Hydroxychloroquine-associated hyperpigmentation mimicking elder abuse. *Dermatology and Therapy* 2013;3:203-10.
 - 7- Yam JCS, Kwok AKH. Ocular toxicity of hydroxychloroquine. *Hong Kong Medical Journal* 2006;12:294-304
 - 8- Yigit U, Tugcu B, Tarakcioglu HN, et al. Spectral domain optical coherence tomography for early detection of retinal alterations in patients using hydroxychloroquine. *Indian Journal of Ophthalmology* 2013;61:168-71
 - 9- Raines MF, Bhargava SK, Rosen ES. The blood-retinal barrier in chloroquine retinopathy. *Investigative Ophthalmology & Visual Science* 1989;30:1726-31.
 - 10- Rosenthal AR, Kolb H, Bergsma D, et al. Chloroquine retinopathy in the rhesus monkey. *Investigative Ophthalmology & Visual Science* 1978;17:1158-75.
 - 11- Mavrikakis I, Sfikakis PP, Mavrikakis E, et al. The incidence of irreversible retinal toxicity in patients treated with hydroxychloroquine: a reappraisal. *Ophthalmology* 2003;110:1321-26
 - 12- Wolfe F, Marmor MF. Rates and predictors of hydroxychloroquine retinal toxicity in patients with rheumatoid arthritis and systemic lupus erythematosus. *Arthritis Care & Research* 2010;62:775-84.
 - 13- Çay HF, Erol MK, Çoban DT, et al. Retinotoxicity of hydroxychloroquine: is it possible to demonstrate by spectral domain optical coherence tomography before development? A cross sectional investigation. *Arch Rheumatol* 2014;29:178-85
 - 14- Potts, AM. Further studies concerning the accumulation of polycyclic compounds on uveal melanin. *Investigative Ophthalmology & Visual Science* 1964;3:399-404.
 - 15- Rosenthal AR, Kolb H, Bergsma D, et al. Chloroquine retinopathy in the rhesus monkey. *Investigative Ophthalmology & Visual Science* 1978;17: 1158-75.
 - 16- Abraham R, Hendy RJ. Irreversible lysosomal damage induced by chloroquine in the retinae of pigmented and albino rats. *Experimental and Molecular Pathology* 1970;12: 185-200.
 - 17- Gleiser CA, Dukes TW, Lawwill T, et al. Ocular changes in swine associated with chloroquine toxicity. *American Journal of Ophthalmology* 1969;67:399-405.
 - 18- Yenice Ö, Kazokoğlu H, Cerman E. Hidroksiklorokin retinopatisi. *Türkiye Klinikleri Oftalmoloji* 2004;13:45-48.
 - 19- Marmor MF, Kellner U, Lai TY, et al. Revised recommendations on screening for chloroquine and hydroxychloroquine retinopathy. *Ophthalmology* 2011;118:415-22.
 - 20- Costedoat-Chalumeau N, Ingster-Moati I, Leroux G, et al. Critical review of the new recommendations on screening for hydroxychloroquine retinopathy(fr). *La Revue de Medicine Interne* 2012;33:265-67.
 - 21- Marmor, M. F. Efficient and effective screening for hydroxychloroquine toxicity. *American Journal of Ophthalmology* 2013;155:413-14.
 - 22- Lai WW, Lam DS. Chloroquine-induced bull's eye maculopathy. *Hong Kong Med J* 2005;11: 55-7.
 - 23- Marmor MF, Fred YC, Mark WJ. Value of red targets and pattern deviation plots in visual field screening for hydroxychloroquine retinopathy. *JAMA Ophthalmology* 2013;131:476-80.
 - 24- Lee MG, Kim SJ, Ham DI, et al. Macular retinal ganglion cell-inner plexiform layer thickness in patients on hydroxychloroquine therapy GC-IPL thickness in patients taking hydroxychloroquine. *Investigative Ophthalmology & Visual Science* 2015;56:396-402.
 - 25- Stepien KE, Han DP, Schell J, et al. Spectral-domain optical coherence tomography and adaptive optics may detect hydroxychloroquine retinal toxicity before symptomatic vision loss. *Trans Am Ophthalmol Soc* 2009;107:28-33.
 - 26- Pasadhika S, Fishman GA, Choi D, et al. Selective thinning of the perifoveal inner retina as an early sign of hydroxychloroquine retinal toxicity. *Eye* 2010;24:756-63.
 - 27- De Sisternes L, Hu J, Rubin DL, et al. Localization of damage in progressive hydroxychloroquine retinopathy on and off the drug: Inner versus outer retina, parafovea versus peripheral fovea retinal layers in progressive HCQ retinopathy. *Investigative Ophthalmology & Visual Science* 2015;56:3415-26.
 - 28- Easterbrook M. "Monitoring patients on antimalarials: where are we now?" *Canadian Journal of Ophthalmology* 2012;47:465-70.
 - 29- Moschos MM, Nitoda E, Chatziralli IP, et al. Assessment of hydroxychloroquine maculopathy after cessation of treatment: an optical coherence tomography and multifocal electroretinography study. *Drug Design, Development and Therapy* 2015;9:2993-99
 - 30- Rodriguez-Padilla JA, Hedges TR, Monson B, et al. High-speed ultra-high-resolution optical coherence tomography findings in hydroxychloroquine retinopathy. *Archives of Ophthalmology* 2007;125:775-80.