

# Vitreusa Lens Dislokasyonlarında Vitreoretinal Cerrahi Sonuçlarımız

Özay ÖZ<sup>1</sup>, Melike TOTUK<sup>2</sup>, Figen TARKAN<sup>1</sup>, Erdal GEDAR<sup>2</sup>,  
Mehmet Yasin TEKE<sup>1</sup>, Umur KAYHAN<sup>2</sup>, Şule GÖKA<sup>3</sup>, Esin FIRAT<sup>3</sup>

## ÖZET

**Amaç:** Vitreusa lens dislokasyonu nedeniyle pars plana vitrektomi-lensektomi veya pars plana vitrektomi-ön yolla lens ekstraksiyonu uygulanan olgularda ameliyat endikasyonları, görme sonuçları ve ameliyat sonrası komplikasyonları değerlendirmek.

**Materyal-Method:** Vitreusa lens dislokasyonu olan 10 olgunun 10 gözüne pars plana yoluyla lensektomi-vitrektomi veya vitrektomi-ön yolla lens ekstraksiyonu yapıldı. 10 olgunun 9'unda vitreus içine disloke olmuş lensi yüzdürmek için sıvı perflorokarbon (perfluorophenanthrene) kullanıldı. Lensi sert ve kesif olan 4 olguda lens, ans yardımıyla korneal insizyondan çıkarıldı. Tüm olgular 6-12 ay süre ile izlenerek, postoperatif dönemde cerrahi başarı cerrahi komplikasyonlar ve görme keskinliği açısından değerlendirildi.

**Sonuçlar:** Ameliyat sırasında 3 olguda retinada yırtık gözlendi. Bu 3 olguda, yırtık çevresine laser endofotokoagülasyon, sıvı-hava, hava-gaz (C3F8) değişimi yapıldı. Bu olgularda ameliyat sonrası takipte retina dekolmanı gözlenmedi. 1 olguda glokomatöz optik atrofi nedeniyle görme keskinliği 2 metreden parmak sayma düzeyinde kaldı. 2 olguda ameliyat sonrası 1. ay takipte kistoid makula ödemi nedeniyle görme keskinliği 4 mps-2/10 arasındaydı. Diğer 7 olguya skleral fiksasyonlu göz içi lensi uygulandı, bu olgularda görme keskinliği 5/10-9/10 arasındaydı.

**Sonuç:** Vitreusa lens dislokasyonu nedeniyle vitreoretinal cerrahi yöntemlerle lensektomi uygulanan olgularda major bir komplikasyonla karşılaşılardan iyi sonuçlar elde edilmiştir.

**ANAHTAR SÖZCÜKLER :** lens dislokasyonu, pars plana vitrektomi, sıvı perflorokarbonlar.

## SUMMARY

### VITREORETINAL SURGERY RESULTS OF LENS DISLOCATIONS INTO VITREOUS

**Purpose:** To evaluate operative indications, postoperative visual acuity and complications in cases who underwent pars plana vitrectomy and lensectomy or pars plana vitrectomy and lens extraction through clear corneal incision because of lens dislocation into the vitreous.

**Materials and Methods:** Pars plana vitrectomy and lensectomy or pars plana vitrectomy and lens extraction through clear corneal incision operations were performed to 10 cases. In 9 cases, liquid perfluorocarbons (perfluorophenanthrene) was used for floating of the dislocated lens. In 4 cases lenses were extracted through clear corneal incision because these lenses were cataractous and had hard nuclei.

**Results:** 10 eyes of the 10 cases were followed for 6 - 12 months. Retinal breaks were observed in 3 cases, fluid-air, air-gas (C3F8) exchange and laser endophotocoagulation were performed. No re-

1. Uzman Dr., SSK Ankara Göz Hast., 1. Göz Kliniği.
2. Asistan Dr., SSK Ankara Göz Hast., 1. Göz Kliniği.
3. Klinik Şefi, Doç.Dr., SSK Ankara Göz Hast., 1. Göz Kliniği.

tinal detachment was observed in these cases during postoperative follow up. The visual acuity of 1 case remained at the level of finger counts from 2 meters due to glaucomatous optic atrophy. Cystoid macular edema caused low visual acuity between finger counts from 2 meters and 2/10 after 1 month follow up. The other 7 cases underwent operations for scleral fixated IOL implantation and obtained visual acuity between 5/10 and 9/10.

**Conclusion:** In the treatment of lens dislocation into the vitreous, pars plana vitrectomy and lensectomy or pars plana vitrectomy and lens extraction through clear corneal incision technique provide the surgeon to obtain successful results without any major complication. **Ret-vit 1999; 7: 214-220.**

**KEY WORDS :** Lens dislocation, pars plana vitrectomy, liquid perfluorocarbons.

## GİRİŞ

Lens materyalinin vitreusa dislokasyonu nadir ancak klinik olarak önemli komplikasyonlara neden olabilecek bir problemdir. Lens dislokasyonlarının kesin insidansı tam olarak bilinmemektedir<sup>1,2</sup>. Lens dislokasyonu akkiz veya konjenital nedenli olabilir. Konjenital lens dislokasyonları için ektopia lentis terimi kullanılmaktadır, Marfan sendromu, homosistinüri, Weil Marchesani sendromu gibi sistemik hastalıklarla sıklıkla birlikte<sup>3</sup>. Akkiz nedenler arasında künt ve delici göz travmaları, komplikasyonlu intraoküler cerrahi sayılabilir. Psödoeksfolyasyon sendromu zonüler dialize ve lens dislokasyonuna yol açabilmektedir<sup>1</sup>. Katarakt cerrahisinde lens materyalinin vitreusa dislokasyon oranı % 0-18 arasındadır. Bu oran fakoemülsifikasyon tekniğinde deneyimsiz cerrahlar arasında daha fazladır<sup>4</sup>.

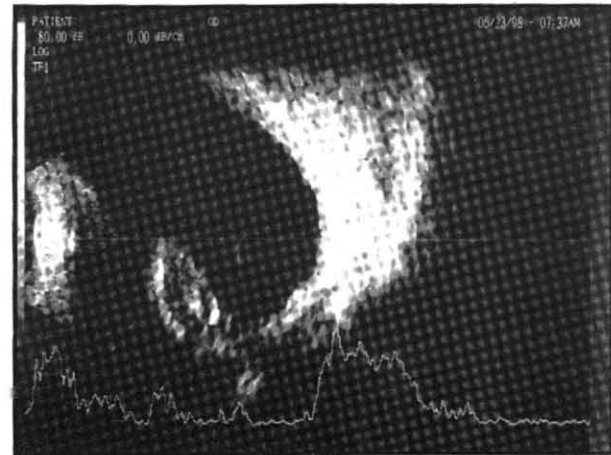
Lensin bütün olarak vitreusa disloke olduğu olgularda görme keskinliğinde azalma, sekonder glokom, lens proteini sızıntısına bağlı üveit gibi komplikasyonlar olmadığı sürece lensin çıkarılması önerilmemektedir<sup>2,5</sup>.

Bu çalışma ile vitreusa lens dislokasyonu olan olgularda vitreoretinal cerrahi yöntemle lensektomi uygulamalarımızın sonuçlarının tartışılması amaçlanmıştır.

## MATERYAL VE METOD

Kliniğimizde Kasım 1997-Kasım 1998 tarihleri arasında vitreusa lens dislokasyonu olan 10 hastanın 10 gözüne pars plana yoluyla vitrektomi-lensektomi veya vitrektomi-ön yolla lens ekstraksiyonu yapıldı. Hastaların tümüne ameliyat öncesi biomikroskop ile ön segment muayenesi, Goldmann aplanasyon tonometre ile göz içi basınç ölçümü, indirekt oftalmoskopi ve üç aynalı kontakt lens ile fundus muayenesi yapıldı. Hastaların ameliyat öncesi görme keskinlikleri belirlendi. Ortam opasiteleri nedeniyle fundusu iyi aydınlanmayan hastalara B-scan ultrasonografi yapıldı (Resim 1). Travma hikayesi olan hastalara iki yönlü direkt orbita grafisi çekildi.

Lens dislokasyonu olan 10 olgunun 9'unda künt göz travması hikayesi vardı, 1'inde oküler



**Resim 1**

B-Scan Ultrasonografide Vitreusta lens nükleusu

veya sistemik hastalık bulunmaksızın bir gözünde lens subluksasyonu, diğer gözünde vitreusa lens luksasyonu mevcuttu. Ameliyat öncesi dönemde göz içi basıncı yüksek olan 3 olguya antiglokomatöz medikal tedavi uygulandı.

**Cerrahi Yöntem:** Retrobulber lokal anestezi altında limbusa 3 mm uzakta pars planadan mikrovitreoretinal bıçak (MVR knife) ile standard triport yöntemle saat 8, 10 ve 2'ye 3 adet sklerostomi yapıldı. Saat 8'deki sklerostomiye infüzyon kanülü yerleştirildi. Diğer iki sklerostomi pnömatik vitrektom (1267 PD 30), göz içi aydınlatma ucu ve diğer göz içi aletler için kullanıldı. Pars plana vitrektomiyi takiben 9 olguda perfluorophenanthrene ile lens ön vitreusa veya ön kamaraya yüksürüldü. Lensi ön vitreusda ve kesif olan olguda vitreon kullanılmadan pars plana vitrektomiyi takiben lens ön kamaradan ans yardımıyla çıkarıldı. Perflorokarbon kullanılan 9 olgunun 6'sında şeffaf lensler pars plana vitrektomiyi takiben ön vitreusa yüksürülerek pnömatik vitrektom ile aspire edildi. Bu işlem sırasında lensi stabilize etmek için mikrovitreoretinal bıçak kullanıldı. Bu 6 olgunun 1 tanesinde retinanın nazalinde retinada yırtık gözlendi. Pars plana vitrektomi tamamlandıktan sonra yırtık etrafına laser endofotokoagülasyon yapılarak sıvı-hava, hava-gaz (C3F8) değişimi yapıldı. Perflorokarbon kullanılan diğer 3 olguda ise pars plana vitrektomi ve vitreonla lensin yüksürülmesini takiben lens kesif ve sert olduğu için korneakorneal insizyondan ans yardımıyla çıkarıldı. Bu 3 olgunun 2'sinde retinada yırtık olduğu gözlendi. Bu olgularda yırtıklara laser endofotokoagülasyon uygulandı, sıvı-hava, hava-gaz (C3F8) değişimi yapıldı.

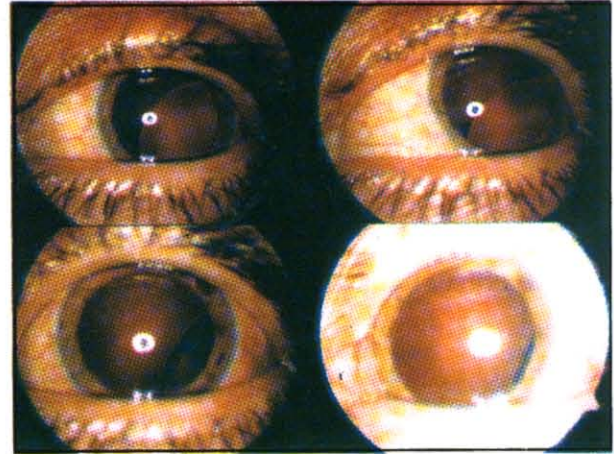
Tüm olgular 6-12 ay (ortalama 10 ay) izlendi. Operasyon sırasında ve postoperatif dö-

nemde karşılaşılan komplikasyonlar ve hastaların görme keskinlikleri değerlendirildi.

## SONUÇLAR

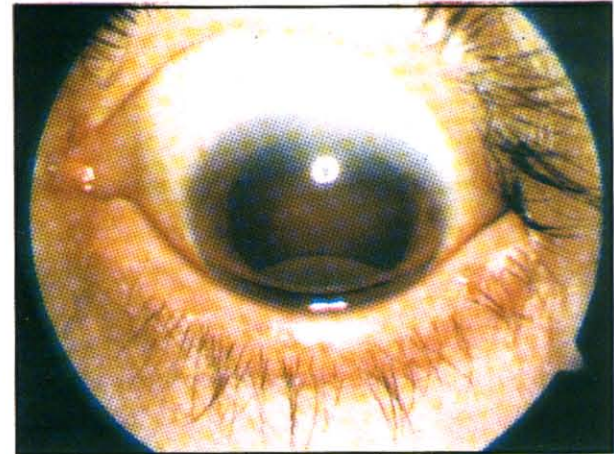
Vitreus içine lens dislokasyonu olan 10 hastanın 3'ü kadın, 7'si erkekti. Hastaların yaşları 35-69 arasında değişiyordu (ortalama 55.1).

Ameliyat öncesi biomikroskopik muayenede tüm olgularda pupil alanından ön kamaraya uzanan vitreus mevcuttu, 1 olgu dışında diğer olgularda lens pupil alanında izlenmiyordu. Bu olguda lens ön vitreusda hareketli idi, diğer olgularda lens altta retina üzerinde idi (Resim 2,3). 3 olguda göz içi ba-



**Resim 2**

Ön vitreusta hareketli lens nükleusu



**Resim 3**

Aşağı bakış pozisyonunda altta disloke lens.

sıncı 23-28 mmHg arasındaydı. Bu olgularda göz içi basıncı ameliyat öncesi dönemde antiglokomatöz medikal tedavi ile 20 mmHg'nın altına düşürüldü. Olguların ameliyat öncesi düzeltilmiş görme keskinlikleri 2 metreden parmak sayma (mps) ile Snellen eşeline göre 8/10 arasındaydı. 1 olguda ameliyat öncesi ön kamarada (+++) reaksiyon mevcuttu, olgu topikal steroid tedavisi ile reaksiyonu kaybolunca ameliyata alındı.

Operasyon sırasında retinal yırtık gözlenen ve yırtık çevresine laser endofotokoagülasyon uygulanan tüm olgularda 9-12 aylık takip süreleri sonunda retina dekolmanı gözlenmedi.

Postoperatif dönemde göz içi basınçları 9 olguda herhangi bir antiglokomatöz tedavi almaksızın 20 mmHg'nın altında idi. Glokomatöz optik atrofi mevcut olan hastada ise göz içi basınç antiglokomatöz tedavi ile kontrol altında tutuldu.

Ameliyat sonrası ilk 3 aylık dönemde olguların düzeltilmiş görme keskinliği 2 mps ile Snellen eşeline göre 9/10 arasında değişiyordu. 1 olguda önceden gelişmiş glokomatöz optik atrofi nedeniyle düzeltilmiş görme keskinliği 2 mps derecesinde kaldı. 2 olguda ameliyat sonrası 1. ay takipte kistoid maküla ödemi gelişti, bu olgularda düzeltilmiş görme keskinliği 4 mps ile 2/10 arasındaydı. Diğer 3 olguda düzeltilmiş görme keskinliği 5/10-9/10 arasındaydı.

Ameliyat sonrası 4-6. aylarda hastalara monoküler afaki probleminin önüne geçmek için, glokomatöz optik atrofisi ve kistoid maküla ödemi olan hastalar hariç, skleral fiksasyonlu göz içi lensleri uygulandı. Bu 7 hastada görme keskinlikleri 5/10-9/10 arasındaydı. Göz içi lensi uygulanamayan hastalarda kontakt lenslerle afaki probleminin önüne geçildi.

## TARTIŞMA

Lens dislokasyonu lensin zonüllerden tamamen ayrılarak vitreus içine veya ön kamaraya yer değiştirmesidir. Konjenital veya herediter olarak Weil-Marchesani Sendromu, Marfan Sendromu, homosistinüri, sulfat oksidaz eksikliği, sfiliz, hiperlisinemi, Ehler-Danlos Sendromu, Rieger's Sendromu, mandibulofasial disoztosiz, dwarfizm, skleroderma, ektopia lentis et pupillae, porfiri gibi nedenlere bağlıdır<sup>6,7</sup>. Sekonder lens dislokasyonu nedenleri ise künt veya penetran göz travmaları ve katarakt cerrahisi gibi iatrojenik nedenlerdir<sup>3,6,8,9,10,11,12</sup>. Künt göz travmalarında lens dislokasyonu coup-contre-coup mekanizmasıyla zonüllerin yırtılmasıyla ortaya çıkmaktadır. Genellikle kapsül bütünlüğü bozulmadan vitreus içine disloke olur<sup>13</sup>. Bizim 10 olgumuzun 9'unda lens dislokasyonu nedeni künt göz travmasıydı. 1 olgumuzda ise lens subluksasyonuna veya dislokasyonuna yol açabilecek hiçbir oküler veya sistemik neden bulunamadan bir gözde lens subluksasyonu, diğer gözde lensin vitreus içine dislokasyonu tespit edildi.

Lens dislokasyonlarında cerrahi ve konservatif tedaviler söz konusu olmaktadır. Cerrahi endikasyonlar intraoküler inflamasyon, fakointijenik üveit, fakolitik glokom, pupiller blok glokomu, kornea ödemi, vitreus kondansasyonu, retina dekolmanı ve görme keskinliğinde azalmadır. Çözünebilir lens proteinlerinin salınımı ile fagositik cevap oluşmakta, bu serbest proteinler ve makrofajlar trabeküler ağı tıkayarak fakoanflaktik glokoma sebep olmaktadır. Eğer tedavi edilmezse periferik anterior sineşi ile kronik glokom, yoğun pupiller membran, vitreus opa-

siteleri, kistoid maküler ödem ve retina dekolmanına yol açmaktadır. Lensin vitreusa disloke olduğu olgularda aköz akımı, vitreus bloğu veya ön hyaloide posterior sineşilerle tıkanabilir. Travmatik lens luksasyonlarında geç dönemde açı deformiteleri, açı resesyonu oluşabilmektedir. Disloke lens ve glokomun birlikte olduğu birçok olguda primer açık açılı glokom daha erken ortaya çıkıyor gibi görünmektedir<sup>2,5,14</sup>. Bizim lens dislokasyonlu olgularımızda cerrahi endikasyonlarımız göz içi basıncında yükselme, intraoküler inflamasyon veya lens dislokasyonu-na bağlı görme keskinliğinde azalmaydı.

Disloke lenslerin cerrahi tedavisinde ilk zamanlarda kullanılan lens aspirasyonu ve intrakapsüler veya ekstrakapsüler lens ekstraksiyonu gibi konvansiyonel yöntemler genellikle görme keskinliğinde azalma ile sonuçlanmakta; vitreus kaybı, retina dekolmanı gibi komplikasyonlara neden olmaktadır<sup>5,7,8,14,15</sup>. Son zamanlarda vitreoretinal mikrocerrahi tekniklerin gelişmesi ve sıvı perfluorokarbonların kullanılmasıyla bu komplikasyonlar azalmış, intraoperatif kontrol sağlanmış, cerrahi risk azalarak iyi görme keskinliği sonuçları elde edilmeye başlanmıştır<sup>5,14,15,16,17</sup>.

1967'de Jarret Marfan Sendromlu 26 hastanın cerrahi sonrası %25'inde vitreus kaybı, %20'sinde postoperatif retina dekolmanı ve sadece %58'inde görme keskinliğinde artma bildirmiştir, bu çalışmada spesifik bir cerrahi yöntem tanımlanmamıştır<sup>18</sup>. 1972'de Cross ve Jensen 84 Marfan Sendromlu veya homosistinurili hastasında primer olarak intrakapsüler lens ekstraksiyonu sonrası %30'unda vitreus kaybı, %15'inde postoperatif retina de-

kolmanı ve %50'sinde görme keskinliğinde artma bildirmiştir<sup>19</sup>. 1979'da Peyman ve ark. pars plana yoluyla vitreofajla lensektomi tanımladılar, serilerinde major postoperatif komplikasyon olmadığını bildirdiler<sup>20</sup>. Daha sonraki cerrahi gelişmelerle en sık kullanılan cerrahi teknik pars plana vitrektomi ile lensin çıkarılması idi<sup>21,22</sup>. Vitreus alındıktan sonra ultrasonik fragmentasyon probu ve endoilluminatörle lens retinadan aspirasyonla kaldırılıp orta vitreusda fragmente ediliyordu. Eğer lens yumuşak değilse ultrasonik fragmentasyon probu ile endoilluminatör arasında ezilip küçük fragmanlar halinde aspire ediliyordu. Bu işlem disloke olmuş lensi çıkarmak için etkili ise de ultrasonik fragmentasyon probunun yüksek enerjisinden veya lens fragmanlarının düşmesinden dolayı retinal hasara yol açabiliyordu<sup>5,6,17</sup>. Bu nedenle disloke olmuş lensi yukarı kaldırmada sodyum hyalürinattan yararlanıldı<sup>23</sup>. Sodyum hyalürinat spesifik gravitesinden çok vizkozitesi nedeniyle lensi yukarı kaldırıyor. Daha sonra lensi yüzdürmek için sıvı perfluorokarbonlar kullanılmaya başlandı<sup>6,24</sup>. Sıvı perfluorokarbonlar yüksek spesifik graviteleri nedeniyle disloke olmuş lensi ön vitreusa doğru kaldırırken retinayı yatıştırıcı etkiye de sahiptirler<sup>6,25,26</sup>. Sıvı perfluorokarbonların kullanıma girmesiyle intravitreal lens fragmentasyonu sırasında potansiyel retina hasarı riski azaldı<sup>6,17</sup>. Yine de sıvı perfluorokarbon kullanımıyla retina hasarı ve retina dekolmanı meydana gelebilmektedir. Sıvı perfluorokarbon olarak perfluorophenanthrene (vitreon), perfluoro-n-octane, perfluoro-1,3-dimethylcyclohexane, 300 cs fluorosilicone oil kullanımı denenmiştir<sup>6,23,27,28</sup>. Vitreonun avantajları

filtrasyonla kolayca sterilize edilebilmesi, daha az vizkoz olması, cerrahi sonunda kolayca alınabilmesi, pars plana lensektomi veya fragmentasyonun daha kolay gerçekleşebilmesi, düşük vizkozitesinden dolayı lens fragmentorunun portunda tıkanıklık yapmamasıdır<sup>24</sup>. Biz 10 olgunun 9'unda lensi ön vitreusa yığdirmek için perfluorophenan-threne (vitreon) kullandık. Bu olguların 3'ünde retinada yırtık gözlendiği için sıvı-hava, hava-gaz (C3F8) deęişimi uygulandı. Bu olgularda postoperatif dönemde retina dekolmanı gözlenmedi.

Lens dislokasyonlarında, kapsül bütünlüğü olan olgularda kapsül içi veya ön kapsül üzerine göz içi lens yerleştirilirken, kapsül desteęi olmayan olgularda ön kamara veya skleral fiksasyonlu lens yerleştirilebilmektedir<sup>29</sup>. Bu işlemler gerek aynı seansta, gerekse daha sonraki bir dönemde yapılabilmektedir. Bizim olgularımızın büyük çoğunluğu travmatik kökenli olduğu için açığı resesyonu ve periferik anterior sineşi gibi komplikasyonlar açısından ön kamara göz içi lensi yerleştirmeyi uygun görmedik. 7 olgumuza daha sonraki dönemde skleral fiksasyonlu lens yerleştirildi.

Ameliyat sonrası olgularımızda görme keskinliği 2 mps ile Snellen eşeline göre 9/10 arasında deęişiyordu. 1 olguda daha önceden gelişmiş glokomatöz optik atrofi nedeniyle ameliyat sonrası görme keskinliği 2 mps düzeyinde kaldı. 2 olguda ameliyat sonrası 1. ay takipte kistoid maküla ödemi nedeniyle görme keskinliği 4 mps-2/10 seviyesinde kaldı. Diğer 7 olguda skleral fiksasyonlu göz içi lens uygulanmasını takiben görme keskinliği 5/10-9/10 arasındaydı.

Sonuç olarak literatürdeki diğer ça-

lışmalarıda olduğu gibi vitreus içine lens dislokasyonu olan olgularımızda pars plana yoluyla vitrektomi-lensektomiyle birlikte sıvı perfluorokarbon kullanımı major komplikasyona yol açmadan başarılı bir şekilde uygulanabilmektedir.

#### KAYNAKLAR:

1. Wood WJ: Management of dislocated crystalline lenses, lens fragments, and intraocular lenses. Ophthalmology Clinics of North America. Retinal Surgery March 1994; 7(1): 77-87
2. Stenkula S, Byhr E, et al: Tackling the 'dropped nucleus'. Acta Ophthalmol 1998; 76: 220-223
3. Fuchs J, Rosenberg T: Congenital Ectopia Lentis. Acta Ophthalmol 1998; 76:20-26
4. Emery JM, McIntyre DJ: Extracapsular cataract surgery. St. Louis, CV Mosby, 1982; 340-358
5. Michels RG, Shacklett DE: Vitrectomy technique for removal of retained lens material. Arch Ophthalmol 1977; 95: 1767-1773
6. Lewis H, Blumenkranz MS, Chang S: Treatment of dislocated crystalline lens and retinal detachment with perfluorocarbon liquids. Retina 1992; 12(4): 299-304
7. Jensen AD, Cross HE: Surgical treatment of dislocated lenses in the Marfan Syndrome and homocystinuria. Trans Am Acad Ophthalmol Otolaryngol 1972; 76: 1491-1499
8. Zagelbaum BM, Tostanoski JR, et al: Urban eye trauma. Ophthalmology 1993; 100(6): 851-856
9. Maltzman BA, Pruzon H, et al: A survey of ocular trauma. Surv Ophthalmol 1976; 21(3): 285-290
10. Alfaro DV, Chaudry NA, et al: Penetrating eye injuries in young children. Retina 1994; 14(3): 201-205
11. Zaidman GW: The surgical management of dislocated traumatic cataracts. Am J Ophthalmol 1985; 99: 583-585
12. Önel M. Lens dislokasyonlarında pars plana vitrektomi. XVIII. U.Oft.Kursu. Güncel vitreo-retinal cerrahi. S:79-84 Ed.S Duman. Şahin matbaası-Ankara.1998
13. Wolter JR: Coup-contrecoup mechanism of ocular

injuries. Am J Ophthalmol 1963; 56: 785-796

14. Barraquer J: Surgery of the dislocated lens. Trans Am Acad Ophthalmol Otolaryngol 1972; 76: 44-59

15. Hakin KN, Jacobs M, et al: Management of subluxated crystalline lens. Ophthalmology 1992; 99(4): 542-545

16. Blodi BA, Flynn HW, et al: Retained nuclei after cataract surgery. Ophthalmology 1992; 99(1): 41-44

17. Shapiro MJ, Resnick KI, et al: Management of the dislocated crystalline lens with a perfluorocarbon liquid. Am J Ophthalmol 1991; 112: 401-405

18. Jarret WH: Dislocation of the lens. Arch Ophthalmol 1967; 78: 289-296

19. Cross HE, Jensen AD: Ocular manifestations in the Marfan Syndrome and homocystinuria. Am J Ophthalmol 1973; 75: 405-420

20. Peyman GA, Raichand M, et al: Management of subluxated and dislocated lenses with the vitreophage. Br J Ophthalmol 1979; 63: 771-778

21. Machemer R: A new concept for vitreous surgery. Am J Ophthalmol 1972; 74(6): 1022-1033

22. Özmert E, Atmaca L: Pars plana yoluyla ultrasonik

fakofragmantasyon ve vitrektomi. Türk Oftalmoloji Gazetesi 1988; 18: 295-301.

23. Haymet BT: Removal of a dislocated hypermature lens from the posterior vitreous. Aust N.Z. J Ophthalmol 1990; 18: 103

24. Liu KR, Peyman GA, et al: Use of high-density vitreous substitutes in the removal of posteriorly dislocated lenses or intraocular lenses. Ophthalmic Surg 1991; 22(9): 503-507

25. Movshovich A, Berrocal M, et al: The protective properties of liquid perfluorocarbons in phacofragmentation. Invest Ophthalmol 1992; 33(supl): 1313

26. Berrocal MH, Chang S: Perfluorocarbon liquids in vitreous surgery. Ophthalmology Clinics of North America Retinal Surgery March 1994; 7(1): 67-76

27. Rowson NJ, Bacon AS, et al: Perfluorocarbon heavy liquids in the management of posterior dislocation of the lens nucleus during phacoemulsification. Br J Ophthalmol 1992; 76: 169-170

28. Kaynak S, Durak İ, Eryıldırım S, Bozkurt F. Lens luksasyonlarında pars plana vitrektomi. T.Klin.Oftalmoloji. 1994; 3(2): 85-89