

Bir Olgu Nedeniyle Leber'in İdiyopatik Stellat Nöroretiniti

Yüksel TOTAN*, Seyhan Soner ÖZKAN**, Osman ÇEKİÇ*, Coşar BATMAN*

ÖZET

Leber'in idiyopatik stellat nöroretiniti başka bir sistemik veya oküler patolojiye bağlı olmadan oluşan, papilödem, peripapiller seröz retina dekolmanı ve makulada star oluşumu için kullanılan bir tanımdır. Hastalık genellikle erişkinlerde, akut başlangıçlı ve ilerleyici, tek taraflı görme kaybı şeklinde görülür. Zamanla bilateral tutulum söz konusu olabilir. Cinsiyet ayrımı yoktur. Görsel prognozu çok iyi olup, ilk altı aylık takip döneminde papilödem ve makulada star oluşumunun geçmesiyle görme çoğunlukla normale döner. Kendini sınırlayıcı özelliği ve patofizyolojisi nedeniyle tıbbi tedaviye ihtiyaç göstermez. Bu yazıda Leber'in idiyopatik stellat nöroretiniti tanısı alan bir olgunun klinik özellikleri ve takibi sunularak, önemli noktalara dikkat çekilmiştir.

Anahtar Kelimeler: Leber'in idiyopatik stellat nöroretiniti

SUMMARY

LEBER'S IDIOPATHIC STELLATE NEURORETINITIS ; A CASE REPORT

Leber's idiopathic stellate neuroretinitis is described for the a patient with papilledema, peripapillary serous retinal detachment and macular star formation associated with no systemic or primary ocular disease. The disease, commonly seen in adults, presents itself as acute unilateral visual loss with progressive course. With the time elapses, the fellow eye may also be involved. There is no sexual preponderance. Because of good visual prognosis, generally full visual recovery is achieved after resolving of papilledema and macular star formation during the follow-up period of first six months. No medical treatment is necessary as it is self limited. We present clinical characteristics of a case diagnosed as Leber's idiopathic stellate neuroretinitis and course of disease emphasising some important points.

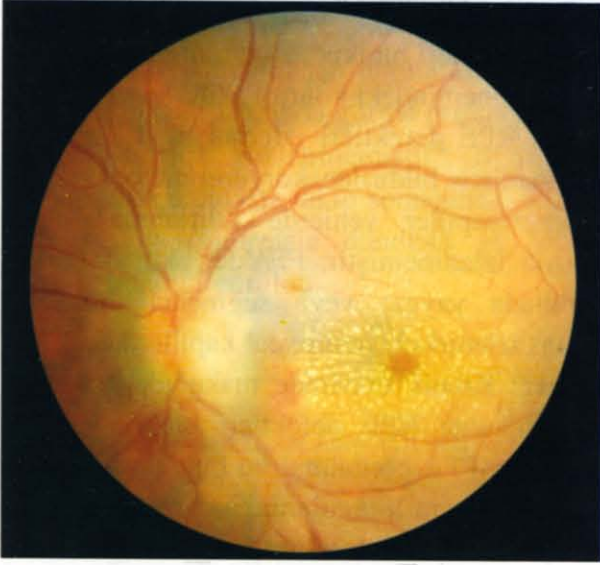Key Words: Leber's idiopathic stellate neuroretinitis.

İdiyopatik stellat nöroretinit terimi, tek taraflı papilödem ve makulada star oluşumu olan bir olgu nedeniyle, ilk kez 1916 yılında Leber tarafından kullanılmıştır. Bunu takiben değişik araştırmacılar tarafından da benzer

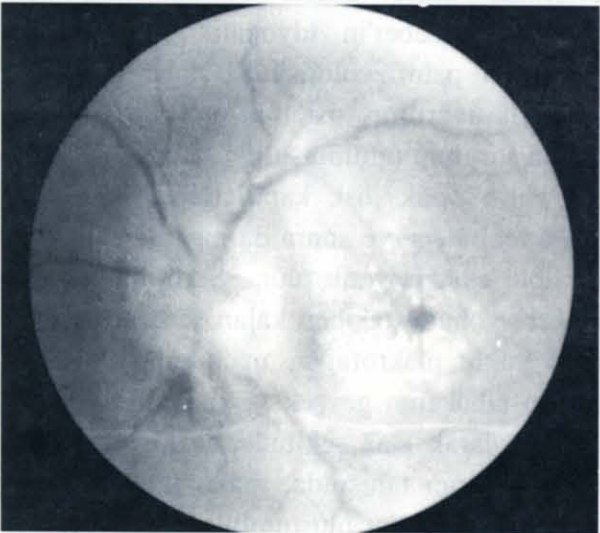
olgular bildirilmiştir¹⁻³. Daha büyük bir olgu serisi Dryer tarafından bildirilmiş olup, bunun bir makulopatiden ziyade optik disk kapillerlerinden kaçakla karakterize primer bir optik sinir patolojisi olduğu vurgulanmıştır^{4,5}. Bazı araştırmacılar da bu patolojinin iyi prognozlu ve sınırlı bir sistemik enflamatuvar bozukluk olduğunu ileri sürmüşlerdir⁶.

(*) Uzm.Dr.S.S.K. Ankara Hastanesi 2. Göz Kliniği.

(**) Doç.Dr.S.S.K. Ankara Hastanesi 2. Göz Kliniği.



Resim 1. Hastanın sol fundus fotoğrafı.



Resim 2. Hastanın sol fundus flöresein anjiyografisine ait görünüm.

OLGU

Otuz iki yaşında bir erkek hasta, 3 hafta önce geçirilen ağır bir viral üst solunum yolu enfeksiyonunu takiben oluşan, sol gözdeki ilerleyici görme kaybı şikayetiyle hastanemize sevk edilmişti. Hastalık hikayesinde yakın zamanda geçirdiği üst solunum yolu enfeksiyonu dışında dikkate değer bir etken saptanamadı. Özgeçmiş ve soygeçmişinde, ilerleyici görme kaybını açıklayabilecek herhangi bir oküler veya sistemik hastalık hikayesi yoktu. Of-

talmolojik muayenede, görme keskinliği Snellen eşelinde sağ gözde 10/10, sol gözde 5 metreden parmak sayma düzeyindeydi. Sol gözde relatif aferent pupiller defekt vardı. Biyomikroskopik incelemede tüm ön segment yapıları normaldi. Göz içi basıncı aplanasyon tonometresiyle normal sınırdan ölçüldü. İndirek oftalmoskopi ve Goldman'ın üç aynalı lensiyle yapılan fundus değerlendirmesinde; sol gözde optik disk ödemi, disk kenarında mikrohemoraji, peripapiller bölgede eksudatif retina dekolmanı ve makulada star görünümü mevcuttu (Resim 1). Fundus floresin anjiyografisinde (FFA) optik diskte yaygın hiperflöresans ve peripapiller venöz dolgunluk vardı. Perifoveal kapiller kaçak ve başka makula patolojisi saptanmadı (Resim 2). Bilgisayarlı perimetrik incelemede çekosantral skotom tespit edildi. Diğer gözün oftalmolojik muayenesinde herhangi bir patolojik bulgu yoktu. Hastanın kan sayımı, periferik kan yayması, kan biyokimyası ve viral serolojik testlerinden anlamlı bir sonuç elde edilemedi. Yapılan iç hastalıkları ve nöroloji konsültasyonları normal olarak rapor edildi. Sonuçta, patolojinin Leber'in idyopatik stellat nöroretiniti ile uyumlu olduğuna karar verilerek, hasta ilaçsız izleme alındı. İlk yıl 1, 2, 3 ve 6 aylık, daha sonra yıllık kontroller şeklinde takip edildi. İlk 2 ay sonunda optik disk ödeminde belirgin azalma ve makuladaki star oluşumunda gerilemenin olduğu görüldü. Görme keskinliği aynı dönemde artış göstererek 4/10 seviyesine çıktı. Altıncı aydaki kontrolünde optik disk ödeminin kayboldu ve makulada minimal bir star oluşumu kaldı. FFA bulguları da bu görünümle uyumlu olup, makulada sınırlı bir retina pigment epiteli (RPE) defekti izleniyordu. Bu dönemdeki görme keskinliği 8/10 olarak saptandı. Görme alanı incelemesinde başlangıçtaki çekosantral skotomun kaybolduğu ve santral retinal duyarlılıkta hafif dereceli bir azalma olduğu görüldü. Birinci yı-

lin sonunda fundus görünümünün normale dönmesi yanında, görme keskinliğinin 10/10 seviyesine çıktığı, görme alanında patolojik bir bulgu olmadığı tespit edildi. Sonraki kontrollerde klinik tabloda herhangi bir değişikliğe rastlanmadı.

TARTIŞMA

Leber'in idiyopatik stellat nöroretinitini genellikle 8 ile 55 yaş arasında (Ortalama 22 yaş), erkek ve kadınlarda eşit sıklıkta görülür. Yüzde 7-33 arasında bilateralite gösterir. Olguların yarısında viral hastalık öyküsü olmasına rağmen, multiple skleroz ile birliktelik göstermez^{4,6}. Bizim olgumuzda da 3 hafta önce geçirilmiş viral üst solunum yolu hikayesi mevcuttu. Hastalar çoğunlukla bulanık görme veya görme keskinliğindeki azalmayla başvururlar. Nadiren göz hareketlerinde ağrı olabilir⁴. Olgumuzun, görme keskinliğinde azalma dışında şikayeti yoktu. Başlangıçtaki görme keskinliği ışık hissine düşebilirse de, genellikle 1/10-4/10 arasında değişir⁷. Çoğunlukla aferent pupiller defekt vardır. Santral ve çekosantral skotom en sık görme alanı defektleri olduğu halde, arkuat defektlere de rastlanabilir^{4,6}. Olgumuzda tek taraflı aferent pupiller defekt ve çekosantral skotom izlenmiştir. Hastaların çoğunluğunda arka vitreusta hücre olabilirken⁴, olgumuzda vitreusta inflamasyon belirtisi yoktu. Optik disk ödemi hastalığın en erken bulgusu olup, genellikle yaygın ve peripapiller ödemle beraberdir. İkinci haftadan itibaren gerilemeye başlar ve yaklaşık 3-4 ayda tümüyle kaybolur. Ağır seyreden olgularda optik atrofiyle sonuçlanabilir^{4,6}. Olgumuzun 6. aydaki kontrolünde optik disk ödemi ve optik atrofi izlenmiyordu. Makulada star oluşumu, optik disk ödemi takiben 1 hafta sonra gelişip, 1 ay sonra gerilemeye başlar ve 6-12 ayda or-

tadan kalkar. FFA' de nadiren, makulada küçük RPE defektleri bırakır⁴. Bizim olgumuzda, iyileşme dönemindeki kontrol FFA' de makulada, sınırlı RPE defektleri izlenmiştir. Literatürde çok nadiren bildirilen koryoretinit odakları^{4,6} ve peripapiller venlerde kılıflanma⁴ olgumuzda izlenmemiştir. FFA'de, akut dönemde papillada yaygın veya segmental hiperfloresans izlenirken, perifoveal kapiller kaçak görülmez. Kronik dönemde makuladaki stardan geriye kalan RPE defektleri olabilir^{4,6}. Olgumuzun FFA görünümü bu bulgularla uyumluydu. Tek taraflı olgularda, nadiren diğer gözde yıllar sonra tutulum olabileceği bildirilmişse de⁷, hastamızın kontrol muayenelerinde diğer gözün etkilenmediği görülmüştür. Leber'in idiyopatik stellat nöroretinitinin patofizyolojisinde, daha çok viral ajanlarla uyarılmış sistemik otoimmün mekanizma sorumlu tutulmuştur^{6,8}. Buna bağlı olarak derin optik disk kapillerlerinden komşu subretinal alana ve sonra da makulaya protein ve lipid eksudasyonu olur. Seröz materyalin absorpsiyonunu takiben kalan serbest lipid ve lipid yüklü makrofajlar, makulada dış pleksiform tabakanın gevşek ve radyal dizilimine uygun olarak star şeklinde birikir^{4,5,9}. Hastalığın ayırıcı tanısında, makulada star veya nöroretinit tablosu oluşturabilecek etiyolojiler vardır. Bunlar arasında anterior iskemik optik nöropati, retinal ven dal tıkanıklığı, hipertansif ve diabetik retinopati, nörosifilis ve idiyopatik üveitler sayılabilir. Bütün bu sekonder nedenler hikaye ve özgeçmiş, hasta yaşındaki farklılıklar, sistemik ve oküler bulgulardaki ayırıcı noktalar, hastalığın seyir ve prognozundaki belirgin farklılıklar ve laboratuvar testleriyle kolaylıkla ayrılır^{4,6,7}. Asemptomatik nörosifilisin erken tanısında gerekli serolojik testlerin zamanında yapılması ve atipik olgularda rutin kan tetkikleri yanısıra beyin-omurilik sıvısı incelemesi de gereklidir⁶. Literatürde yeterli sayıda hasta içeren ça-

lıřmalara rastlanmasa da, oral veya perioküler steroid tedavisi uygulanan olgularla, tedavisiz izleme alınanlar arasında görme prognozu açısından bir fark gözlenmemiřtir⁴. Bizim olgumuzda da tedavisiz takip sonucunda, görme fonksiyonunun normale döndüğü ve hiçbir sekel kalmadıđı görüldü.

KAYNAKLAR

1. Francois J, Verriest G, De Laey JJ; Leber's idiopathic stellate retinopathy. *Am J Ophthalmol* 1969; 68:340-345
2. Papastratigakis B, Stavrakas E, Phanouriakis C, et al; Leber's idiopathic stellate maculopathy. *Ophthalmologica* 1981;183:68-71
3. Carroll DM, Franklin RM; Leber's idiopathic stellate retinopathy. *Am J Ophthalmol* 1982;93:96-101
4. Dreyer RF, Hopen G, Gass JDM, Smith JL; Leber's idiopathic stellate neuroretinitis. *Arch Ophthalmol* 1984;102:1140-1145
5. Gass JDM; Diseases of the optic nerve that may simulate macular disease. *Trans Am Acad Ophthalmol Otolaryngol* 1977;83:766-769
6. Maitland CG, Miller NR; Neuroretinitis. *Arch Ophthalmol* 1984;102;1146-1150
7. Gass JDM; Stereoscopic Atlas of Macular Diseases. CV Mosby Co, St Louis, 3rd ed, 1987, P; 746-51
8. Selbst RG, Selhorst JB, Harbison JW, et al; Parainfectious optic neuritis. Report and review following varicella. *Arch Neurol* 1983;40;347-350
9. Wolter JR, Philips RL, Butler GR; The star-figure of the macular area. *Arch Ophthalmol* 1958,60;49-59