

# Silikona Bağlı Kornea Endotel Değişiklikleri

Gökhan GÜRELİK<sup>1</sup>, Fikret AKATA<sup>2</sup>, Kamil BİLGİHAN<sup>2</sup>, Berati HASANREİSOĞLU<sup>3</sup>

## ÖZET

Kornea endotelinin (KE) en önemli görevi korneanın hidrasyonunu sabit tutarak saydamlığını devam ettirmektir. Bu fonksiyonun korunması için en az kritik sayıda fonksiyon görebilen endotel hücresi gerekmektedir. Yaşlanma, hastalıklar, cerrahi travmalar endotel tabakasında hasara yolaçan en sık nedenlerdir.

Bu çalışmada pars plan vitrektomi (PPV) ile birlikte internal tampon maddesi olarak silikon yağ uygulanan 12 olguda ve sadece PPV yapılan 7 olguda KE morfolojisindeki değişiklikler speküler mikroskopi (SM) ile değerlendirilmiştir. Silikon yağının KE ile teması neticesinde KE morfolojisinin bozulduğu gösterilmiştir. Afaki gibi silikonun ön kamaraya geçişinin kolaylaştığı olgularda silikonun temas yüzeyi ve temas süresinin artmasıyla KE hasarı da artmaktadır. Sadece PPV yapılan olgularda ise KE morfolojinde anlamlı değişiklik saptanmamıştır.

**Anahtar kelimeler:** Kornea endoteli, pars plana vitrektomi, silikon yağı, speküler mikroskopi, keratopati

## SUMMARY

### SILICONE-INDUCED CORNEAL ENDOTHELIAL CHANGES

The primary function of the corneal endothelium is to maintain corneal hydration at a constant level. In order to perform this, at least critical number of corneal endothelial cells are required. Aging corneal diseases and surgical traumas are frequent causes of corneal endothelial cell loss. In the present study, corneal endothelial morphologic changes of totally 19 cases (12 with intraocular silicone oil and 7 vitrectomised only), are evaluated by specular microscopy. Silicone oil in the anterior chamber causes corneal endothelial damage. The duration and the extension of the silicone oil directly increase the corneal endothelial damage as well. *Ret-vit 1998;6:50-55*

**Key Words:** corneal endothelium, pars plana vitrectomy, silicone oil, specular microscopy, keratopathy

## GİRİŞ

KE'nin primer fonksiyonu, korneanın hidrasyonunu sabit tutarak saydamlığını devam ettirmektir. Bu fonksiyonun korunması için en az kritik sayıda fonksiyon görebilen endotel hücresi gerekmektedir. Yaşlanma, hastalıkla ve cerrahi travmalar içinde özellikle katarakt ekstraksiyonu, lens implantasyonu, penetran keratoplasti ve diğer göz içi cerrahilerin yarattığı travmalar endotel tabakasında hasara yo-


laçan en sık nedenlerdir. Bu durum insan gözü için ciddi bir sorun yaratmaktadır çünkü insan KE hücreleri hücre ölümü ve kaybını kompanse etmek için in vivo nadiren mitoz yapmaktadır ve endoteldeki kayıplar komşu hücrelerin ilerleyerek bu alanları doldurması ve birbirleriyle birleşmesiyle kapatılmaktadır<sup>1,2</sup>.

Doğumda yaklaşık olarak toplam 350 000 KE hücresi bulunmaktadır. Bu da ortalama 3000 hücre/mm<sup>2</sup>'ye karşılık gelmektedir ancak 7500 hücre/mm<sup>2</sup> gibi yüksek dansiteler de saptanmaktadır. Hayatın ilk yılında korneanın genişlemesiyle birlikte dansitede de hızlı bir azalma göze çarpmaktadır<sup>1</sup>. Beş yaşında

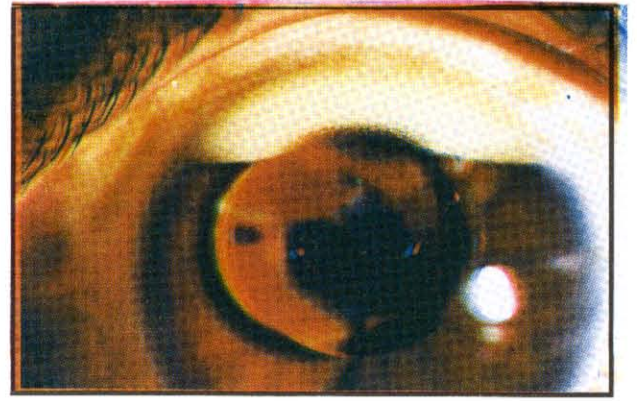
1. Öğr. Gör. Gazi Üni. Göz Hast. Ana BD.

2. Doç. Dr. Gazi Üni. Göz Hast. Ana BD.

3. Prof. Dr. Gazi Üni. Göz Hast. Ana BD.



Şekil 1. Silikona bağlı gelişen üvevitik reaksiyonda x 10000 SM ile izlenen değişiklikler



Şekil 2. Ön kamarada silikon, üstte emülsifikasyon izleniyor

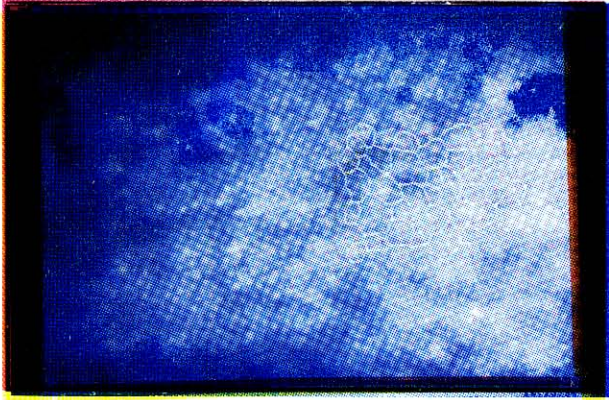
3591 ± 399 hücre/mm<sup>2</sup>'lik aralığına yakın dansiteler daha ileri yaşlarda 2697 ± 246 hücre/mm<sup>2</sup> aralığında bulunmaktadır<sup>3</sup>. Normalde stromal hidrasyon %78 su olacak şekilde tutulmaktadır. Kornea, 300-500 hücre/mm<sup>2</sup> gibi düşük kornea endotel dansitesi (KED)'ne kadar saydam kalmaktadır çünkü KE belirgin fonksiyonel rezerve sahiptir ve korneal hidrasyonu kontrol edebilmek için ek pompa yerleri geliştirebilmektedir<sup>2</sup>.

Yaşayan, in situ KE'nin görüntülenmesi sadece speküler mikroskopi (SM) ile mümkün olmaktadır. SM olguların cerrahiden önce değerlendirilmesinde, yeni cerrahi prosedürlerin ve materyallerin KE'ne etkilerinin sınanmasında kullanılan ana yöntemdir<sup>4,5,6,7</sup>. Canlı bir gözde endotel muayenesini ilk olarak Vogt 1919'da biyomikroskop kullanarak gerçekleştirmiştir. 1968'de Maurice enüklece tavşan gözünün endotel fotoğraflarını çekmeyi başarmış ve speküler yansıma kullanıldığından ona speküler mikroskop adını vermiştir. 1970'lerden sonra Brown ve ardından Laing'in katkısı ile klinik SM yaygınlaşmaya başlamış ve endotelin önemi daha iyi anlaşılmıştır. KE'nin morfolojik analizi daha fazla bilgi sağlayabilmektedir. Çeşitli çalışmalar KE morfolojisinin (polimegatizm derecesi ve pleomorfizm) KE'nin fonksiyonel rezerviyle KE dansitesine oranla daha yakın ilişkili olduğunu göstermiştir. Günümüzde kompüter destekli SM çalışmalarıyla KE'nin morfolojisi değerlendirilebilmektedir<sup>8,9</sup>. KE'nin kompüter-destekli geniş alan speküler fotomikrografileri endotel


hücre şekil, boyutlarını hassas bir şekilde ortaya koyabilmektedir ve bu bilgilerin endotelin fonksiyonel kapasitesiyle yakın korelasyonu vardır<sup>10</sup>.

Vitreoretinal cerrahide göz içinde kullanılan yeni bazı maddelerin KE'ne etkileri de SM ile araştırılabilmektedir. Silikon yağı (polidimetilsiloksan) ilk olarak 1962'de Cibis ve ark.nın çalışmalarıyla vitreoretinal cerrahiye girmiştir. 1972-1973 yıllarında ise Scott tarafından olumlu sonuçlar bildirilmeye başlanmıştır. Vitreoretinal cerrahide uzun süreli göz içi tamponad için medikal grade 1000-5000 cs viskozitede silikon yağı kullanılmaktadır. Viskozite arttıkça kullanımı zorlaşmakta fakat daha az doku reaksiyonu ve emülsifikasyon oluşmaktadır. Silikonun en önemli komplikasyonları katarakt gelişimi, glokom ve keratopati'dir. Keratopatinin potansiyel kaynakları aköz-silikon kabarcığı arasındaki yüzey gerilimi farklılıkları, göz içi basıncının artmasıyla ortaya çıkan KE stresi ve direk mekanik temasıdır<sup>11,12</sup>. Hem klinik hem de deneysel SM çalışmalarıyla silikon yağının KED'nde azalma, polimegatizm ve pleomorfizmde artışa neden olduğu gösterilmiştir. Uzun süre temasın devam ettiği olgularda da bunlara ek olarak posterior kollajen tabaka oluşumu gibi ciddi morfolojik değişiklikler ortaya çıkarılmıştır<sup>13</sup>.

İnsanlarda bu tampon maddelerinin ön segmentteki etkilerini yeterli değerlendirebilmek için öncelikle vitrektomi ve lensektominin etkilerinin izole edilmesi gerekmektedir. Böyle-



Şekil 3. Ön kamaradaki silikonun temasıyla SM'de hücre düzeyinde hasarı gösteren stoplazmik ışık yansıtıcı odaklar



Şekil 4. Silikon temasına bağlı KE'de polimegatizm ve pleomorfizimdeki artışın SM ile gösterilmesi

PPV	Ort.KED+SD354	Ort.OHB+SD(um2)	Ort.VK+SD
I-Pre op	2282+354	448+72	0.43+0.09
I-Post op 1. ay	2189+289	457+62	0.42+0.13
I-Post op 3. ay	2177+278	456+57	0.46+0.12
İstatistiksel anlamlık	IxII;p>0.05 IxIII;p>0.05	IxII;p>0.05 IxIII;p>0.05	IxII;p>0.05 IxIII;p>0.05

Tablo 1. Sadece PPV yapılan olgularda KE parametrelerindeki değişiklikler

ce cerrahi manüplasyonla tampon maddelerinin uygulanmasının akut etkileşimi değerlendirilmemiş olur. Bu amaçla araştırmamızda sadece PPV yapılan veya PPV ile birlikte tampon madde olarak silikon yağının verildiği ayrı gruplar oluşturularak SM ile KE'deki morfolojik değişimler ortaya konmaya çalışılmıştır. Bu araştırmamızda, Gazi Üniversitesi Tıp Fakültesi Göz Hastalıkları Anabilim Dalı'nda Haziran 1994 - Aralık 1996 tarihleri arasında PPV yapılmış olan 7 olgu ile PPV ile birlikte internal tamponat amacıyla silikon yağı (polidimetilsiloksan) uygulanan 12 olgunun KE'den bilgisayar-destekli SM ile elde edilen morfometrik bulgular sunulmakta ve bunlara etki eden faktörler tartışılmaktadır.

### GEREÇ VE YÖNTEM

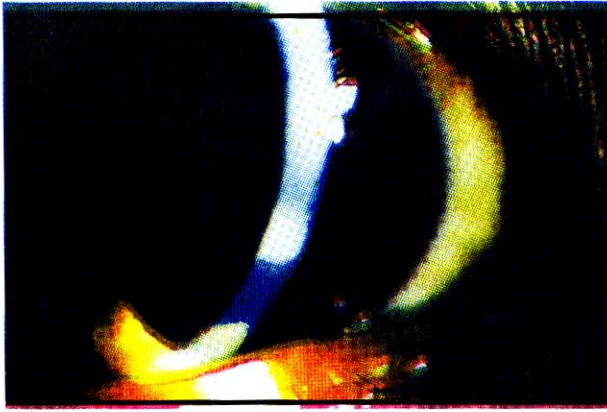Haziran 1994-Aralık 1996 döneminde Gazi Üniversitesi Tıp Fakültesi Göz Hastalıkları Anabilim Dalında komplike retina dekolmanı

ve PDR nedeniyle PPV operasyonu yapılmış olan 7 olgu; polidimetilsiloksan (SİLİKON 1000TM;1000 cs SILICONE OIL, RICHARD-JAMES INC. PEABODY, MASS. 01960, USA) gibi ameliyat sonrasında göz içinde kalan göziçi internal tampon maddeleri uygulanan 12 olgu olmak üzere toplam 19 olgunun 19 gözü en az 3 ay süreyle izlendi.

Bütün olgular lokal retrobulber anestezi (Lidokain) ile opere edildi. Operasyon sırasında olguların hepsinde infüzyon sıvısı olarak dengeli tuz solüsyonları (BSS-plus) kullanıldı. Olguların hiçbirisinde ön segmente yönelik bir cerrahi müdahale yapılmadı. Ameliyat sırasında ön segmenti içine alan herhangi bir komplikasyon gelişmedi. Operasyon sonrası tüm olgulara iki hafta süreyle aynı medikal tedavi (topikal x5 gtt gentamisin %0.3, x5gtt deksametazon %0.1, x2 gtt siklopentolat %1, x2 basitrasin ve neomisin içeren antibiyotikli pomad) uygulandı.

PPV	Ort.KED+SD354	Ort.OHB+SD(um2)	Ort.VK+SD
I-Pre op	2219+338	441+46	0.43+0.08
I-Post op 1. ay	2020+429	517+136	0.45+0.10
I-Post op 3. ay	1734+445	605+185	0.52+0.11
İstatistiksel anlamlık	IxII;p<0.05 IxIII;p<0.05	IxII;p<0.05 IxIII;p<0.05	IxII;p>0.05 IxIII;p<0.05

Tablo II: PPV ile birlikte intravitreal silikon verilen olgularda KE parametrelerindeki değişiklikler



Şekil 5. Ön kamarada silikon temasına bağlı keratopati

Operasyon öncesinde tüm olguların bilgisayar-destekli kontakt SM (TOMEY EM-1000 / EM 1010, GERMANY) ile %0.4'lük oksibuprokain hidroklorürle topikal anesteziyi takiben kornea santralinden multipl video görüntüleri alındı ve bilgisayara aktarıldı. On kez büyüten objektif lensle elde edilen KE görüntülerinin monitördeki magnifikasyonu x190 idi. Görüntülerden uygun örnekleme alanları seçilip standart büyüklükte bir analiz alanı (246µmX113µm) bilgisayarda işlemden geçirilerek kornea endotel dansitesi (KED), VK (polimegatizm), ortalama hücre büyüklüğü (OHB) bilgisayardaki otomatik analiz programıyla (V 0.93) hesaplandı. Tüm olguların postoperatif SM incelemeleri 1. ay ve 3. ayda kornea santralinden ve ayrıca tampon maddelerinin santral dışında KE'ne temas ettiği alanlardan tekrarlandı. Sadece PPV yapılan olgularla, PPV ile birlikte silikon tamponad verilen olguların preoperatif KE morfolojik paramet-

releriyle postoperatif parametreleri arasında fark olup olmadığı Wilcoxon iki eş arasındaki farkın anlamlılık testi ile istatistiksel olarak karşılaştırıldı.

### SONUÇLAR

Sadece PPV yapılan 7 olgunun 5'i afakik, 2'si psödoafakikdi (arka kamara lensi). Bu olguların 5'i kadın 2'si erkek olup yaş dağılımı 24-70 (ortalama 48<sup>±</sup>17) olarak saptandı. Preoperatif KED, OHB ve VK değerleriyle postoperatif 1. ve 3. ayda elde edilen KED, OHB ve VK değerleri arasında istatistiksel olarak anlamlı farklılık saptanmadı (P>0.05), (Tablo I).

PPV ile birlikte intravitreal silikon yağı verilen 12 olgunun 3'ü fakik, 2'si psödoafakik (arka kamara lensi) ve 7'si afakikdi. Olguların 2'si kadın 10'u erkek olup yaş dağılımı 22-64 (ortalama 41<sup>±</sup>14) arasındaydı. Bu grupta preoperatif KED'ne göre postoperatif 1. ve 3. aydaki KED'nde anlamlı derecede azalma olduğu görüldü (P<0.05). Postoperatif 1. ve 3. aylardaki OHB'nün de preoperatif OHB'ne göre anlamlı derecede arttığı tesbit edildi (p<0.05). Preoperatif ve postoperatif 1. aydaki VK değerleri arasında anlamlı farklılık yokken (P>0.05), preoperatif VK'sına göre 3. aydaki VK'nın anlamlı derecede arttığı saptandı (P<0.05), (Tablo 2).

Bir olguda postoperatif 1. haftada silikona bağlı üveitik reaksiyon ortaya çıktı. Bu olguda KE'ndeki üveite ait değişiklikler SM ile de gösterildi (Resim 1). Bunlar endoteldeki keratik presipitatlarla karşılık gelen noktasal siyah odaklar ve ödeme ait parlak görünimlerdi.

İki olguda ön kamaraya geçen silikonun sferik mercekle etkisi yapmasıyla görüntünün küçülmesi ve ışık yansımaları şeklinde optik ar-

tefaktlar ortaya çıktı (Resim 2). Üç olguda ise parlak ışık yansımaları izlendi. Bu tip optik artefaktlar SM ile KE'ne ait görüntülerin alınmasını ve bilgisayarda işlemlerin yapılmasını güçleştirdi. SM'de silikonlu olguların hepsinde postoperatif 1. ve 3. aydaki takiplerinde hücre sitoplazmalarında parlak, ışık yansıtıcı odaklar saptandı (Resim 3). Yine silikonlu olgularda SM'de endoteldeki polimegatizm, pleomorfizm gösterildi (Resim 4).

Olguların hiçbirisinde KE dekompanasyonu ve korneal opaklaşma saptanmazken 4 olguda değişik derecelerde keratopati izlendi (Resim 5).

### TARTIŞMA VE SONUÇ

İntraoküler cerrahilerde mekanik temas, KE hasarına neden olan diğer faktörlerin hepsinden daha önde gelmektedir. Endotel hasarı esas olarak temasın olduğu yerde meydana gelmektedir. Superior kornea endotelinde bir hasar olduğunda ancak bir ay sonra santral korneada değişiklikler gözlenmekte ve santral korneanın görünümü üçüncü ayda stabilleşmektedir. İntraoperatif kullanılan solüsyonlardan dengeli tuz solüsyonları normal serum fizyolojige göre endotelial bariyere daha az hasar vermektedir<sup>1</sup>. Tavşan gözlerinde yapılan çalışmalarda okside glutatyon (GSSG) ve redükte glutatyon eklenerek hazırlanan solüsyonlarla (BSS plus) karboksiflöresein geçirgenliğine bakarak korneanın bariyer fonksiyonu değerlendirilmiştir. Sonuç olarak GSSG eklenen solüsyonlarla bariyer fonksiyonunun daha iyi korunduğu saptanmıştır<sup>14</sup>. Miyotik ajanlar endotel hasarını artırmaktadır. Asetilkolin kullanımı ile KE boyutlarında %37.2 oranında artış olduğu, 1:1000'lik adrenalinin de kalıcı endotel hasarına ve kornea ödemeine yolaçtığı gösterilmiştir<sup>1</sup>. İnfüzyon sıvısından kaynaklanacak KE hasarını en aza indirmek için operasyonların hepsinde infüzyon sıvısı olarak BSS plus kullanılmıştır. Yine operasyon esnasında hiç bir olguda endotel toksisitesi bilinen ajanlar kullanılmamıştır. Aynı seansa ön segmente yönelik herhangi bir girişimin yapılmadığı olguların çalışmaya alınmasıyla KE'ne mekanik temasla hasar verebilecek etkenler izole edilmeye çalışılmıştır. Diğer taraftan çoğunlukla afak olguların tercih edilmesiyle

PPV'nin ve/veya intravitreal uygulanan silikonun KE'ne temasıyla direkt ve indirekt etkilerinin birlikte değerlendirilmesi mümkün olmuştur.

Silikon yağı KE ile temas olduğunda şiddetli hasar ve keratopatiye neden olmaktadır<sup>15</sup>. Korneal değişiklikler endotel harabiyeti ile KED'nde azalma, polimegatizm ve pleomorfizmde artış, uzun süre temasın devam ettiği olgularda da bunlara ek olarak posterior kollajen tabaka oluşumunu içermektedir. Bu bulgular klinik çalışmalarda histopatolojik metodlar ve SM ile tanımlanmıştır<sup>13</sup>. Sadece Beekhuis ve ark.nın bildirdiği ve sıklıkla korneanın kalınlığının azaldığına ait bir bulgu da vardır. Yazarlar bu fenomeni silikon damlasının endotelden pasif sızıntıyı engellemesi, bununla eş zamanlı olarak korneadan evaporasyonla su kaybı olmasıyla açıklamaktadırlar<sup>16</sup>. Deneysel çalışmalarla da hayvan gözlerinde ön kamaraya silikon yağı verildiğinde KE hasarı olduğu doğrulanmıştır. KED'nde azalma, belirgin morfolojik değişikliklerin yanında uzun bir süre geçtiğinde retrokorneal membran formasyonu izlenmiştir. Bu değişiklikler tavşan gözlerinde ön kamaraya hava ve sulfürhekzaflorür (SF6) verildiğinde ortaya çıkan değişikliklerle benzerlik taşımaktadır. Hava ve gaz endotelin anteriorunda bazal membran benzeri bir maddenin yapımını stimüle ederken silikon yağında endotelin her iki tarafında kollajen birikmektedir. Bu nedenle silikon yağına bağlı oluşan tabakaya posterior kollajen tabaka adı verilmiştir. Silikon, hava ve gazlarla benzer patolojik değişikliklerin oluşması silikon yağının spesifik bir toksisitesinin olmadığını düşündürmektedir<sup>17</sup>. Silikon keratopatisinin patogeneğinde silikon yağının KE'ne mekanik etkisi, oluşturduğu bariyerle hipoksiye neden olması ve beslenmesi için esansiyel maddelerin geçişinin engellenmesinin rol oynadığı düşünülmektedir. Ancak küçük bir silikon damlasının da benzer değişikliklere neden olabileceği gösterilmiştir<sup>18</sup>.

Olgularımızda KED'nde görülen azalma endotel hücrelerindeki hasarı yansıtmaktadır. Büyük hücrelerdeki genişleyen veya çift konturlu sınırlarıyla belirgin pleomorfizm ve anormal hücre içi detayları geride kalan KE hücrelerindeki ciddi hasarı göstermektedir

(Resim 4). Silikonla temas etmiş olan bölgelerdeki süngerimsi görünüm ve sitoplazmik parlak odaklar SM ile elde edilen bir dięer karakteristik bulgu idi . Bu tip görünüm korneanın posterior yüzeyinde ince filamantöz kollajen birikimine veya retrokorneal membran yapısına baęlı olabilir ve deneysel alıřmalar-daki bulgularla uyumludur<sup>17</sup>. Keratopati gelişen olgularımızda silikonun KE ile temas yüzeyinin keratopati gelişmeyenlerden daha geniş olması dikkatimizi çekmiştir. Bu durumda silikonun oluşturduęu bariyer daha geniş olmakta, KE'nin beslenmesini daha fazla engellenmekte ve mekanik bası da daha çok olmaktadır. Bu da silikonun KE ile temas yüzeyi ve temas süresinin keratopati gelişiminde en önemli faktörler olduęunu düşündürmektedir.

Sadece PPV yapılan olgularda incelenen KE parametrelerinde SM ile anlamlı deęişiklik saptanmazken silikonun KE morfolojisini bozması, PPV'nin tek başına KE'ne zarar verici etkisinin olmadığını düşündürmektedir.

#### KAYNAKLAR

- 1- Kerr NC, Schultz GS, Eiferman RA : Endothelium : Development, morphology, disease, and repair : Corneal Surgery. İkinci baskı. Brightbill FS (ed ) Mosby, St. Louis 1993, S: 52-62.
- 2- Laing RA, Neubauer L, Oak SS, Kayne HL, Leibowitz HM: Evidence for mitosis in the adult corneal endothelium. Ophthalmology 1984; 91: 1129-1134.
- 3- Nucci P, Brancato R, Mets MB, Shevell S: Normal endothelial cell density range in childhood. Arch Ophthalmol 1990;108: 247-248.
- 4- Laing RA, Sandstrom MM, Leibowitz HM: In vivo photomicrography of the corneal endothelium. Arch Ophthalmol 1975; 93:143.
- 5- Bourne WM, Kaufman HE: Specular microscopy of human corneal endothelium in vivo. Am J Ophthalmol 1976;81:319-319.
- 6- Koester CJ, Roberts CW, Donn A, Hoefle FB: Wide field specular microscopy: Clinical and research applications. Ophthalmology 1980;87:849.
- 7- Sturrock GD, Sherrard ES, Rice NSC: Specular microscopy of the corneal endothelium. Br J Ophthalmol 1978; 62:809.
- 8- Edelhauser HF, Geroski DH, Glasser DB, Matsuda M: Techniques for evaluating endothelial cell function : Corneal Surgery. İkinci baskı. Brightbill FS (ed) Mosby, St. Louis 1993, S: 63-73.
- 9- Matsuda M, Yee RW, Glasser DB, Geroski DH, Edelhauser HF: Specular microscopic evaluation of donor corneal endothelium. Arch Ophthalmol 1986;104: 259-262.
- 10- Geroski DH, Edelhauser HF: Morphometric analysis of the corneal endothelium. Invest Ophthalmol Vis Sci 1989; 30:254-259.
- 11- Capone A, Aaberg TM: Silicone oil in vitreoretinal surgery. Current Opinion in Ophthalmology 1995;6 (III):33-37.
- 12- Özmert E: Vitreus-retina cerrahisi sırasında ve sonrasında kullanılan tampon maddeler. Ret-Vit 1993;1:140-146.
- 13- Karel I, Filipec M, Obenberger J: Specular microscopy of the corneal endothelium after liquid silicone injection into the vitreous in complicated retinal detachments. Graefe's Arch Clin Exp Ophthalmol 1986;224:195-200.
- 14- Nakamura M, Nakano T, Hikida M: Effects of oxidized glutathione and reduced glutathione on the barrier function of the corneal endothelium. Cornea 1994;13(6):493-495.
- 15- Pang MP, Peyman GA, Kao GW: Early anterior segment complications after silicone oil injection. Can J Oph 1986;21(7):271-275.
- 16- Beekhuis WH, Rij G van, Zivojnovic R: Silicone oil keratopathy: indications for keratoplasty. Br J Ophthalmol 1985;69:247-253.
- 17- Sternberg PJ, Hatchell DL, Foulks GN, Landers Iİ MB : The effect of silicone oil on the cornea. Arch Ophthalmol 1985;103:90-94.
- 18- Filipec M, Karel I, Pedal W, Haninec P: Specular and scanning electron microscopy in diffuse silicone keratopathy. Graefe's Arch Clin Exp Ophthalmol 1989;227:417-420.