

# İris Neovaskularizasyonlarının Panretinal Fotokoagulasyona Cevabı\*

Nurten ÜNLÜ<sup>1</sup>, Hülya KOCAOĞLAN<sup>1</sup>, Mehmet A. ACAR<sup>1</sup>, Gürsel YILMAZ<sup>1</sup>,  
Müge SARGIN<sup>1</sup>, Bekir S. ASLAN<sup>2</sup>, S. DUMAN<sup>3</sup>

## ÖZET

Diabet ve santral retinal ven tıkanıklığı (SRVT) gibi değişik etiolojilere bağlı iris neovaskularizasyonlarının panretinal fotokoagulasyona cevabını incelemek amacıyla, SRVT nedeniyle takip edilen 86 olgunun 91 gözü, proliferatif diabetik retinopati (PDR) nedeniyle izlenen 265 olgunun 512 gözü incelendi. SRVT olan gözlerin 20'sinde (%21.9), PDR'li gözlerin 58'inde (%11.3) iris neovaskularizasyonu saptandı. Traksiyonel retina dekolmanı, katarakt veya vitreus hemorajisi olan olgular yeterli dozda panretinal fotokoagulasyon uygulanmadığı için çalışma kapsamına alınmadı. Panretinal fotokoagulasyon (PRP) yapılabilen SRVT'li 20 olgunun 12'sinde (%60) PRP ile iris neovaskularizasyonu gerilerken, PDR grubunda panretinal fotokoagulasyon yapılabilen 40 gözün 25'inde (%62.5) iris neovaskularizasyonu geriledi. İris neovaskularizasyonlarının erken teşhis ve tedavisi hastalığın etiolojisinden bağımsız olarak neovasküler glokomun önlenmesinde yardımcı olacaktır.

**Anahtar Kelimeler:** İris neovaskularizasyonu, Proliferatif diabetik retinopati, Santral retinal ven tıkanıklığı, Panretinal fotokoagulasyon.

## SUMMARY

### EFFECT OF PANRETINAL PHOTOCOAGULATION ON IRIS NEOVASCULARIZATION

To evaluate the efficacy of panretinal photocoagulation in eyes with iris neovascularization due to either central retinal vein occlusion (CRVO) or proliferative diabetic retinopathy (PDR) ninety one eyes of 86 patients with CRVO and 512 eyes of 265 patients with PDR were examined retrospectively. In 20 (21.9%) of 91 eyes in CRVO group and in 58 (11.3%) of 512 eyes in PDR group iris neovascularization developed. Panretinal photocoagulation was applied in 20 eyes of CRVO and 40 eyes of PDR. In 12 (20%) of 20 eyes with CRVO and 25(62.5%) of 40 eyes with PDR iris neovascularization was regressed with panretinal photocoagulation. The early diagnosis and treatment of iris neovascularization by panretinal photocoagulation will prevent the development of neovascular glaucoma. *Ret-vit 1997;5:185-188*

**Key Words:** Iris neovascularization, proliferative diabetic retinopathy, central ratinal vein occlusion, panretinal photocoagulation.

İriste yeni damarların oluşumu ve sonuçta ortaya çıkan glokom ciddi bir klinik tablo olarak güncelliğini korumakta, önlenmesi yada tedavisi konusundaki güçlükler sürmektedir. İris neovaskularizasyonunun en sık karşılaşılan nedeni proliferatif diabetik retinopati ve santral retinal ven tıkanıklığıdır.<sup>1,2,3</sup> İris neovaskularizasyonunun tedavisinde panretinal fotokoagulasyonun önemi yapılan çalışmalarla vurgulanmaktadır.

Bu çalışmada proliferatif diabetik retinopati

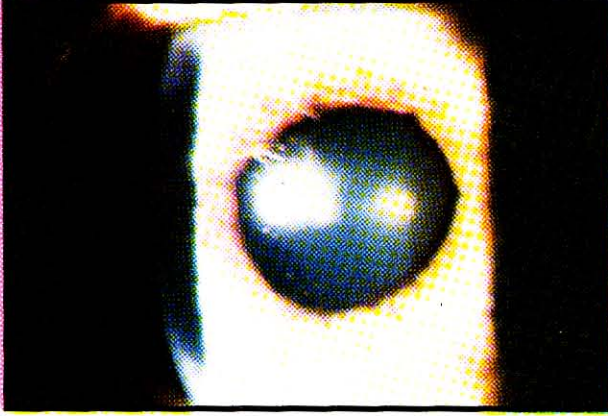
ve santral retinal ven tıkanıklığına sekonder gelişen iris neovaskularizasyonlarının panretinal fotokoagulasyona cevabını incelemeyi amaçladık.

## GEREÇ VE YÖNTEM

1991-1996 yılları arasında SB Ankara Hastanesi Göz Kliniği Retina bölümünde takip edilen ve santral retinal ven tıkanıklığı tanısı almış 86 hastanın 91 gözü (Grup I) ve proliferatif diabetik retinopatisi olan 265 hastanın 512 gözü (Grup II) retrospektif olarak değerlendirildi. Grup I'deki hastaların ortalama yaşı 61.3 (23-85), Grup II'de ise 56.7 (40-77) idi. Grup I'deki olguların 40'ı kadın, 46'sı erkek, Grup II'de ise 120'si kadın, 145'i erkek

\*XXX. Ulusal Oftalmoloji Kongresinde Poster Olarak Sunulmuştur.

1. Uzm. Dr. SB Ankara Hastanesi Göz Kliniği  
2. Şef Muavini SB Ankara Hastanesi Göz Kliniği  
3. Klinik Şefi SB Ankara Hastanesi Göz Kliniği



Resim 1. Santral retinal ven tıkanıklığına bağlı iris neovaskülarizasyonu

idi. Panretinal fotokoagulasyon sonrası takip süresi Grup I'de ortalama 29 ay (6-60), grup II'de 15.9 ay (6-45)

Hastaların tashihli-tashihsiz görme keskinlikleri değerlendirilip, applanasyon tonometresi ile göziçi basıncı (GİB) ölçüldü. Ön segment muayeneleri ve gonioskopik incelemeleri pupilla dilate edilmeden yapıldı. İris neovaskülarizasyonu büyük büyütmede değerlendirildi. İris neovaskülarizasyonu pupilla kenarında ve açıya doğru radyal olarak uzanıyorsa Stage I (Resim 1), iris yüzeyinde ilerleyerek sirkumferensiyel silier arter ile birleşiyorsa Stage II, iridokorneal açıda fibrovasküler yapıdaki kontraksiyona bağlı periferik anterior sineşiye neden oluyorsa Stage III olarak derecelendirildi.<sup>6</sup> Daha sonra direkt oftalmoskopi ve +90D/+78D Volk lensi ile bi-omikroskopik indirekt fundus muayenesi yapıldı. Retina ve/veya disk neovaskülarizasyonu şüpheli olan olgulara fundus flöresein angiografi uygulandı. Oküler neovaskülarizasyon gelişen olgulara 2-3 seansta mavi-yeşil veya yeşil argon lazer ışını ile 200-500 mikron spot çapı, 0.1-0.2 saniye süre ve yeterli şiddette enerji kullanılarak fovea çevresindeki 2-3 disk çapı alanın dışına scatter tarzda ortalama 1500-2500 atım panretinal fotokoagulasyon (PRP) yapıldı. Neovaskülarizasyonu gerilemeyen olgulara postekvatoriyal krio uygulandı. Traksiyonel retina dekolmanı, katarakt veya vitreus hemorajisi olan olgulara yeterli dozda panretinal fotokoagulasyon uygulanamadığı için çalışma kapsamına alınmadı. Tedavi sonuçlarının değerlendirilmesinde iris neovaskülarizasyonunun gerilemesi ve göz içi basıncı esas alındı.

	stage I	stage II	stage III
SRVT*	10	8	2
PDR**	23	17	-

Tablo I: İris neovaskülarizasyonlarının derecelendirilmesi

\* Santral retinal ven tıkanıklığı

\*\* Proliferatif diabetik retinopati

## BULGULAR

Santral retinal ven tıkanıklığı olan 91 gözün 20'sinde (%21.9) iris neovaskülarizasyonu gelişti ve tüm olgulara PRP uygulandı. Proliferatif diabetik retinopatili 512 gözün 58'inde (%11.3) iris neovaskülarizasyonu izlendi ve 40 göze PRP yapılabildi.

PRP'den sonra santral retinal ven tıkanıklığına sekonder 20 iris neovaskülarizasyonlu gözün 12'sinde (%60) iris neovaskülarizasyonu gerilerken, PRP'ye cevap alınamayan 8 gözde postekvatoriyal krio uygulandı, 3 gözde neovaskülarizasyon geriledi.

Proliferatif diabetik retinopati grubunda panretinal fotokoagulasyon yapılabilen 40 gözün 25'inde (%62.5) iris neovaskülarizasyonu gerilerken, 15 gözde iris neovaskülarizasyonu gerilemedi, bu olgulara postekvatoriyal krio uygulandı, 5 gözde iris neovaskülarizasyonu geriledi.

İris neovaskülarizasyonların derecelere göre dağılımı Tablo I'de izlenmektedir. SRVT grubunda Stage I'deki tüm gözlerde iris neovaskülarizasyonu PRP ile gerilerken, Stage II'deki 2 gözde PRP ile, 3 gözde ise PRP ve postekvatoriyal krio uygulamasının ardından iris neovaskülarizasyonu geriledi. Stage II'deki 3 gözde ve Stage III'deki 2 gözde ise neovasküler glokom gelişti. Proliferatif diabetik retinopati grubunda; Stage I'deki 22 gözde PRP ile 1 gözde ise ilave krio uygulaması ile iris neovaskülarizasyonu geriledi. Stage II'deki 3 gözde PRP ile, 4 gözde PRP ve postekvatoriyal krio uygulaması ile iris neovaskülarizasyonu gerilerken, 4 gözde iris neovaskülarizasyonu pupil kenarında devam etti, GİB 30 mmHg ve altında bulundu, 6 gözde ise neovasküler glokom gelişti.

SRVT grubunda PRP öncesi olguların GİB 14-43 mmHg (Ort. 24.7 mmHg.) idi. İris neovaskülarizasyonu PRP ile gerileyen 12 gözde GİB 20 mmHg ve altında seyretti, bunlardan 10 göz ilaçsız, 2 göz ise Timolol maleat ile regüle idi. Postekvatoriyal krio uygulamasının ardından neovaskülarizasyonu gerileyen 3 gözden birinde GİB 18 mmHg bulundu. 2 gözde

GİB Timolol maleat ile kontrol altına alındı. 5 gözde ise GİB 30 mmHg ve üzerinde seyretti, medikal tedaviye cevap alınamayan 3 olguda seton cerrahisi uygulandı. Proliferatif diabetik retinopati grubunda ise PRP öncesi GİB 16-38 mmHg (ort 23.1) idi. PRP sonrası iris neovaskülarizasyonu gerileyen 25 gözün 21'inde GİB 20 mmHg ve altında seyretti, bu gruptaki diğer 4 olguda ise daha önceden primer açık açılı glokom nedeniyle tedavi görmekteydi ve PRP sonrası da GİB'ı Timolol maleat ile 20 mmHg ve altında bulundu. Postekvatoriyal krio uygulanan 15 olgudan 9'unda tonus oküler 30 mmHg'nın altında seyretti ve medikal tedavi ile kontrol altına alındı, 6 gözde (%15) neovasküler glokom gelişti, 4 olguya seton cerrahisi uygulandı.

### TARTIŞMA

İstemik ön segment neovaskülarizasyonu ve sonuçta neovasküler glokoma neden olan hastalıklar en sık proliferatif diabetik retinopati (%30-33) ve santral retinal ven tıkanıklığıdır. (%25-36). Yapılan çalışmalarda tüm diabetli olguların %1-17'sinde, proliferatif diabetik retinopatili olguların ise %2-65 iris neovaskülarizasyonu insidansı bildirilmektedir (3,7,8). Santral retinal ven tıkanıklığı geçiren olgularda iris neovaskülarizasyon insidansı %12-30 arasındadır<sup>9,10</sup>. Çalışmamızda proliferatif diabetik retinopatili olguların %11.3'ünde, santral retinal ven tıkanıklığı olanların ise %20'sinde iris neovaskülarizasyon gelişimi izlendi.

Retinal hipoksi yada iskemisi ön segment neovaskülarizasyon gelişiminde önemli rol oynar. Retina hipoksisinde oluşan vasoproliferatif maddeler iriste yeni damar oluşumunu provoke etmektedir.<sup>11</sup> Iris neovaskülarizasyonlarının oluşumunda diğer bir teori ise irisin hipoksisidir. Iris oksijenasyonunun büyük bir bölümünün iris damarlarından değil, aközden, bunun da korpus siliare ve retina dolanım sisteminden sağlandığı öne sürülmektedir.<sup>12</sup> Proliferatif retinopatilerde ve retina damar sistemi hastalıklarında iskemik nedeniyle retinal dolaşımın aköz oksijen kapsamına katkısı azalacak veya ortadan kalkacaktır. Panretinal fotokoagulyasyonda iris neovaskülarizasyonunda gerileme görülmesinin nedeni retina dış katmanlarının tahrip edilmesiyle oksijen kullanımının azalması ve irise daha çok oksijen ulaşabilmesidir.<sup>12,13</sup>

Proliferatif diabetik retinopati ve santral re-

tinal ven tıkanıklıklarına sekonder iris neovaskülarizasyonlarının panretinal fotokoagulyasyona cevapları değişik oranlarda bildirilmektedir. Bu farklı cevap her iki hastalıkta iris neovaskülarizasyon oluşumunun farklı bazda oluşmasından kaynaklanmaktadır. Santral retinal ven tıkanıklığı ani bir sel basıncına benzetilebilir, proliferatif diabetik retinopatide ise hasar yavaş ve uzun bir sürede ortaya çıkmaktadır. İskemik santral retinal ven tıkanıklığındaki retinal iskemik ve buna bağlı açığa çıkan vazoproliferatif faktörler proliferatif diabetik retinopatiye göre kat kat fazladır. Panretinal fotokoagulyasyon proliferatif diabetik retinopatideki retinal iskemiyi daha kolay kontrol edebilirken iskemik santral retinal ven tıkanıklığındaki şiddetli, ani ve yoğun iskemiyi kontrolde yetersiz ve etkisiz klabilmektedir. Ayrıca santral retinal ven tıkanıklıklarında yoğun hemoraji ve ödem nedeniyle panretinal fotokoagulyasyon ilk aşamada yeteri kadar uygulanamayabilir.<sup>5</sup> Tasman proliferatif diabetik retinopatide panretinal fotokoagulyasyon sonrası %50 oranında iris neovaskülarizasyonlarının gerilediğini bildirilmekte ve rubeosis iris tedavisinde diabetli hastaların panretinal fotokoagulyasyona cevabının santral retinal ven tıkanıklığı olan hastalara göre daha iyi olduğunu vurgulamaktadır.<sup>1</sup> Ancak diabetli hastalarda tedavi edilmeyen iris neovaskülarizasyonlarının ne kadarının neovasküler glokoma ilerleyeceği tam bilinmez. 5 yılda %26 iris neovaskülarizasyonunda spontan regresyon oranı bildirilmektedir.<sup>8</sup> Diabetik retinopatiye bağlı iris neovaskülarizasyonu ve neovasküler glokomdaki bu değişik sonuçlar profilaktik tedavinin değerlendirilmesini zorlaştırmaktadır.<sup>7</sup> Proliferatif diabetik retinopatide iris neovaskülarizasyonunun tedavisinde panretinal fotokoagulyasyonun etkisi ile ilgili kontrollü büyük bir seri yoktur. Santral ven tıkanıklığına sekonder iris neovaskülarizasyonlarının panretinal fotokoagulyasyona cevabının daha kötü olması beklense de çalışmamızda her iki grupta iris neovaskülarizasyonunun panretinal fotokoagulyasyona cevabı yaklaşık aynı oranda bulunmuştur.

Santral retinal ven tıkanıklığına sekonder neovasküler glokom gelişme oranı ise %8-30 arasında<sup>8,9</sup>, tüm diabetli olgularda %2.1, proliferatif diabetik retinopatide ise %21.3<sup>3</sup> oranında bildirilmektedir. Çalışmamızda santral retinal ven tıkanıklığı olan olgularda neovasküler glokom gelişme oranı %25, pro-

liferatif diabetik retinopatide ise %15 bulundu. Bu sonuçlar literatür ile uyumludur.

### SONUÇ

Neovasküler glokom gibi ciddi bir komplikasyonlara neden olan iris neovaskülarizasyonunun en sık raslanan nedenleri santral retinal ven tıkanıklığı ve proliferatif diabetik retinopatidir. İris neovaskülarizasyonlarında panretinal fotokoagülasyon her iki grupta da yaklaşık eşit oranlarda etkili bulunmuştur. İris neovaskülarizasyonlarının erken teşhis ve tedavisi hastalığın etiolojisinden bağımsız olarak neovasküler glokomun önlenmesinde yardımcı olacaktır.

### KAYNAKLAR

1. Tasman W, Magargal Le, Augsburger JJ: Effects of Argon laser photocoagulation on rubeosis iridis and angle neovascularization. *Ophthalmology* 1980,87: 400-402.
2. Brown GC, Magargal LE, Schoehat A, Shan H: Neovascular glaucoma: etiologic considerations. *Ophthalmology* 1984, 91: 315-20.
3. Nielsen NV: The prevalence of glaucoma and ocular hypertension in type I and II diabetes mellitus. An epidemiologic study of diabetes mellitus on the island of Falster Danmak. *Acta Ophthalmol.* 1983, 61: 662.
4. Laatikainen L: Preliminary report on effect of retinal panphotocoagulation on rubeosis iridis and neovascular glaucoma. *Br J Ophthalmol* 1977, 61: 278-84.
5. Hayrey SS, Klugman MR, Podhajsky P, Servais GE, Perkins ES: Argon laser panretinal photocoagulation in ischemic central retinal vein occlusion. *Graef's Arch Clin Exp Ophthalmol* 1990, 228: 281-96.
6. Kanski JJ: *Clinical Ophthalmology* Butterworth Co., 1989, p: 214.
7. Wand M: Neovascular glaucoma. In Albert DM, Jakobiec FA: *Principles and Practice of Ophthalmology Clinical Practice* W.B. Saunders Company 1994; Vol 3P: 1493-6
8. Madson PH: Ocular findings in 123 patients with proliferative diabetic retinopathy changes in the anterior segment of the eyes. *Doc Ophthalmol* 1971, 29: 331-43.
9. The Central Vein Occlusion Study Group N Report A Randomised Clinical Trial of Early Panretinal Photocoagulation for Ischemic Central Vein Occlusion. *Ophthalmology* 1995, 102: 1434-44.
10. Sinclair SH, Gragoudae ES: Prognosis for rubeosis iridis Following central retinal vein occlusion. *Br J Ophthalmol.* 1979, 63: 735-43.
11. Wand M: Neovascular glaucoma In: Ritch R, Shields MD, Kurpin T (eds). *The Glaucoma* St Louis CV Mosby, 1989, p: 1063.
12. İrkeç M: Neovasküler glokomun etyopatogenezi T *Oft Gaz* 1989, 19: 143-8.
13. Güneç Ü, Maden A: Rubeosiz iridis ve neovasküler glokom. *Türkiye Klinikleri Oftalmoloji* 1993, 2: 104-6.