

Anterior ve Posterior Proliferatif Vitreoretinopatide Vitrektomi ile Çıkartılan Membranların Histopatolojik İncelenmesi*

Dilaver ERŞANLI¹ Yusuf ÖZERTÜRK² Ergun UÇMAKLI³ Oğuz GÜLECEK² Rıza KURNA⁴

ÖZET

Proliferatif vitreoretinopati (PVR) hücre proliferasyonu sonucu oluşan vaskülerize veya nonvaskülerize membranlarla karakterize bir klinikopatolojik durumdur. Anterior ve posterior formu vardır (APVR - PPVR).

Çalışmamızda, PVR'in patogeneğinde rol oynayan faktörler ve APVR ile PPVR arasında bir fark olup olmadığını araştırmak amacıyla 10'nu anterior, 13'ü posterior olmak üzere 23 PVR olgusunda vitrektomi teknikleriyle çıkartılan membranlar histopatolojik olarak incelendi. 13 PPVR'li olgudan altısında (% 47) fibröz proliferasyon, beşinde (% 38) glial proliferasyon, ikisinde (% 15) fibrovasküler proliferasyon, pigment epitel hücresi, serbest melanin ve seyrek mononükleer infiltrasyon görüldü. 10 APVR'li olgudan beşinde (% 50) fibröz proliferasyon, dördünde (% 40) fibrovasküler proliferasyon, birinde (% 10) glial proliferasyon görüldü. Ayrıca kondanse vitreus pigmentli, pigmentersiz hücreler görüldü.

Fibröz proliferasyon heriki PVR formunda esas komponenti teşkil ederken PPVR'de daha ziyade glial proliferasyon, APVR'de ise fibrovasküler proliferasyonun dominant olduğu görüldü. PVR'in patogeneğinde rol onayan hücresel mekanizmaların daha ileri teknik ve araştırmalarla anlaşılması PVR'in önlenmesinde ve tedavisinde yardımcı olacaktır.

Anahtar Kelimeler: PVR, APVR, PPVR, Membranlar. *Ret-Vit 1997;5:31-34*

SUMMARY

The Histopathologic Study Of The Membranes Obtained With The Vitrectomy Tecniques In The Anterior And Posterior Proliferatif Vitreoretinopathy.

Proliferatif vitreoretinopathy (PVR) is a clinicopathologic condition which is characterized vascularized or nonvascularized membranes that are formed by cellular proliferation.

PVR has two forms as anterior PVR and posterior PVR (APVR - PPVR).

In our study, it was histopathologically investigated that the membranes obtained by vitrectomy techniques in 23 cases of PVR, 10 of which is APVR, and 13 PPVR, in order to elucidate relevant pathogenic factors in PVR and whether there is difference or not between APVR and PPVR. Of 13 PPVR cases, in six (47 %) fibrous proliferation, in five (38 %) glial proliferation, in two (15 %) fibrovascular proliferation, pigment epithelial cells, free melanine and scanty mononuclear infiltration were seen. Of 10 APVR cases, in five (50 %) fibrous proliferation, in one (10 %) glial proliferation and condensed vitreous, pigmented and non pigmented cells were found.

As fibrous proliferation was a cammon component both PPVR and APVR, in PPVR glial proliferation was a dominant while fibro vascular proliferation was a dominant in APVR.

Knowing more information about the relevant pathogenic cellular mechanisms of PVR with the aid of further investigations and techniques will be helpful in the prevention and treatment of PVR.

Key Words : PVR, APVR, PPVR, membranes. *Ret-Vit 1997;5:*

GİRİŞ

Proliferatif vitreoretinopati (PVR) yırtıklı retina dekolmanlarının % 5 - 10 da görülen ve retina dekolman cerrahisinin en önemli başarı-

sızlık sebebi olan, hücreşel proliferasyon ve membran formasyonu ile seyreden bir klinikopatolojik prorestir.^{1,3} Ön lup traksiyonu (ALT), periferik proliferatif vitreoretinopati (PPVR) veya daha yaygın kullanımı ile anterior PVR (APVR) ve posterior PVR (PPVR) formları vardır.^{4, 6} APVR; vitreus tabanının arka yapışma yerinden ve civarındaki perife-

*T.O.D. 29. Ulusal kongresinde sunulmuştur.

1- Yrd. Doç. Dr. GATA H.Paşa Eğt. Hst. Göz Kln.

2- Doç. Dr. GATA H.Paşa Eğt. Hst. Göz Kln.

3- Doç. Dr. GATA H.Paşa Eğt. Hst. Patoloji Kln.

4- Uzm. Öğr. GATA H.Paşa Eğt. Hst. Göz Kln.

rik retinadan uzanan ve gözün ön segment dokularına yani silyer cisme, irisin arka yüzüne, pupilla kenarına, lense, hatta kornea arka yüzüne yapışan membranları ihtiva eder. PPVR ise vitreus tabanının arka yapışma yerinin gerisinde kalan bölgede yani ekvator önü bölgeden başlayıp arka kutba kadar uzanan membranları ihtiva eder. 5,7

APVR ve PPVR'de görülen hücresel proliferasyon ve neticede oluşan sekonder membran oluşumuna sebep olan uyaranlar bilinmediği gibi, keza bu membranların morfolojik özelliklerindeki değişikliklere sebep olan patojenik mekanizmalarda bilinmemektedir. Aynı şekilde membranların kontraksiyonunda, membran içindeki hangi hücrelerin rol oynadığı da belli değildir.

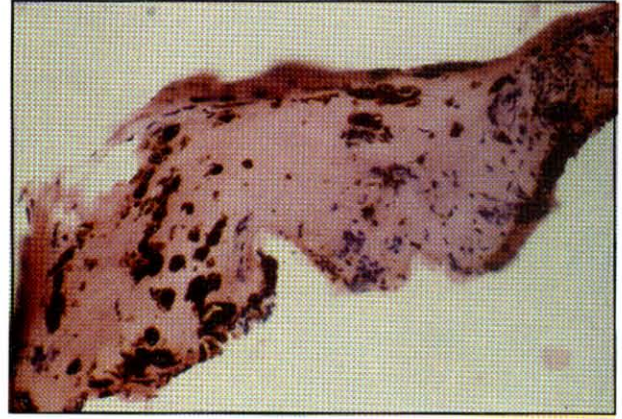
Çalışmamızın maksadı APVR ve PPVR'ti membranlarını histopatolojik olarak inceliyerek morfolojik ve hücresel muhtevasını araştırmak ve dolayısıyla PVR'ın patogenezinde rol oynayabilecek faktörleri ortaya çıkarmaya yöneliktir.

GEREÇ VE YÖNTEM

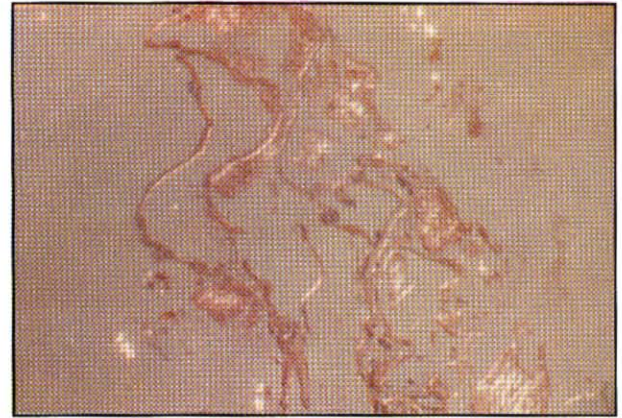
GATA H.Paşa Eđt. Hst. Göz Kliniđinde Nisan 1993 - Mart 1995 tarihinde yaşları 10 - 70 olan 9'u kadın, 14'ü erkek ve 10'u anterior 13'ü posterior olmak üzere 23 PVR'lı yırtıklı dekolman vakasından vitrektomi teknikleriyle çıkartılan membranlar histopatolojik olarak incelendi. Membranların makroskopik fotoğrafları çekildikten sonra % 96'lık alkolde tespit edilip patoloji laboratuvarına gönderildi. Patolojik olarak rutin takip işlemlerinden sonra parafin bloklardan 4 ve 8 mikronluk kesitler hazırlandı. Hazırlanan 4 mikronluk kesitler Hematoksilin ile 8 mikronluk kesitler masson's trichrome özel boyası ile boyandı. Daha sonra ışık mikroskobunda incelendi.

BULGULAR

Membranların ışık mikroskopunda incelenmesinde morfolojik düzenlemede çok değişik yapılar görüldü. 13 PPVR'lı olgudan altısında (% 47) umumiyetle fusiform şekilli hücrelerin teşkil ettiği fibröz proliferasyon, ikisinde (% 15) fusiform hücreler ve damar yapılarının gö



Şekil 1: Kollajen + Pigment Hücreleri (PPVR)



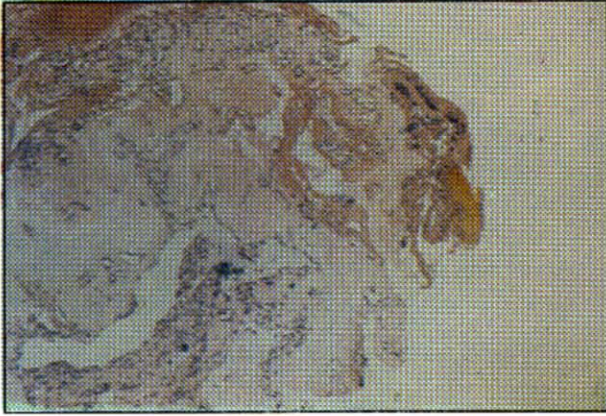
Şekil 2: Kondanse Vitreus Fibrilleri (PPVR)

rüldüğü fibrovasküler proliferasyon, beşinde (% 38) daha büyük fusiform şekilli hücrelerin bulunduğu glial proliferasyon görüldü. Membranların içinde, iç yüzlerinde tek sıralı veya kümeler halinde epitele benzer hücreler, kollajen materyel arasında daha iri pigmentli veya pigmentsiz çok değişik muhtevaya sahip hücreler görüldü (Şekil 1- 2). Retinanın iç limitan membranının parçalarına (bazı membranlarda) rastlandı. 10 APVR olgusunun beşinde (% 50) fibröz proliferasyon, dördünde (% 40) fibrovasküler proliferasyon, birinde (% 10) glial proliferasyon görüldü.

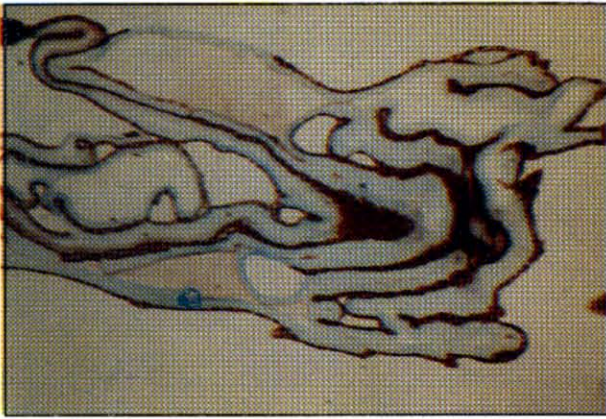Membranlarda ve kondanse vitreus içinde pigmentli, pigmentsiz epitele benzer hücreler ve kalsifikasyon görüldü (Şekil 3 - 4).

TARTIŞMA

Proliferatif vitreoretinopati retina dekolmanına karşı fizyolojik bir yara iyileşmesi için yapılan bir tamir olayı olmasına rağmen



Şekil 4: Fibrovasküler Prolifedasyon Neovaskülarizasyon+Elastozis+Kollajen Bağ dokusu (APVR)



Şekil 4: Fibröz Proliferasyon + Epitel Hücreleri (APVR)

maalesef bu hadise retina dekolman cerrahisinin başarısızlıkla sonuçlanmasına sebep olmaktadır^{1,3}. Anatomik lokalizasyonlarına göre anterior ve posterior PVR olarak sınıflandırılan her iki bozuklukta aynı fizyolojik tamir prosesi neticesi oluşur. APVR, periferik retinada ve iris, silyer cisim gibi ön oküler dokularda veya civarında oluşan fibroselüler bir proliferasyon ve bunun traksiyonel fonksiyonu sonucunda ortaya çıkar. Histopatolojik, ultrastrüktürel ve immunohistokimyasal bulgular APVR'nin patojenisinde birbirini takip eden üç safhanın olduğunu göstermiştir. 1) Traksiyon 2) Farklılaşma ve karışma 3) Proliferasyon. Bu safhalar aslında bir olayın devamı olup başladıktan sonra gözü fitizise kadar götüren prorestir.

1) Traksiyon safhasında : Vitre tabanındaki fibroselüler kontraksiyon periferik retinada ve pars plananın non pigmente silyer epitelinde

dekolmana sebep olur. Klinik olarak bu dekolman, bir tarafta öne doğru yer değiştirmiş ondüle retina katları, diğer tarafta silyer cisimle çevrili çevresel bir oluk şeklinde görülür. Bu safhada silyer cismin non pigmente silyer epitelinde özellikle silyer proseslerde fokal veya mültifokal hiperplazi ve yırtıklar oluşur.

2) Farklılaşma ve karışma safhasında : Pars plana ve pars plikatadan yırtılan, kopan parçalar, iris, lens ve retina dokuları biraraya gelerek vitre tabanının oluşturduğu oluk içinde karışırlar ve farklılaşmaya başlarlar. Bu yapılardan her biri hem daha ileri hücresel proliferasyona bir çatı teşkil eder, hem de aktif kontraksiyon esnasında vitreus tabanının öne doğru gelmesinde destek vazifesi yaparlar.

3) Proliferasyon safhası : Vitre tabanında karışık farklılaşan dokuların proliferasyonu ve uvea, retina veya her ikisinde birden oluşan fibrovasküler dokuların hadiseye iştirak etmesiyle tamamlanır. Bu proliferatif dokulardan herbiri veya müşterek olarak APVR olayının daha fazla kontraksiyonuna ve dolayısıyla silyer cismin ve diğer ön segment dokularının progressif hasarına ve böylece kronik hipotoniden, fitizise kadar ilerleyen bir dizi hadiseye sebep olurlar⁷. APVR membranların ultrastüktürel yapıları bakımından PPVR membranlarından farklı oldukları görülmüştür. APVR membranlarında daha çok nonpigmente ve pigmente silyer cisim epiteli, endotel ile çevrili vasküler kanallar (damarlar), fibröz yapıların görüldüğü buna mukabil PPVR membranlarında ise dominant yapıların pigment epiteli, fibrosit, makrofaj ve glial elemanların olduğu bildirilmektedir^{7,10}.

PPVR genel olarak avasküler bir prorestir. Internal limitan membran ve vitreus kollegeni gibi ekstra sellüler bir matris ile birlikte retina pigment epiteli, glial ve fibrosit proliferasyonu ile karakterizedir.

PPVR membranlarında görülen fibroblasta benzer hücrelerin retina pigment epitelinden kaynaklandığı ileri sürülmektedir. Aynı şekilde RPE hücrelerinin fibroblasta benzer hücreler ve makrofaja benzer hücreler haline geldiği ileri sürülmektedir¹¹. Başka bir çalışmaya göre de fibrositlere benzer hücrelerin, glial hücre-

	APVR	PPVR
Fibröz proliferasyon	5 (% 50)	6 (% 47)
Glial proliferasyon	1 (% 10)	5 (% 38)
Fibrovasküler proliferasyon	4 (% 40)	2 (% 15)
TOPLAM	10 (% 100)	13 (% 100)

TABLO 1 : APVR : Anterior proliferatif vitreoretinopati
PPVR : Posterior proliferatif vitreoretinopati

lerin değişik safhadaki matürasyon şekillerinden ibaret olduğu söylenmektedir ¹². Çalışmamızda da fibröz proliferasyon her iki PVR formunda ortak özellik olurken, APVR'de daha ziyade fibrovasküler proliferasyon, PPVR'da da pigmenter ve fibröz astrositler yani glial proliferasyonun ön planda olduğu görülmüştür. Tablo - 1'de görüldüğü gibi çalışmamızdaki neticeler literatürle uyumluluk göstermektedir.

Netice olarak; bugüne kadar yapılan histopatolojik, ultrasütrüktürel ve immunohistokimyasal çalışmalarla ortaya çıkan verilere rağmen hala PVR'in patogenezi tam olarak anlaşılamamıştır. PVR'in patogenzinde rol oynayan hücrel mekanizmaların daha ileri tetkik

ve araştırmalarla anlaşılması PVR'in önlenmesinde ve tedavisinde yardımcı olacaktır.

KAYNAKLAR

- 1- Rachal, WF., Burton, TC. : Changing concepts of failure after retinal detachment surgery. Arch. Ophthalmol. 1970; 97:480.
- 2- Newsome, DA., Rodrigues, MM.; Machamer, R. : Human massive peri-retinal proliferation : in vitro characteristics of cellular components. Arch. Ophthalmol. 1981; 99: 873-80.
- 3- The silicon study group : Proliferatif vitreoretinopathy. Am. J. Ophthal. 1985; 9: 593.
- 4- Schepens, CL. : Letter to the Editor. Ophthalmology 1987; 94: 201.
- 5- Aaberg, TM. : Managment of anterior and posterior proliferatif vitreoretinopathy. Am. J. Ophthalmol. 1988; 106: 519.
- 6- Lewis, H., Aaberg, TM. : Anterior proliferatif vitreoretinopathy. Am. J. Ophth. 1988; 105: 277.
- 7- Lopez, PF., Grossniklaus, HE., Aaberg, TM., : Pathogenetic Mechanisms in Anterior poliferative vitreoretinopathy. Am. J. Ophthal. 1992; 114: 257-79.
- 8- Van Horn, DL., Aaberg, TM., Machamer, R, Fenzl, R. : Glial cell proliferation in human retinal detachment with massive periretinal proliferation. Am. J. Ophthal 1977; 84: 383.
- 9- Kampik, A., Kenyon KR., Michels, RG., et al : Epiretinal and vitreous membranes comperative study of 56 eyes. Arch. Ophthal 1981; 99: 1445-54.
- 10- Lindsey, PS., Michels, RG., Luckenbach, M., Green WR. : Ultrastructure of epiretinal membrane causing retinal starfold. Ophthalmol 1983; 90: 578.
- 11- Machamer, R., Van Horn, DL., Aaberg, TM. : Pigment epithelial proliferation in human retinal detachment with massive periretinal proliferation. Am. J. Ophthal 1978; 85: 181-91.
- 12- Laguna, H., Machamer, R. : Glial cell proliferation in retinal detachment (massive periretinal proliferation) Am. J. Ophthal 1975; 80: 602-18.