

İskemik Tip Akut Santral Retina Ven Tıkanıklığının İntravitreal Doku Plazminojen Aktivatörü ile Tedavisi

Intravitreal Injection of Tissue Plasminogen Activator for the Treatment of Acute Ischemic Central Retinal Vein Occlusion

Orhan AYDEMİR¹, A. Şahap KÜKNER², Turgut YILMAZ¹, Serdal ÇELEBİ³, Fatih ULAŞ⁴

ÖZET

Amaç: İskemik tip akut santral retina ven tıkanıklığı (SRVT) olgularında intravitreal doku plazminojen aktivatörü (dPA) uygulamasının görme keskinliği üzerindeki etkilerinin araştırılması amaçlanmıştır.

Gereç ve Yöntem: İskemik tip akut SRVT tanısı konulan 10 olguya intravitreal 80-100 mg dPA enjeksiyonu yapılarak, hastaların başlangıç, ikinci ve altıncı hafta, üçüncü ve altıncı aylarda görme keskinlikleri, biyomikroskopik muayeneleri ve fundus fluorescein anjiyografileri (FFA) değerlendirildi.

Bulgular: 10 hastaya uygulanan intravitreal dPA enjeksiyonu sonrası 4 (%40) hastada görme keskinliği 0,4 ve üzeri seviyelerine ulaştı. 8 olguda (%80) görme keskinliği başlangıç görme keskinliğine göre daha iyi bir seviyede, 2 olguda (%20) görme keskinliği aynı düzeyde kaldı. Retina iskemisinde artış gözlenen 4 (%40) olguya PRFK uygulandı. Komplikasyon olarak sadece 1 (%10) hastada kendiliğinden düzelen vitreus hemorajisi izlendi.

Sonuç: Akut iskemik SRVT tedavisinde intravitreal dPA enjeksiyonu basit ve güvenilir görünmekle beraber daha geniş hasta gruplarında uzun dönem takip sonuçları ile desteklenmesi gerektiğini düşünmekteyiz.

Anahtar Kelimeler: Santral retina ven tıkanıklığı, doku plazminojen aktivatörü, intravitreal enjeksiyon.

SUMMARY

Purpose: The purpose of this study was to investigate the effects of intravitreal tissue plasminogen activator (tPA) injection in acute ischemic central retinal vein occlusion.

Materials and Methods: 10 patients with acute ischemic central retinal vein occlusion were received intravitreal injection of 80-100mg of tPA. Follow up examinations were done at days 1, 8, 42 and months 3, 6. Visual acuity measurement, biomicroscopic examination and fundus fluorescein angiography (FFA) of the patients were evaluated.

Results: Visual acuity improved to 0,4 or better in 4 of 10 (%40) patients. In 8 (%80) patients visual acuity get better and in 2 (%20) patients were no change. In 4 (%40) patients retinal ischemia increased and we applied panretinal photocoagulation. Only one (%10) patient developed vitreous hemorrhage as a complication.

Conclusion: In acute ischemic CRVO, intravitreal tPA injection is a relatively simple and safe procedure but this must be supported by results of long term studies at wider patient populations.

Key Words: Central retinal vein occlusion, tissue plasminogen activator, intravitreal injection.

Ret - Vit 2004; 12 :92-96

1- Fırat Üniversitesi Tıp Fak. Göz Hast. A.D., Elazığ, Yrd. Doç. Dr.

2- Abant İzzet Baysal Üniversitesi Göz Hast. A.D., Bolu, Prof. Dr.

3- Abant İzzet Baysal Üniversitesi Göz Hast. A.D., Bolu, Doç. Dr.

4- Fırat Üniversitesi Tıp Fak. Göz Hast. A.D., Elazığ, Araş. Grv., Dr.

GİRİŞ

Santral retinal ven tıkanıklığı (SRVT) lamina cribrosa seviyesindeki venöz tromboza bağlı gelişen, görme azalmalarının önemli nedenlerinden birini oluşturan ve sık görülen bir hastalıktır¹. Görme kaybını geri döndürecek etkin bir tedavi henüz mevcut değildir. Venöz tıkanıklığa bağlı komplikasyonları önlemek için lazer tedavisinin yararlı olduğu gösterilmiş fakat bu tedavinin de görme keskinliğini artırmadığı saptanmıştır²⁻⁴.

Tıkanıklığın tromboza bağlı olması nedeniyle SRVT tedavisinde fibrinolitik ajanlar da kullanılmıştır. SRVT tedavisinde sistemik trombolitik ajan uygulamasının yararları ortaya konulmuş, fakat bu uygulamada ciddi sistemik yan etkilerin olduğu gözlenmiştir⁵⁻⁷. DPA'nın vitreus içerisine injeksiyonunun sistemik uygulamasıyla benzer etkinlikte olduğu ve ciddi yan etkilere yol açmaksızın kullanılabilceği bildirilmiştir⁸.

SRVT tedavisinde, vitreus içine veya kanül ile retina damarları içerisine dPA verilerek görme keskinliğinde artış rapor edilen çalışmalar mevcuttur^{8,9}. Deneysel çalışmalarda dPA'nın en iyi fibrin çapraz bağlarının henüz oluşmadığı olgunlaşmamış pıhtı üzerinde etkili olduğu bildirilmiştir^{10,11}. Fibrin çapraz bağlarının oluştuğu⁴⁻⁶. haftalarda pıhtı organize olmakta ve bu olgunlaşmış pıhtılarda dPA etkinliği sınırlı kalmaktadır¹¹.

Bu çalışmada, akut dönemde saptanan iskemik SRVT olgularında vitreus içerisine dPA uygulamasının görsel prognoza etkileri ve komplikasyonları araştırılmıştır.

GEREÇ VE YÖNTEM

Fırat Üniversitesi Tıp Fakültesi Göz Hastalıkları polikliniğine Ocak 2002-Şubat 2003 tarihleri arası başvuran toplam 10 akut SRVT olgusu çalışmaya dahil edildi. Hastalarda çalışmaya dahil edilmek için iskemik SRVT'nın akut dönemde (<21 gün) olması ve görme keskinliğinin 0.1 veya daha az olması kriterleri arandı. Daha önce geçirilmiş göz patolojisi olan veya uzun süredir (>21 gün) SRVT olduğu düşünülen olgular çalışmaya dahil edilmedi.

Hastalara çalışmanın özellikleri ve muhtemel yan etkileri anlatılarak ve izinleri alınarak çalışmaya dahil edildiler. Görme keskinlikleri düzeltilmiş en iyi görme olarak kaydedildi. Hastaların tam oftalmolojik muayeneleri yapılarak, FFA'ları çekildi. Çalışmaya dahil edilen bütün hastaların, görmesinin 0.1 veya daha az olması ve FFA ile beş disk çapından daha geniş kapiller perfüzyon olmayan alanların gösterilmesi ile iskemik tip SRVT tanısı doğrulandı.

Steril dPA solüsyonu 0.1 cc'de 50 µg olacak tarzda hazırlandı ve -40 °C'de saklandı. Vitreus içerisine dPA uygulaması; topikal anestezi, %5'lik povidon iyot ile lokal dezenfeksiyon ve göz dijital masajla yumuşatıldıktan sonra yapıldı. Bütün hastalarda, 30 G iğne ile limbustan 3.5-4 mm uzaklıkta pars plana bölgesinden girilerek 80-100 mg dozunda steril dPA uygulandı^{12,13}. Vitreus içerisine uygulama sonrası tüm gözlerde göz içi basıncı

21 mmHg'nın altındaydı. Vitreus içerisine dPA uygulaması sonrası, dPA'nın retina yüzeyi ile daha yakın teması amaçlanarak hastaların 4-6 saat süreyle sırtüstü yatmaları sağlandı. Hastalara bir hafta süreyle topikal antibiyotik ve steroid tedavisi uygulandı. Vitreus içerisine dPA uygulama sonrası hastaların birinci gün, ikinci ve altıncı hafta, üçüncü ve altıncı ayda kontrol muayeneleri (düzeltilmiş görme keskinliği, pupiller ışık reaksiyonu, biyomikroskopik muayene ve FFA) yapıldı.

SONUÇ

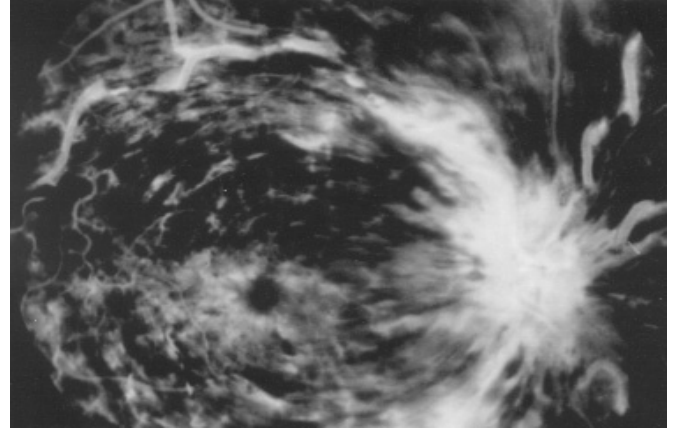
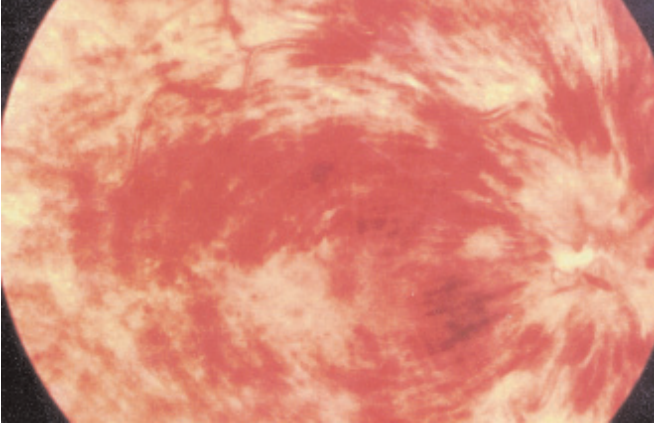
Akut iskemik tip SRVT tanısı konulan 10 hasta çalışmaya dahil edildi. Hastalarla ilgili veriler Tablo 1'de özetlenmiştir. Hastaların 6'sı (%60) kadın, 4'ü (%40) erkekti ve yaşları 47-71 (ortalama 59,2) yıl arası değişmekteydi. Altı (%60) hastada hipertansiyon, 2 (%20) hastada diyabet hikayesi mevcut olup ek bir sistemik hastalık hikayesi yoktu.

Hastaların tümünün başlangıç muayenelerinde görme keskinliği 0.1 veya altında, fundus muayenesinde yumuşak eksudalar, yaygın retina hemorajileri ve optik sinir başında ödem (Resim 1a, 2a) ve FFA'da beş disk çapından daha geniş perfüzyon olmayan alan mevcuttu (Resim 1b, 2b). Hastaların 6'sında (%60) relative afferent pupiller defekt saptandı. Altı aylık takip sonucunda; görmesi başlangıç görme keskinliği seviyesinde kalan 2 hasta (4 ve 7 nolu hastalar) dışında hastaların tümünde değişik düzeylerde görme artışı, retina yumuşak eksuda ve hemorajilerinde belirgin azalma saptanırken (Resim 1c, 1d, 2c), 6 olguda retina iskemisinde düzelmeler saptandı (Resim 2d). Son kontrol muayenelerinde 10 olgunun 4'ü (%40) 0,4 ve üzeri görme düzeylerine ulaştı. Altıncı haftadan başlayarak 10 olgunun 8'inde (%80) görme keskinliği başlangıç görmesinden daha iyi seviyedeydi. Hastaların klinik takipleri esnasında görme keskinliğindeki değişimler Tablo 1' de özetlenmiştir.

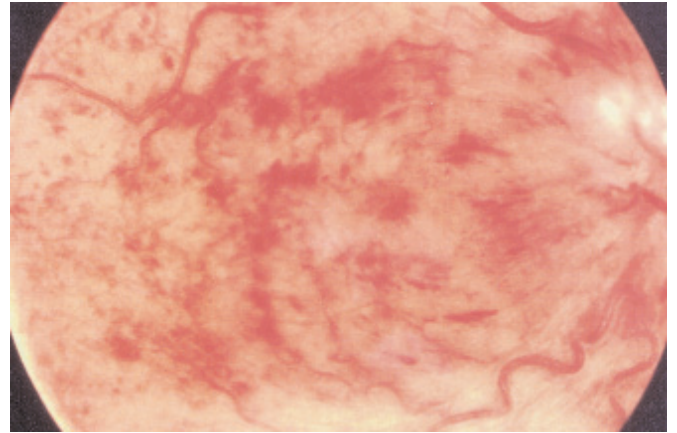
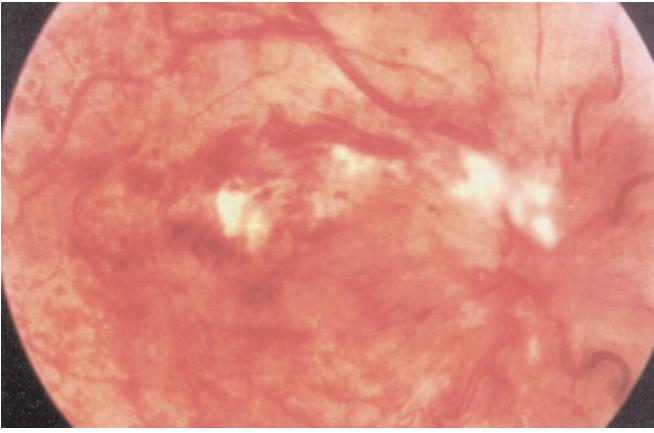
DPA enjeksiyonu sonrası sadece bir hastada (7 nolu hasta) vitreus hemorajisi gelişti ve hemoraji 3 haftada kendiliğinden çekilerek görme keskinliği üçüncü ayda başlangıç görme keskinliği düzeyine erişti. Üç aylık takiplerde vitreus hemorajisi gelişen hasta da dahil olmak üzere 4 olguda (%40) iskemi bulgularında artış gözlenmesi nedeniyle panretinal fotokoagülasyon (PRFK) uygulandı. Hastaların takibi esnasında; iriste rubeozis, neovasküler glom, endoftalmi veya retina dekolmanı saptanmadı.

TARTIŞMA

İnsan dPA'ü diğer selektif olmayan fibrinolitikler ile karşılaştırıldığında; trombusu daha etkin olarak yıkan, antijenik özelliği olmayan ve fibrin üzerine daha fazla selektif etkiye sahip olan bir ajandır. SRVT tedavisinde iskemik komplikasyonları önlemeye yönelik olarak uygulanan PRFK'nun yanı sıra son dönemlerde fibrinolitik ajanların sistemik, vitreus içerisine veya tıkalı damarın kanüle edilerek damar içerisine uygulamaları denenmiştir^{8,12,14}. Bu çalışmada SRVT'nda dPA'nın



Resim 1a-b: 8 nolu hastanın dPA enjeksiyonu öncesi fundus ve FFA fotoğrafları.



Resim 1c-d: Aynı olgunun dPA enjeksiyonu sonrası 2. hafta ve 6. ay fundus fotoğrafları.

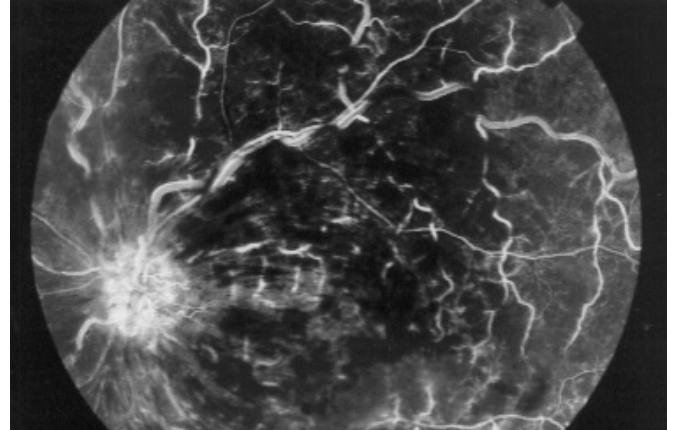
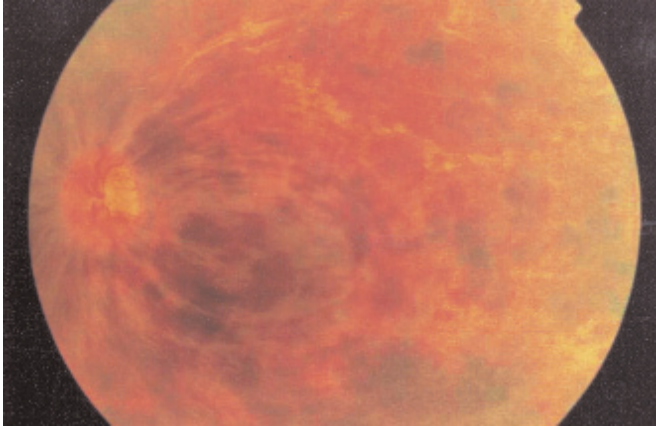
vitreal içerisine uygulanması, tıkalı damardaki trombusu çözmek ve fibrinolitik ajanların intravenöz uygulamasının sistemik komplikasyonlarından korunmak için denenmiştir.

Bu çalışmada dPA enjeksiyonu sonrası yapılan altı aylık takiplerde 10 iskemik SRVT olgusunun 4'ünde (%40) görme 0,4 ve daha iyi bir seviyeydi. SRVT sonrası görme kaybının kendiliğinden düzelmesi nadir görülen bir durumdur. SRVT çalışma grubunun (CVOS) sonuçlarına göre gözlerin sadece %1'inde 4 aylık takip sonucu en az üç sıra görme artışı rapor edilmiştir³. Bu çalışmadaki hastalarımızda tedavi sonrası ikinci haftada gözlerin 7'sinde (%70) görme düzeyinde ve retina dolaşımında düzelmeler gözlemledik. Hastaların 9'unda (%90), altıncı aydaki görme keskinliği düzeylerine üçüncü ayda erişildi. Altıncı ay sonunda hastaların 5'inde (%50) üç sıra veya daha fazla görme artışı izlendi. Glacet-Bernard ve ark. yaptıkları bir çalışmada intravitreal dPA enjeksiyonu sonrası altı aylık takiplerde hastaların %33'ünde 20/40 ve üzeri görme keskinliklerine eriştikleri, Tunç ve ark. yaptıkları çalışmada da benzer şekilde hastaların %34'ünün 20/40 ve üzeri görme keskinliklerine eriştikleri saptanmıştır^{9,12}. Bizim çalışmamızda ise sadece 2 (%20) hastada görme keskinliği 20/40 düzeyine erişti. Biz bu farkı çalışmaya dahil edilen olguların başlangıç görme keskinliklerinin daha düşük olması ve tüm olguların iskemik tip SRVT

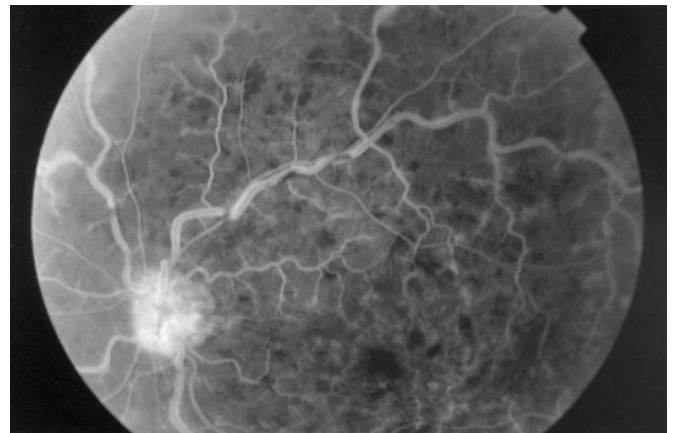
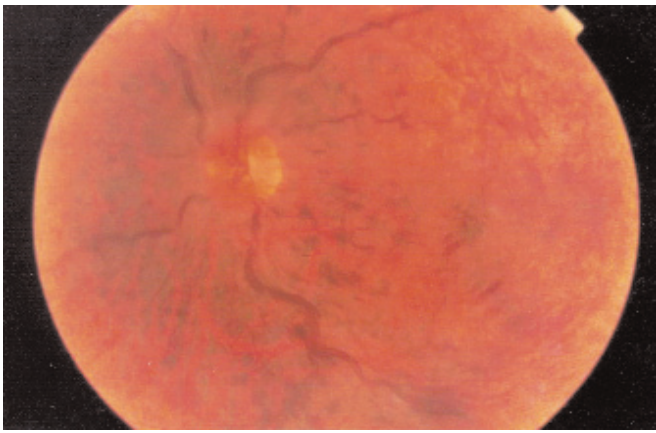
geçirmiş olmasına bağlı olabileceğini düşünmekteyiz. Bu tedavinin, SRVT sonrası tedavisiz takip edilen hastalardan belirgin olarak daha iyi görme artışı ile sonuçlandığı görüşündeyiz. Ayrıca daha hafif SRVT olgularında görme düzelmesinin ve sonuç görme keskinliğinin daha iyi olduğunu gözlemledik.

SRVT olgularında görme kaybı nedenlerinden biri de kistik maküla ödemi (KMÖ)'dir. SRVT'da intravasküler hidrostatik basınç artışının neden olduğu hipoksik kapiller endotelial hasar sonucunda KMÖ gelişmektedir. Central Retinal Vein Occlusion Study Group çalışmasında SRVT olgularında grid maküler fotokoagülasyon uygulamasının maküler ödem üzerinde faydalı bir etkisi saptanmamıştır¹⁵. Son yıllarda yapılan bir çalışmada, 21 günlük SRVT olan bir olguda intravitreal dPA enjeksiyonu sonrası KMÖ ve venöz kan akımında belirgin düzelmeye saptanmıştır¹⁶. Bizim çalışmamızda, 8 nolu olgunun ilk FFA'sında KMÖ saptandı. Takiplerde, böbrek fonksiyonlarında bozulma nedeniyle sadece renkli fundus fotoğrafları çekilen hastanın KMÖ'nde klinik düzelmeye olduğunu ve bu düzelmeye de görme artışına katkı sağladığını düşünmekteyiz.

Vitreal içerisine yapılan dPA enjeksiyonu sonrası, dPA ven tıkanıklığı nedeniyle bozulmuş olan kan-retina bariyerini aşarak santral retina venindeki pıhtıda fibrin ile temas ederek plazminojeni plazmine dönüştürür ve



Resim 2a-b: 10 nolu hastanın dPA enjeksiyonu öncesi fundus ve FFA fotoğrafları.



Resim 2c-d: Aynı olgunun dPA enjeksiyonu sonrası 3. ay fundus ve FFA fotoğrafları.

fibrin yıkımını sağlayarak kan pıhtısının temizlenmesini sağlar. Venöz tıkanıklığın açılması ile retina kan dolaşımı sağlanır ve görme artışı beklenir^{5,6}.

Olgularımızda izlenen tek belirgin komplikasyon bir hastada (%10) gelişen vitreus hemorajisiydi. Vitreus hemorajisi dPA uygulaması sonrası birinci günde gelişti

ve üçüncü haftada kendiliğinden çekilerek, ek bir medikal tedavi veya cerrahi girişim gerektirmedi. Hastanın vitreus hemorajisi sonrası azalan görme keskinliği üçüncü ayda tedavi öncesi düzeylere döndü ve değişmeden aynı düzeyde kaldı. Olgularımızın hiçbirinde retina dekolmanı veya endoftalmi gibi ciddi komplikasyonlar

Hasta No	Yaş, Cins	APD	Başlangıç GK	2. Hafta	6. Hafta	3. Ay	6. Ay
1	47y, K	+	2 mps	0,1	0,2	0,4	0,4
2	50y, K	+	0,1	0,1	0,4	0,5	0,5
3	62y, E	+	2 mps	3 mps	3 mps	3 mps	3 mps
4	67y, E	+	20 cmpts	1/2 mps	1 mps	1 mps	1 mps
5	68y, E	-	0,1	0,2	0,4	0,4	0,4
6	71y, K	+	2 mps	3 mps	0,1	0,1	0,1
7	63y, K	-	4 mps	1 mps	3 mps	4 mps	4 mps
8	52y, E	-	4 mps	0,2	0,3	0,3	0,3
9	58y, K	+	0,1	5 mps	0,1	0,2	0,3
10	60y, K	-	4 mps	0,1	0,4	0,4	0,4

DPA: Doku plazminojen aktivatörü, APD: Aferent pupiller defekt, GK: Snellen görme keskinliği, cmpts: santimetreden parmak sayma, mps: metreden parmak sayma.

Tablo 1: DPA uygulanan hastaların klinik takip esnasında görme keskinliği (GK) değişimleri.

izlenmedi. Trombolitik ajanların sistemik kullanımında görülebilen komplikasyonlar düşünüldüğünde, vitreus içerisine uygulamasının güvenilir bir yöntem olduğunu düşünmekteyiz.

SRVT'nda dPA enjeksiyonuna cevabı belirleyen faktörler arasında; başlangıç görme keskinliği, perfüzyon durumu, venöz tıkanıklık süresi, hastanın yaşı ve verilen dPA miktarı sayılabilir. Fakat bizim çalışmamız bu faktörlerin ayrı ayrı etkisini belirlemek için gereken yeterli veriye sahip değildir. Vitreus içerisine dPA uygulamasına rağmen görme keskinliğinin düzelmemesi taze olmayan pıhtı veya yetersiz retina perfüzyonuna bağlı olabilir. Hastalarımızda dPA enjeksiyonunun, SRVT'nın erken dönem bulgularında belirgin düzelme oluşturmamasına rağmen uzun dönem bulguları üzerine yararlı etkilerini gözlemledik.

Bu çalışma ışığında, akut iskemik SRVT tedavisinde vitreus içerisine yapılan dPA enjeksiyonunun bir hastada görülen vitreus hemorajisi dışında etkili ve güvenilir bir yöntem olduğu öne sürülebilir. Bu nedenle akut iskemik SRVT tedavisinde vitreus içerisine yapılan dPA uygulamasının etkilerini belirleyebilmek için yeni randomize klinik çalışmalar yapılması daha sağlıklı veriler elde etmemiz için katkı sağlayacaktır.

KAYNAKLAR

- Green WR, Chan CC, Hutchins GM, et al: Central vein occlusion: A prospective histopathologic study of 29 eyes in 28 cases. *Trans Am Ophthalmol Soc* 1981; 79:371-422.
- Branch Vein Occlusion Study Group: Argon laser photocoagulation for macular edema in branch vein occlusion. *Am J Ophthalmol* 1984; 98:271-282.
- The Central Vein Occlusion Group: Evaluation of grid pattern photocoagulation for macular edema in central vein occlusion: The Central Vein Occlusion Group M report. *Ophthalmology* 1995; 102:1425-1433.
- The Central Vein Occlusion Group: A randomized clinical trial of early panretinal photocoagulation for ischemic central vein occlusion: The Central Vein Occlusion Group N report. *Ophthalmology* 1995; 102:1434-1444.
- Elman MJ: Thrombolytic therapy for central retinal vein occlusion: results of a pilot study. *Trans Am Ophthalmol Soc* 1996; 94:471-504.
- Öncel M, Peyman GA, Khoobehi B: Tissue plasminogen activator in the treatment of experimental vein occlusion. *Retina* 1989; 9:1-7.
- Holmes DR, Califf RM, Topol EJ: Lessons we have learned from the GUSTO Trial. *J Am Coll Cardiol* 1995; 25(Suppl):10S-17S.
- Weiss JN, Bynoe LA: Injection of tissue plasminogen activator into a branch retinal vein in eyes with central vein occlusion. *Ophthalmology* 2001; 108:2249-2257.
- Glacet-Bernard A, Kuhn D, Vine AK, et al: Treatment of recent onset central retinal vein occlusion with intravitreal tissue plasminogen activator: a pilot study. *Br J Ophthalmol* 2000; 84:609-613.
- Coll GE, Sparrow JR, Marinovi A, et al: Effect of intravitreal tissue plasminogen activator on experimental subretinal hemorrhage. *Retina* 1995; 15:319-326.
- Loren M: Thrombus age and tissue plasminogen activator mediated thrombolysis in rats. *Thrombus Research* 1989; 56:67-76.
- Tunç M, Lahey JM, Kearney J: Akut santral retina ven tıkanıklığında intravitreal doku plazminojen aktivatörünün görsel prognoza etkisi. *Ret-vit* 2000; 8:34-39.
- Johnson MW, Olsen KR, Hernandez E, et al: Retinal toxicity of recombinant tissue plasminogen activator in the rabbit. *Arch Ophthalmol* 1990; 108:259-263.
- Fekrat S, Finkelstein D: Current concepts in the management of central retinal vein occlusion. *Curr Opin Ophthalmol* 1997; 8:50-54.
- Central Vein Occlusion Study Group: Evaluation of grid pattern photocoagulation for macular edema in central vein occlusion. *Ophthalmology* 1994; 102:1425-1433.
- Weizer JS, Fekrat S: Intravitreal tissue plasminogen activator for the treatment of central retinal vein occlusion. *Ophthalmic Surg Lasers Imaging* 2003; 4:350-352.