

Retina Vaskülitleri Ayırıcı Tanısı: Klinik Araştırma

Meral OR¹

ÖZET

Çalışmada 146 retina vaskülitli olan olgu (284 göz) sistemli bir yaklaşımla incelenmiş ve ayırıcı tanıya gidilmeye çalışılmıştır. Vaskülitli taklit eden vaskülopatiler ile başka bir retina patolojisine ait sekonder vaskülitleri ayırdıktan sonra vaskülitler tıkayıcı ve inflamatuvar olarak sınıflandırılmış, daha sonra da sistemik etyoloji aranmıştır. Ayırıcı tanıya giderken anamnez alma, sistemik ve tam göz muayenelerinin önemi vurgulanmış, rutin ve özellikle laboratuvar tetkikleri üzerinde durulmuştur. Behçet hastalığı 45 olgu ile (88 göz) en sık rastlanan sistemik etyoloji olup, sistemik lupus eritematozus, sarkoidoz, Crohn hastalığı ve ankilozan spondilit, multipl skleroz, tüberküloz ve akut eklem romatizması olgularımızda saptadığımız diğer sistemik tutulumlardır.

92 olguda (178 göz) sistemik etyoloji bulunamamıştır. Bu primer retina vaskülitli tanısı konulan olgular ağırlıklı olarak neovasküler komplikasyon sebebi ile referen edilen tıkayıcı vaskülitlerdi. Primer vaskülit tanısı alan 4 gözde, takip süresinde başka sistemik hastalıklar (multipl skleroz, tüberküloz) bulundu. Sonuçta, bazı vaskülitlerde tipik özellikler olmasına karşın, sadece fundus bulgularına bakılarak retina vaskülitinin ayırıcı tanısının yapılmasının zor olduğu, ayırıcı tanı için sistematik bir yaklaşımla, diğer göz bulguları, anamnez, klinik muayene ve rutin araştırmaları göz önüne alarak tüm olasılıkları incelemek, olguların takip muayenelerini dikkatle uygulamak gerektiği kanısına varıldı.

Anahtar kelimeler: Behçet hastalığı, kollajen doku hastalıkları, retina vaskülitli, sarkoidozis, üveit

SUMMARY

DIFFERENTIAL DIAGNOSIS of RETINAL VASCULITIS

In this study, 284 eyes of 146 patients with retinal vasculitis are examined based on a systematic method of differential diagnosis. After clinically diagnosing vasculopathies, and secondary vasculitis cases due to another retinal pathology, vasculitis cases are classified as obliterative and inflammatory. A systematic work-up is conducted by the help of these clues. The importance of a complete history taking, systemic and ophthalmic clinical examination, routine and special laboratory tests are stressed.

Geliş:7.9.1993

Kabul:25.10.1993

Yazışma:Meral Or Mesnevi sok. 46/20 A Ayrancı
06690 Ankara

1 Doç.Dr. Gazi ÜTF Göz Hastalıkları ABD,

Behçet's disease is the most common systemic pathology in 45 cases (88 eyes) in this series. Systemic lupus erythematosus, sarcoidosis, Crohn's disease, ankylosing spondylitis, multiple sclerosis, tuberculosis, are other systemic diseases. In 92 cases (178 eyes) no systemic etiology is found. These primary vasculitis cases in this series are mainly obliterative who are referred for their neovascular complications. In 4 eyes diagnosed as primary vasculitis, other systemic diseases such as multiple sclerosis, tuberculosis are found in the follow up period. It is concluded that, although there are some typical clinical findings, it is hard to diagnose a case of vasculitis with only fundus appearance and for the differential diagnosis, all possibilities must be judged in a systematic approach with special emphasis on other ocular findings, routine laboratory tests, and regular follow up. *Ret-vit* 1993; 1: 163-79

Key words: Behçet's disease, connective tissue diseases, retinal vasculitis, sarcoidosis, uveitis

Vaskülit kan damarlarının inflamasyon ve nekrozu ile karakterli klinikopatolojik bir olaydır. Göz harici diğer yerlerde bulunduğu zaman tanı için biyopsi ve patolojik incelemelerden yararlanılabilir. Ancak retina vaskülitinde, oftalmolog fundus görünümüne bakarak vaskülit tanımlamak durumundadır. Bu sebeple vaskülitler terminoloji, ayırıcı tanı, tedavi açısından oldukça karmaşa gösteren, gidişleri ve prognozları farklı heterojen bir grup hastalıktır.

Retina vaskülit ile karşılaşıldığında, önce bu durumun gerçek bir vaskülit veya vaskülit benzer iltihabi olmayan bir vaskülopati olup olmadığına karar vermek gerekir. Bir çok hastalık, retina damarlarını etkileyerek vaskülit benzer bir durum oluştururlar. Bu iltihabi olmayan durumlara ateroskleroz, ven tıkanıklığı, diabet, Coats hastalığı gibi konjenital anomaliler, kan viskozitesinin arttığı hemoglobinopatiler, lösemi, paraproteinemi durumları, arter embolileri örnek gösterilebilir.^{1,2} Yine bazı durumlarda damarlar etrafında görülen basit kılıflanmalar vaskülit tanısı alabilir. Örneğin ateroskleroz damarda kılıflanmaya sebep olur, ancak bu kılıflanma damarı daraltır, mikrovasküler anomaliler, lipid eksudalar ve sklerotik belirtiler ortaya çıkar. İnflamasyona bağlı bir kılıflanma ise damarı parça parça tutar, üzerindeki vitreusta hücre ve iltihap bulguları mevcuttur, damarı daraltmaz. Bazı hastalıklar ise hakiki bir vaskülit olmadıkları halde yanlışlıkla vaskülit olarak isimlendirilmektedirler. Örneğin *benign retinal vaskülit* genç erişkinlerde tek taraflı görülen ve santral retina ven oklüzyonu ile karışan bir durum olup, iltihap³, anormal pıhtılaşma ve fibrinolitik mekanizmalar^{4,5} gibi sebepler üzerinde durulmaktadır. Sistemik lupus eritemato-

zus (SLE) ise, nadiren gerçek bir retina vaskülit şeklinde kendini gösterir. Bu hastalıkta histopatolojik çalışmalarda damarlar etrafında iltihap hücrelerinin olmadığı, buna karşılık amorf hyalen bir maddenin damarları tıkadığı tesbit edilmiştir. Bu sebeple bu hastalıkta şiddetli retina damar tıkaçıcı hastalığı terimi daha uygundur.⁶

Vaskülit, sistemik veya göze ait iskemik, dejeneratif, infeksiyöz, neoplastik durumlarda sekonder bir görünüm olarak da ortaya çıkabilir. Tablo 1 de vaskülit taklit eden ve gerçek inflamasyon olmayan durumlar görülmektedir.^{7,8}

Retina vaskülit olduğu kabul edilen bir olgunun ise primer bir retina vaskülit mi, yoksa sistemik vaskülitik bir hastalığın parçası mı olduğunun ayırıcı tanısını yapmak gerekmektedir. Tablo 2 de retina vaskülitlerinin sistemik etyolojileri görülmektedir.^{8,9}

Böyle bir durumla karşılaşan oftalmolog, genelde bir iç hastalıkları uzmanı ile birlikte çalışarak, çeşitli test ve araştırmalar yaparak sorunu çözümlenmeye çalışır. Bu durumlarda klinik bulguların araştırmaları yönlendirmesi, zaman ve ekonomik açıdan faydalı olacaktır. Vaskülitlerin klinik görünümüne bakarak ayırıcı tanı yapmak için yeterli kriter yoktur, ancak beraberinde görülen diğer sistemik ve göz bulguları ayırıcı tanı için ipucu verebilir. Retina vaskülitlerinin bir kısmı ön ve arka üveit bulguları ile beraberdir, bir kısmında tek veya multifokal koroiditler görülür. Bazıları yaygın kapiller sızıntı ve kistoid makula ödemi, bazıları kapiller tıkanıklık ve neovasküler komplikasyon ağırlıklıdır. Tablo 3 te periferik iskemi ve neovaskülarizasyon gösteren vaskülitler, Tablo 4 te neovaskülarizasyon yapabilen ancak genelde tıkaçıcı olmayan iltiha-

Tablo 1
Retİna vaskülitini taklit eden durumlar

- İnfeksiyon
- Tbc
- Viral(HIV, akut retinal nekroz(HSV, HZV), CMV, EBV)
- Spiroket inf (Sy,leptospiroz)
- Fungal(Kandida, koksidiomikozis)
- Parazit(Toksoplazmozis, toksokariasis, amebiazis)
- Riketsia
- Bruselloz
- Dejeneratif retina hastalığı**
- Retinitis pigmentosa
- Malign hastalıklar**
- Kanser retinopatisi
- Retikulum hücreli sarkom
- Retina iskemisi**
- Oküler iskemik sendrom
- Takayasu,Buerger
- Konjenital**
- .Coats

Tablo 3
NV gösteren tıkaçıcı vaskülitler

- SLE, diğer bağ dokusu hast.
- Eales hastalığı
- Behçet hastalığı
- Multipl skleroz
- HIV virüs enfeksiyonu
- İdiopatik bilateral tekrarlayan retina arter tıkanıklığı
- Akut multifokal hemorajik retina vaskülit

bi karakterde vaskülitler ve Tablo 5 te retinada iskemik yapan diğer sebepler görülmektedir.¹⁰

Bir diğer nokta da tıkaçıcı iskemik mikrovaskülopati ile inflamasyona bağlı vaskülitlerin ayırıcı tanısını yapmaktır ki, teorik olarak kolay olan bu ayırım iskemide de inflamasyon bulgularının görülmesi ile karmaşık bir durum almaktadır. Tıkaçıcı iskemik mikrovaskülopatiler, kapiller tıkanıklığı ve kaybına bağlı retina iskemisi yanısıra yumuşak eksuda ve hemoraji ile karakterlidir. İnflamatuvar vaskülitlerde ise iltihap primer olarak damar duvarını tutar. Tıkaçıcı iskemik vaskülopatilerde diabet, SLE, diğer bağ dokusu hastalıkları, hatta HIV virüs enfeksiyonu akla gelebilir. Sistemik etyolojiler ayrıldıktan sonra frosted dal anjiiti, Eales, pars planit adı altında incelenen vaskülit gurupları primer retina vaskülit-

Tablo 2
Retina vaskülitlerinin sistemik etyolojileri

- En sık sebepler**
- Behçet hastalığı
- Sistemik lupus eritematozus
- Sarkoidoz
- Az rastlanan sebepler**
- Multipl skleroz
- Romatoid artrit
- Periarteritis nodosa HLA-B27 hastalığı
- Goodpasture sendromu
- Wegener granulomatozu
- Churg Strauss anjiiti
- Crohn hastalığı
- Loeffler eozinofilik sendrom
- Whipple hastalığı
- Polimyozit, dermatomyozit
- Aşı sonrası
- Polikondrit
- Sjörgeren A antijeni
- Skleroderma

Tablo 4
NV Gösteren iltihabi vaskülitler

- Pars planit
- Sarkoid
- Birdshot koryoretinopati

Tablo 5
Retinada iskemik yapan diğer sebepler

- Göze gelen kanın azalması
- Oküler iskemik sendrom
- Karatokokavernöz fistül
- Retina iskemisi
- Büyük damar tıkanıklığı(arter ve ven)
- Kapiller tıkanıklığı/kaybı
- .Diabetes mellitus
- .Radyasyon retinopatisi
- .Sickling hemoglobinopatiler
- .ROP
- Hiperviskozite sendromları(lösemi, polisitemi, Waldenström makroglobülinemisi, kriyoglobülinemi multipl myeloma)
- Hereditör periferik vitreoretinal dejenerasyonlar
- İnkontinenta pigmenti
- Akkiz retinal venöz boncuklanma
- Retinitis pigmentosa
- Virüs, lepra, kandida enfeksiyonları

leri olarak kabul edilmektedir. Ancak bu görünümün bazen sistemik başka etyolojileri taklit edebildikleri de akılda tutulmalıdır.

Sekonder retina vaskülitleri terimi ise retinada toksoplazmozis gibi bir olaya bağlı olarak ortaya çıkan vaskülitler için kullanılmaktadır.

Şu halde vaskülitlere yaklaşım şöyle özetlenebilir:

1-Vaskülopati ve vaskülit ayırıcı tanısını yapmak

2-Primer ve başka bir retina patolojisine ait sekonder vaskülitleri ayırmak

3-Tıkayıcı ve inflamatuvar vaskülitleri ayırmak

4-Sistemik etyoloji aramak.

Hastalıklara özel klinik görünümün fazla değildir, ancak vaskülitin tipine bakarak olası etyolojiler hakkında fikir edinebilir ve dahiliye doktorunu yönlendirebiliriz.

Bu çalışmanın amacı, üvea ve retina departmanımıza başvuran ve retina vaskülitini tanıyan olguları belirtir, etyoloji, klinik bulgular ve araştırma sonuçları açısından değerlendirmek ve tanıya gitmek için pratik bir yaklaşım geliştirmektir.

GEREÇ ve YÖNTEM

Çalışma, retina vaskülitini tanıyan 146 olgunun 284 gözünü kapsamıştır. Tüm olgularda ortamlar fundus anjiyografi çekecek ve fotografik dökümantasyona izin verecek ölçüde saydamdı. Ortam opasiteleri açısından pars plana vitrektomi endikasyonuna girenler ameliyattan sonra değerlendirildiler. Hikaye ve klinik görünüm ile vaskülit taklit eden ve vaskülopati tanısı alan olgular bu çalışmaya alınmamışlardır. 8 olguda retina vaskülit tek gözde idi. Olgular 3 ay-9 yıl, ortalama 2 yıl takip edildiler. Retina vaskülitini tanıyan hastalarda önce çok iyi bir anamnez alındı. Hastanın yakınmaları sorulurken Behçet hastalığı üzerinde özellikle duruldu. Tablo 6 da Behçet hastalığı tanı kriterleri görülmektedir.¹¹ Oral ülser yanında, muayenede veya anamnezde tesbit edilen diğer iki bulgusu olan hastalar, izah eden başka hastalık yoksa klinik olarak Behçet hastalığı kabul edildiler.

Yine genç hastalarda vaskülit etyolojisinin multipl skleroz olabileceği düşünülerek bu hastalığın kriterleri soruldu. Schumacher komitesi tarafından geliştirilmiş bu kriterler

Tablo 6
Behçet hastalığı tanı kriterleri

Tekrarlayan ağız ülserleri

-Minör aftöz, major aftöz, herpetiform ülser (12 ayda en az 3 kez tekrar etmiş olmalı)

ve aşağıdakilerden ikisi

-Tekrarlayan genital ülserasyon

-Göz lezyonları: Ön-arka üveit, vitritis, retinal vaskülit

-Cilt lezyonları: Eritema nodosum, psödoeksofollikülit, papillopüstüler lezyonlar, akneiform lezyonlar (puberte sonrası ve steroid almayanlarda)

-Paterji testinin pozitif olması (24-48 saat sonra)

Tablo 7
Multipl skleroz tanı kriterleri

.Santral sinir sisteminde objektif disfonksiyon
.Santral sinir sisteminde iki veya daha fazla bölgede tutulum

.Özellikle beyaz madde tutulumu

.6 aydan uzun süren nüks, iyileşme veya kronik gidiş

.20-50 yaşlarda başlaması

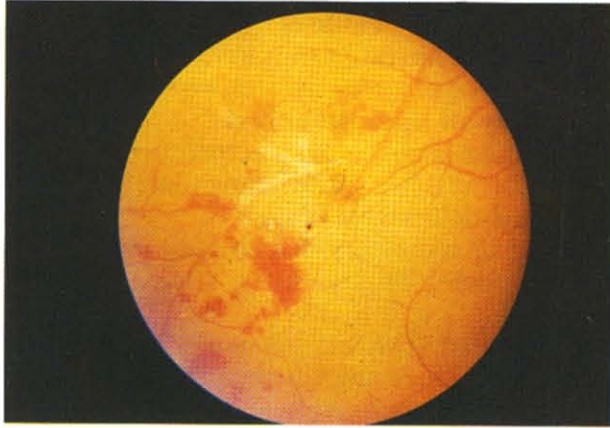.Semptomları izah eden başka hastalık olmaması

Tablo 7 de belirtilmiştir.¹²

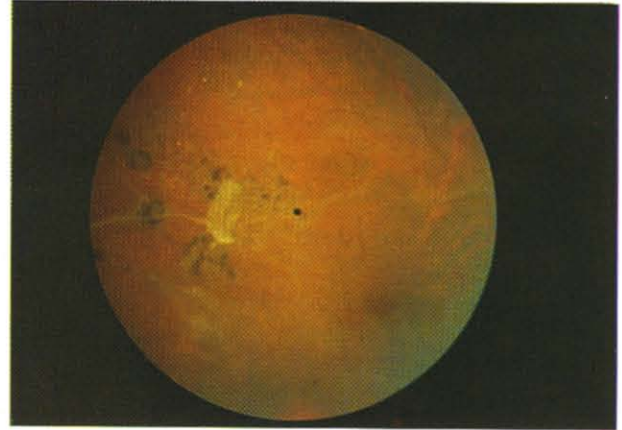
Hastalara kollajen doku hastalıkları ve sistemik vaskülitler ile ilgili sorular da soruldu. Özellikle halsizlik, zayıflama, ateş, iştahsızlık, üst ve alt solunum yolları, kardiyovasküler sistem, sinir-kas-iskelet sistemi, üriner sistem, santral sinir sistemi, gastroentestinal sistem, cilt problemlerinin sorgulaması yapıldı.

Olguların görme azalması, bulanık görme, fotopsi, santral skotom, uçuşmalar, renk hissi azalması, amarozis fugaks, ağrı, kızarıklık gibi belirtileri kaydedildi.

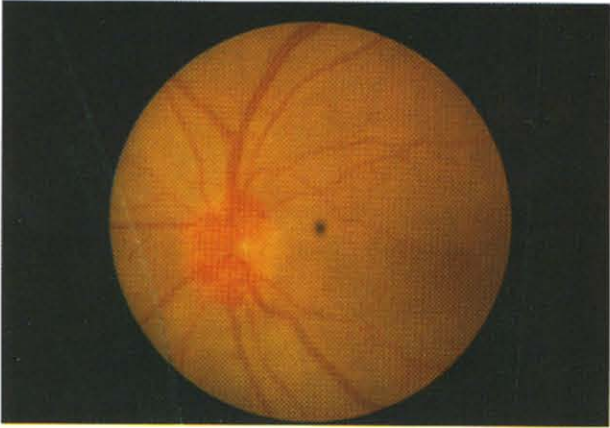
Olgulara tam bir göz muayenesi yapıldı. Sistemik hastalıklardaki retinal vaskülitlerin diğer göz bulguları açısından orbita, adneksler, konjonktiva, kornea, sklera, iris, ön kamera, lens, vitreustaki patolojiler kaydedildi. Fundus muayenesinde dejeneratif, infeksiyöz (tbc, viral, fungal), iskemik, neoplazik durumların klinik ve gerekirse diğer laboratuvar tetkikleri ve tanı yöntemleri ile ayırıcı tanısına gidildi. Retina vaskülitini taklit eden vaskülopati olarak adlandırılan hastalıklar çalışmanın dışında tutuldu.



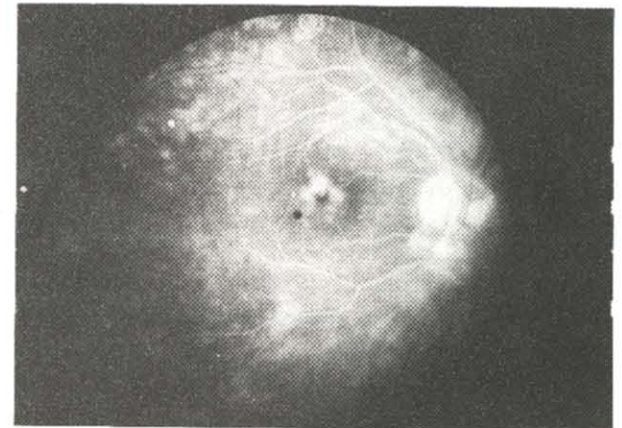
Res 1: Venöz tıkanma, kılıflanma, retinal hemorajiler



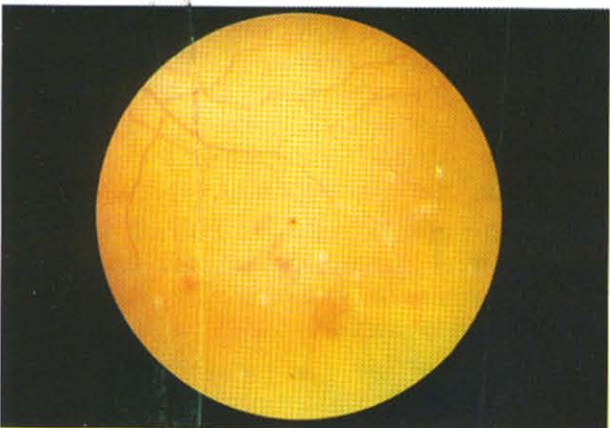
Res 2: Koryoretinopati ve sekonder vaskülit



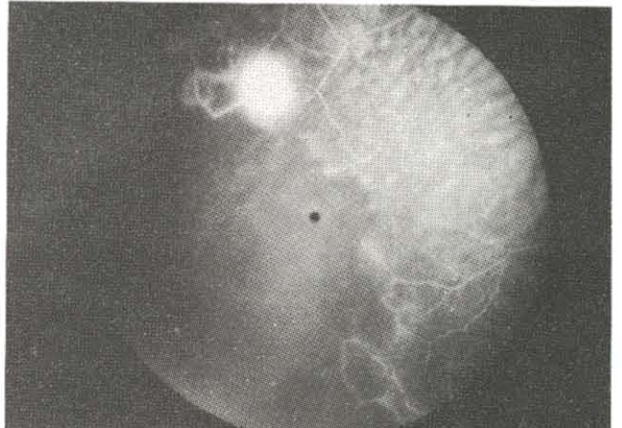
Res 3: Optik disk neovaskülarizasyonu ve inflammatuar vaskülit



Res 4: İnflamatuvar vaskülit, yaygın kapiller sızıntı, KMÖ



Res 5a: Tıkayıcı vaskülit, venlerde kılıflanma, retina hemorajileri

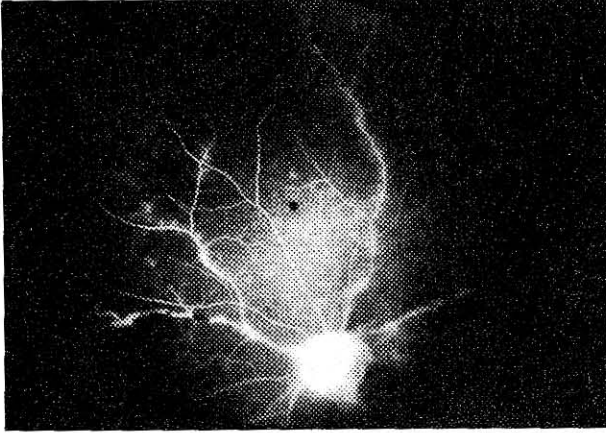


Res 5b: Aynı olgu anjiyografide periferde kapiller nonperfözyon, neovaskülarizasyon ve arteiovenöz şantlar

Fundus muayenesinde damar kılıflanması (Res 1), daralması, tıkanması, periflebit, arterlerin durumu, pigment değişiklikleri (Res 2), retinal hemorajiler, yumuşak eksudalar, Roth spotları, optik disk ödemi, atrofisi, neovaskülarizasyonu (Res 3), kapiller sızıntı, kistoid makula ödemi (KMÖ) (Res 4), kapiller nonperfüzyon, üveit, vitritis gibi bulgular kaydedildi.

Olgulara ayrıca fundus flöresein anjiyografi uygulandı. Vitreus veya humor aközde hücre varlığı ve damarların etrafında beyaz perivasküler infiltrasyon var veya yokken anjiyografide damarların boyayı sızdırması veya boyanması inflamatuvar vaskülit lehine kabul edildi (Res 5a,b,6).¹³

Vaskülit klinik tanısı alan hastalara siste-



Res 6: İltihabi vaskülit, anjiyografide damarların boyanması mik klinik muayenelerine ek olarak akciğer filmi, PPD ve vücudun diğer sistemlerinin tüberküloz yönünden incelenmesi, FTA-ABS ve VDRL testleri ile sifiliz incelenmesi, tam kan biyokimya ve hematolojik incelenmesi, sedimentasyon, C-reaktif protein, periferik yayma, tam idrar muayenesi rutin laboratuvar incelemeleri olarak yapıldı.

Tıkaçıcı vaskülitlerin bir kısmında antifosfolipid antikorlar araştırıldı.

Klinik muayenenin şüphelendirdiği diğer durumlarda, sınırlı sayıda olgularda gerektiğinde uyguladığımız ancak rutin olmayan diğer testler ise, anjiotensin konverting enzim, serum lizozimi, galyum görüntüleme, pıhtılaşma mekanizması incelenmesi (protrombin zamanı, parsiyel tromboplastin zamanı), oraklaşma testi, serum protein elektroforezi, immünglobülin miktarları, hemoglobin elektroforezi, romatoid faktör, antinükleer antikorların araştırılması, Hepatit B antijeni, bilgisayarlı tomografi, nükleer manyetik rezonans ve diğer ileri immünolojik araştırmalar olarak sıralanabilir.

BULGULAR

Hikaye ve klinik bulgular göz önüne alındığında 146 olgunun 45 i (88 göz) Behçet hastalığı tanısı aldı. Bu gruptaki olguların 34 ü erkek, 11' i kadın olup, en küçük yaş 10, en büyük 50 olmak üzere yaş ortalaması 30 idi. Retina vaskülit, bu grupta 2 olguda tek taraflı idi. Bu gruptaki vaskülitlerin klinik özellikleri Tablo 8 de bildirilmiştir (Res 7a,b, 8, 9, 10).

Tablo 8
88 behçet vaskülitli klinik özellikleri

Tanı	Göz	%
Üveit	40	45.5
Ven tıkanıklığı	31	35.2
Damar kılıflanması	31	35.2
Optik atrofi	22	25.0
Retina İnfiltrasyonu	19	21.6
NV komp	16	18.2
Papillit	15	17.0
Periferik non perfüzyon	8	9.1
Damar boyanması (FFA)	8	9.1

Flöresein anjiyografide damar boyanması ve sızdırması görülen 8 gözün 4 ünde kapiller non perfüzyon da mevcuttu.

Bu grupta 7 göze fundusun görülmesini engelleyen lens ve vitreus opasiteleri sebebi ile pars plana vitrektomi ameliyatı uygulanmıştır.

Behçet vaskülitli olan 88 gözün son görmeleri incelendiğinde, bunların %31.5' i 0.1 ve altında, %37' inin ise 0.2 ve üzerinde gördüğünü %31.5 gözün ise ışık hissi ve absolu olduğunu görmekteyiz. Takip süresinde, tedavi altında olan bu olguların %53.1 inin görmeleri aynı kalmış, %32.6 sı azalmış, %14.3 ünde ise görme artışı izlenmiştir. Absolu ve ışık hissi gören gözlerde sebep çoğunlukla optik atrofi ve neovasküler komplikasyonlardır.

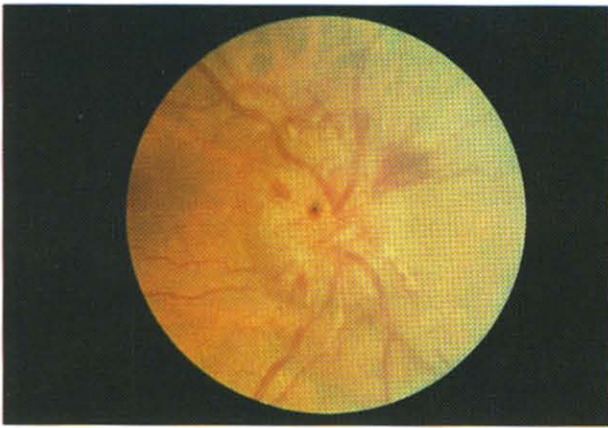
Geriye kalan 101 olgunun 92 sinde (178 göz), sistemik bir patoloji bulunamadı. Bu hastaların sistemik yakınmaları da yoktu. Bu grubun 73 ü kadın, 19 u erkekti. En küçük yaş 7, en büyük yaş 51 olmak üzere yaş ortalaması 34.4 idi. 6 olguda vaskülit tek gözde idi. Klinik muayene ve laboratuvar tetkikleri ile sistemik bir patoloji tesbit edilemedi. Bu gruptaki

Tablo 9
178 retina vaskülitli klinik özellikleri

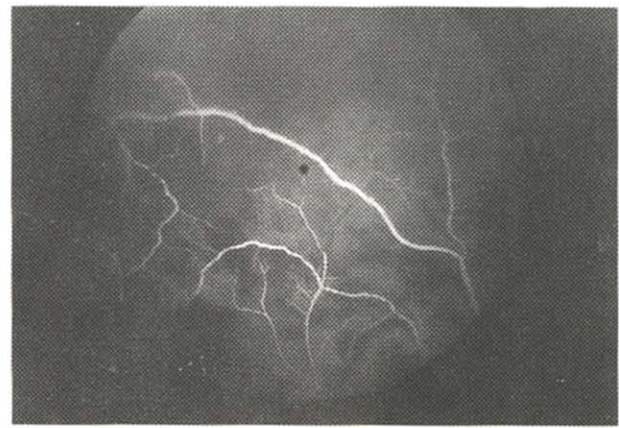
Tanı	Göz	%
NV komp	109	61.2
İskemi, Nonperfüzyon	101	56.7
Damar boyanması(FFA)	72	40.4
Üveit	54	21.9
Koroidopati	39	21.9
Kılıflanma	39	21.9
Kapiller sızıntı	17	9.6

Tablo 10
178 retina vaskülitinde klinik bulguların dağılımı

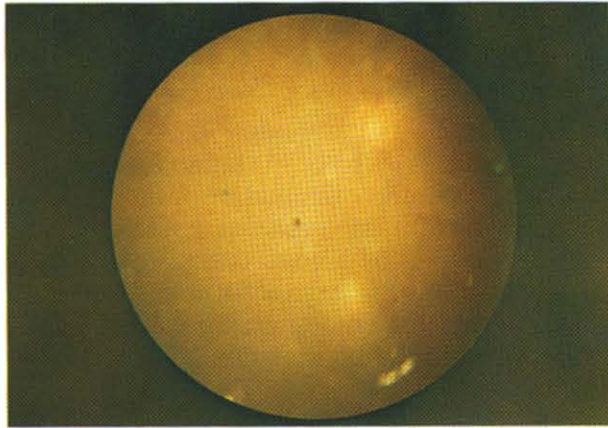
	nv komp	damar boyanması	üveit	koryo retinit	kılıf	KMÖ	sızıntı	iskemi
İskemi 101 göz	-	83	39	26	17	21	12	4
Nv komp 109 göz	-	30	29	10	19	8	5	91
Koroidopati 39 göz	10	16	16	-	12	4	2	19
Üveit 54 göz	28	25	-	15	13	10	4	25



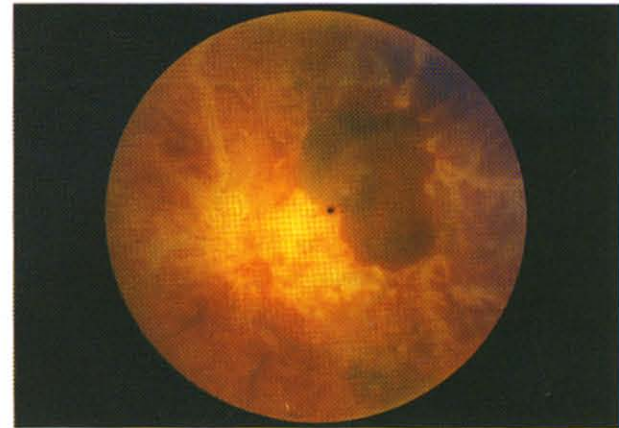
Res 7a: Behçet hastalığı, optik disk ödemi



Res 7b: Aynı olgu, florescin anjiyografide periferik ven dal tıkanıklığı



Res 8: Behçet hastalığı, retina infiltrasyonları



Res 9: Behçet hastalığı, ven tıkanıklığı

olguların klinik özellikleri Tablo 9 da görülmektedir. Tablo 10 da primer vaskülitlerin klinik özelliklerinin diğer klinik bulgulara göre dağılımı belirtilmiştir.

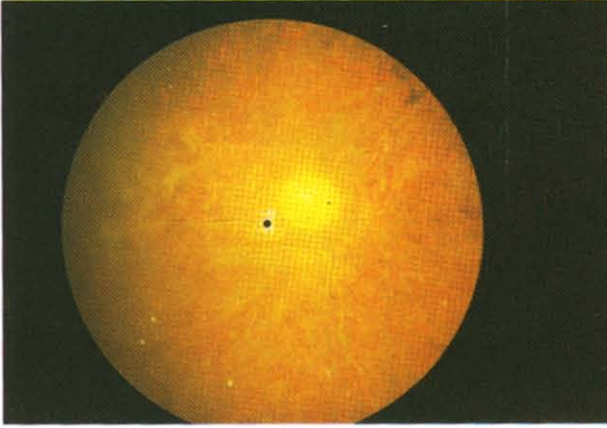
Koroidopatili olguların birisi birdshot, 2 si AMPPE, 1' i ise serpijinöz koryoretinopati tanısı aldılar. Diğer olguların koroidopatileri ise belli bir paterne uymamaktaydı.

İlginç olarak 2 olguda multipl arter anevriz-

maları, periferik iskemi ve neovaskülarizasyona ek olarak üveit tesbit edilmiştir. Bu olgulardan birinin bir gözü vitreus hemorajisi sebebi ile pars plana vitrektomi ameliyatı olmuştur (Res 11a,b).

101 gözde tıkkayıcı retina vaskülitli vardı ve 83' ü neovasküler komplikasyonlar göstermekteydi. Bunların 26 sında üveit de vardı.

29 göz ise pars plana bölgesinde karyığını eksudalar, periferik periflebit, vitreusta karto-

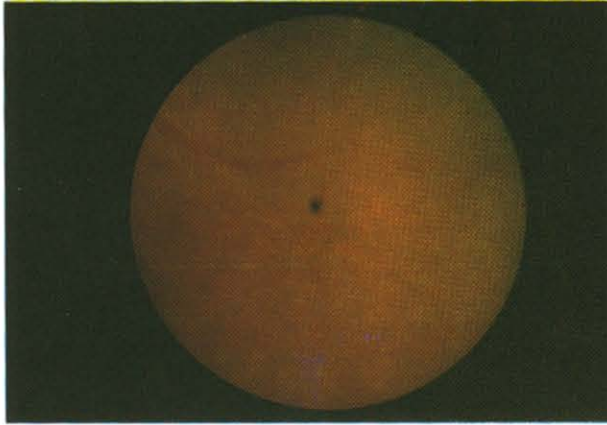


Res 10:Behçet hastalığı, optik atrofi, boş retina damarları, pigment değişiklikleri

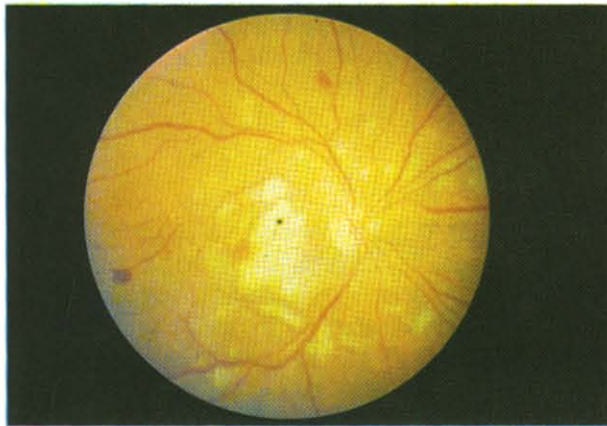
pu eksudalar, orta üveit, kistoid makula ödemi, orta üveit, bazılarında periferik retina neovaskülarizasyonu ve vitreus hemorajisi ile tipik pars planitis görünümü vermektedir.

178 idiopatik retina vaskülitli gurubunda toplam 65 göze PPV uygulandı.

Takip süresince primer retina vaskülitli



Res 11 a:Mütipl arter anevrizmaları ve üveit



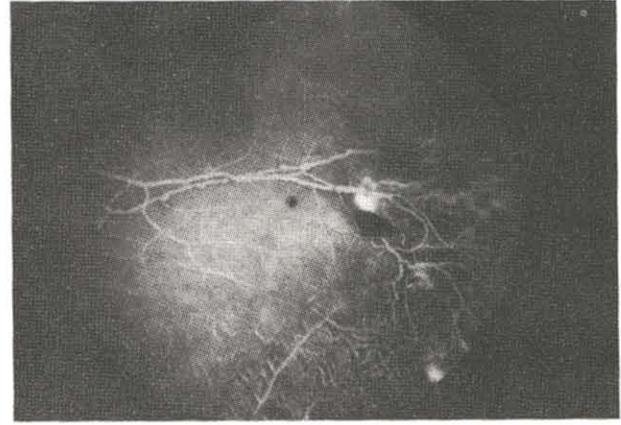
Res 12 a:SLE, retinada yumuşak eksudalar, hemorajiler

gözlerin %36.5 unda görmede artma, %15.4 ünde azalma, %48.1 inde değişmeme izlenmiştir. Olguların son görmeleri %67.2 sinde 0.2 ve üzerinde, %19.4 ünde 0.1 ve altında, %13.4 ünde ise ışık hissi olmuştur.

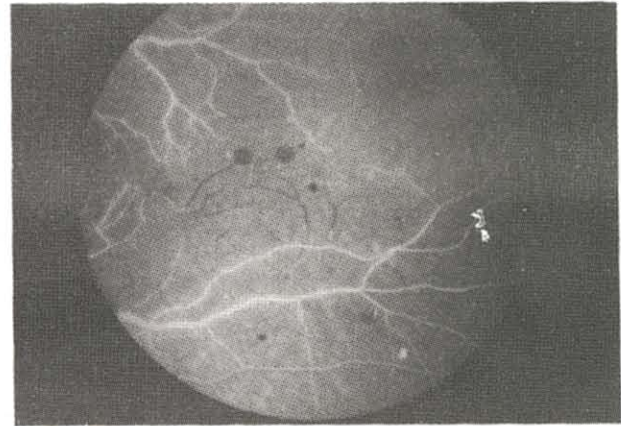
Üveit ve iskemisi olan gözlerin %31' inde görme artışı, %20' sinde azalma, %49' unda aynı kalma izlenmiştir. Olguların %9' u 0.1 ve altında, %73' ü 0.2 ve üzerinde, %18' i ise ışık hissi görmektedir.

Sadece iskemik olan gözlerde %43 görme artışı, %18 inde azalma, %39 unda aynı kalma gözlemlenmiştir. %15.4 olgu 0.1 ve altında, %73 göz 0.2 ve üzerinde, %11.5 göz ise ışık hissi görmüştür. İskemi görülmeyen ve orta üveiti bulunan vaskülitlerde ise %11 gözde görme artışı, %16 gözde azalma, %72.2 gözde aynı kalma görülmüştür. Son görmeler %21' inde 0.1 ve altında, %58' inde 0.2 ve üzerinde, %21' inde ise ışık hissidir.

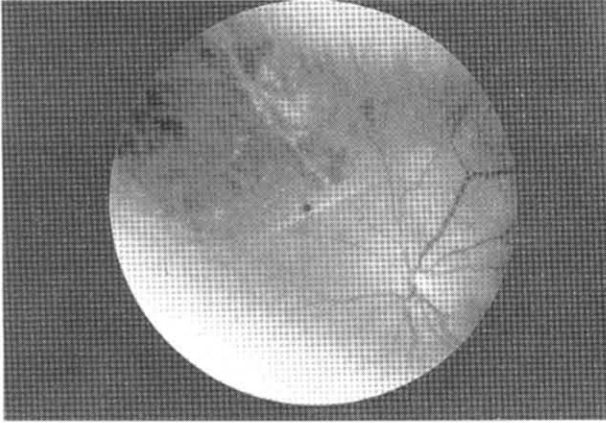
Geriye kalan 9 olguda ise (18 göz) SLE (1 olgu) (Res 12 a, b), Crohn hastalığı ve ankilo-



Res 11 b:Aynı olgunun floresin anjiografisi



Res 12 b:aynı olgu, florescin anjiografide anevrizmal dilatasyonlar, periferik iskemisi, hemorajisi,

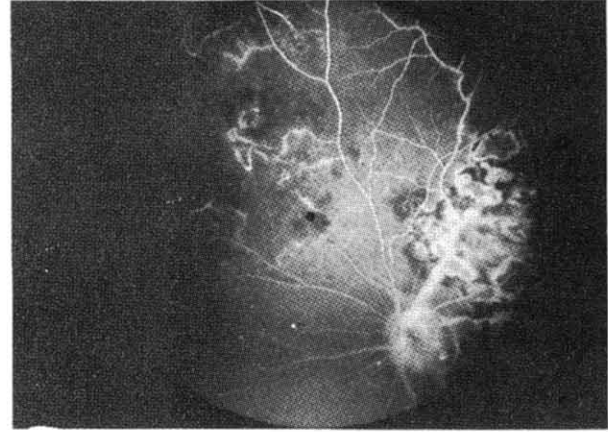


Res 13 a: Koryoretinopati, damarlarda kılıflanma, retina hemorajileri, tıkaçıcı vaskülit

zan spondilit (1 olgu), multipl skleroz (1 olgu) sarkoidoz (1 olgu), tüberküloz (3 olgu), akut eklem romatizması (2 olgu), gibi sistemik bir hastalık tesbit edilmiştir. Tüberküloz tesbit edilen 3 olgudan birisi önce retina alt yarısında yer alan kartopu ve karyığı eksudalar ile pars planit tanısı almıştı. Diğer iki olgu ise, üveit, damar çevresinde kılıflanma, periferik iskemi, neovasküler komplikasyonlar, KMÖ ve bir olguda bunlara ilaveten koryoretinit odakları gibi vaskülit bulguları ile başvurduktan sonra tüberküloz tanıları konulmuştu. SLE, Crohn ile birlikte görülen ankilozan spondilit, ve sarkoidozlu olgular tanıları konularak bize gelmişlerdi.

Multipl skleroz (MS) olgusu ise önce Eales tanısı ile laser tedavisi olmuş, 3 yıl sonra ataksi, bacağına kuvvetsizlik, ve NMR bulguları ile MS tanısını almıştı. Periferik tıkaçıcı vaskülit, periferik non perfüzyon, neovasküler komplikasyonlar, hafif üveit, damar kılıflanması, KMÖ mevcut olup laser tedavisine, neovaskülarizasyonların gerilemesi ile cevap vermiş ancak hafif KMÖ sebebi ile görme 0.6-0.7 düzeyinde kalmıştır.

Akut eklem romatizması olan 2 olguda ise tıkaçıcı vaskülit, periferik iskemi, damarların anjiyografide boyanıp sızdırması tesbit edilmiş, 1 olguda optik atrofi, bir olguda ise vitreus hemorajisi ortaya çıkmış, pars plana vitrektomi yapılmıştır. Serimizde koroidit, vitritis, tıkaçıcı vaskülit ve neovasküler komplikasyonlar ile seyreden bir vaskülitte tek pozitif bulgu, antinötrofil sitoplazmik antikorlar (ANCA) olup, başka sistemik bulgu bulunmamıştır (Res 13 a, b).



Res 13 b: Aynı olgu, fundus anjiyografisi, ven tıkanıklığı kapiller nonperfüzyon, koryoretinopati

TARTIŞMA

Retina vaskülitlerinin ayırıcı tanısı çoğu zaman oftalmologla, dahiliye uzmanı ve immünoloğun ekip halinde çalışmasını gerektiren bir durumdur. Ayırıcı tanı yaparken, diğer branşları yönlendirmek açısından göz doktoruna önemli görevler düşmektedir. Anamnez, sistemik ve gözün klinik muayenesi, rutin laboratuvar tetkikleri ve ileri immünolojik araştırmalar yardımı ile ayırıcı tanıya gidilmeye çalışılır. Serimizde 146 retina vaskülit olgusundan sadece 54 ünde (%36.9) sistemik etyoloji tesbit edilmiştir. Bunların içinde 45 olguda (%30.8) Behçet hastalığı vardı. Bu seri genellikle vitreus hemorajisi geliştiğinde kliniğimize vitrektomi olmak üzere referans edilmiş olan oldukça seçilmiş bir hasta grubu içerdiğinden daha çok neovaskülarizasyon ve vitreus hemorajisi gösteren vaskülitleri kapsamaktadır ve 73 göze pars plana vitrektomi uygulanmıştır.

İnflamatuvar vaskülitlerde Graham ve ark. larının önerdiği tarzda vitreus veya humor aközde iltihap hücreleri olan bir gözde damar çevresinde beyaz kılıflanmalar var veya yokken flöresein anjiyografide damar duvarının boyanması ve boya sızdırması tarifi kabul edilmiştir.¹³

Çalışmamızda vaskülitler inflamatuvar ve tıkaçıcı olarak ayrılmaktadır. Retina vaskülit olan bir hasta dahiliye uzmanı veya immünoloğa referans edilirken bu kriterlerden bahsetmek ve vaskülitin klinik ayırımını yapmakta yarar vardır.

Büyük serilerde Behçet hastalığı yanında en sık rastlanan sistemik etyolojiler sarkoidoz

ve SLE' dir. Diğer sistemik etyolojiler Tablo 2 de belirtilmiştir ve daha az sıklıkla rastlanır.¹⁴ Bir seride ise 41 olguda sadece 3 viral etyolojili sistemik hastalık bulunmuştur.¹⁵ Çalışmalar arasında çalışmayı yapan merkezin hasta potansiyeli, coğrafik bölgeler gibi sebeplere dayanan farklılıklar mevcuttur.

Serimizde Behçet vaskülitinin bu kadar sık olmasının sebebi, göz bulgularının genellikle sistemik Behçet bulgularından ortalama 3 yıl sonra ve olguların %70-85 inde görülmesi, dolayısı ile gerek sıklığı, gerekse diğer bulguların çoğunlukla ortaya çıkmış olmasından dolayı kolay tanınmasıdır. Bazı olgularda ise, sistemik Behçet bulguları olmadan, HLA-B5 pozitifliği ile beraber Behçet vaskülitine benzer bir vaskülit görülmektedir. Bu olgular takip süresi içinde Behçet hastalığı geliştirebilmektedirler. Olgularımızda gözlediğimiz Behçet vaskülitinin klinik özellikleri, ven dal tıkanıklıkları, retina infiltrasyonları, üveit, neovasküler komplikasyonlar (retina ve optik disk neovaskülarizasyonu, neovasküler glokom) görülmesidir. Klinik olarak gördüğümüz kılıflanmaya karşın anjiyografik olarak damarların boyanması ve sızdırması az oranda görülmüştür. Behçet hastalığında şiddetli tıkaçıcı bir vaskülit izlemektediriz, bu vaskülitte kapiller ve venler ağırlıklı olmak üzere hem arterler, hem de venler genellikle diffüz olarak tutulmaktadır ve %25 olgumuzda optik atrofi mevcuttur. Bu optik atrofi, glokoma veya arka silier ve koroid dolaşımının vaskülitine bağlıdır. Ven dal tıkanıklıkları ve retina infiltrasyonları Behçet hastalığında oldukça tipik bulgular olmakla beraber ayırıcı tanıda, vaskülitin özelliklerinden çok, hastanın genel klinik durumu daha çok göz önüne alınır. Behçet hastalarının yaklaşık üçte birinde görülen hipopionlu üveit HLA-B27 ile ilgili hastalıklarla karışmasına sebep olur. Ancak Behçet hastalığı genelde iki gözdedir. Arka kutup bulguları ise sarkoidoz, hiperviskozite sendromları, kollajen damar hastalıkları ve iltihabi veya enfeksiyöz diğer vaskülitlerle karışabilir. Sarkoidoz, daha kronik gidişli bir hastalıktır. Behçet hastalığı patlayıcı episodlar gösterir. Akut retinit durumunda ise en çok viral retinitlerle karışır. Behçet hastalığı olgularının görme dereceleri incelenecek olursa, tüm tedavilere karşın prognozunu yine de iyi olmadığını görmekteyiz. Hastalarımızın yaklaşık üçte biri ışık hissi ve absolu görmeye sahiptir. Yine or-

talama takip süresinde olguların yaklaşık üçte birinin görmeleri azalmıştır. Böylece bu şiddetli tıkaçıcı vaskülitte, tedaviye rağmen, komplikasyonların ağır, prognozun iyi olmadığı görülmektedir.^{9,10}

Diğer sistemik etyolojilere gelince; serimizde bronkoalveoler lavaj yapılarak patolojik tanısı konulup bize gelmiş bir sarkoidoz olgusu vardır. Hastanın ilk yakınmaları nefes darlığı ile başlamıştır. Ayırıcı tanıda yer alması açısından bu olgudan bahsetmeyi uygun bulduk. Çünkü sarkoidozlu olguların %20 si göz bulguları ile oftalmoloğa başvurumaktadırlar. Sarkoidozlu hastalar üveitliler içinde %3-5 kadar yer tutar, göz tutulumu %20-50 sindedir, bu olguların çoğunda ön segment ve eksternal göz bulguları ve akciğer tutulumu da vardır, ancak akciğer tutulumu genelde asemptomatiktir. Arka segment bulguları ise %6-33 ünde izlenmektedir. Tablo 11 de sarkoidoz ile birlikte görülen oküler ve sistemik hastalıklar izlenmektedir.^{8,16}

Sistemik bir bulgusu olmayan bir hastada sadece sarkoide bağlı retina vaskülitinin izlenmesi olasılığı düşüktür. Sarkoid vaskülitinin genelde granülomatöz veya non granülomatöz iridosiklit ve koroidit ile beraberdir. İriste nodüller, retina, koroid ve optik diskte granülomlar, diffüz veya fokal periflebit, nadiren periarterit, balmumu eksudalar, vitreusta kartopu opasiteler, inci dizilimi şeklinde eksudalar, kistoid makula ödemi, retina ve optik sinirde neovaskülarizasyon, ven dal tıkanıklığı, subretinal koroid neovaskülarizasyonu ve traksiyonel dekolman arka segment bulgularıdır. Bizim olgumuzda sarkoid vaskülitinin için oldukça tipik olan balmumu eksudalar nodüler papillit ve

Tablo 11
Sarkoidoz klinik bulguları

Göz hastalığı	
-Lakrimal bez (göz kuruması, bezin büyümesi)	%70
-Üveit	%40
-Ön segment hastalığı	%35
-Arka segment hastalığı	%10
-Kombine ön-arka tutulum	%55
-Konjonktiva nodülleri	%33
Sistemik hastalık	
-Akciğer hastalığı	%83
-Lenfadenopati	%76
-Cilt hastalığı	%32

üveit mevcuttu. Sarkoidoz, pars planit, tüberküloz, sifiliz, diğer infeksiyonlarla ayırt edilmelidir.

Serimizde SLE tanısı alan bir olgu mevcuttu. SLE göz bulguları sistemik hastalığın aktivasyonuna bağlı olarak %3-28 arasında ortaya çıkar. Retina bulgularının büyük kısmı, beraberinde bulunan sistemik hipertansiyona sekonderdir. Genelde arter, nadiren ven oklüzyonu, kapiller non perfüzyon, multifokal iskemik koroidopati, optik disk ödemi, retina neovaskülarizasyonu, vitreus hemorajisi, retina dekolmanı, neovasküler glokom gelişebilir. Yumuşak eksudalar, retina hemorajileri, optik disk ödemi ortaya çıkar. Retina tutulumu sıklıkla santral sinir sistemi tutulumu ile beraberdir. Tablo 12 de SLE tanı kriterleri görülmektedir. Bu kriterlerden 4 ü tanı koydurur.^{17,18}

Yumuşak eksudalar, retina hemorajileri, veya ikisi ile birlikte seyreden bir iskemik mikrovaskülopatide inflamatuvar değişiklikler de yoksa, diabet, sistemik lupus eritematozus, diğer bağ dokusu hastalıkları ve hatta HIV virüs enfeksiyonu akla gelmelidir. Serimizde AIDS li hasta yoktu, ancak HIV ile enfekte olanlarda diabetik retinopatiye benzer izole retina vaskülitleri olabilir ve bu görünüm değişik coğrafi bölgelerdeki AIDS hastalarında farklılıklar gösterir.^{19,20}

Bu en sık rastlanan sistemik hastalıklardan sonra daha nadir sebepler ile olan vaskülitlere sıra gelir ki, bu hastalıklar ile retina vaskülitleri arasındaki ilişki iyi bilinmesine rağmen diğer göz bulgularının yanında retina vaskülitleri çok daha nadirdir. Örneğin Wegener granülomatözünde göz bulguları %50 olguda, periarteritis nodosada %10 olguda ve bazen ilk bulgu olarak ortaya çıkabilir. Romatoid artritte de vaskülit bildirilmiştir.^{21,22} Ancak bu durumlarda izole retina vaskülitleri, diğer göz bulgularının yanında çok nadirdir.

Serimizde nadir rastlanan sistemik hastalıklar gurubunda 1 olguda, tanısı bağırsak biyopsisi ile konulmuş Crohn hastalığı ve ankilozan spondiliti olan bir hasta mevcuttu. Bu hastada yoğun periferik tıkaçıcı vaskülit mevcut olup neovasküler komplikasyonları sebebi ile laser tedavisi olmuş ve tedaviden yararlanmıştı. Hastanın diğer gözü ise traksiyonel retina dekolmanı sebebiyle ameliyat olmuş ve ön segment iskemisi gelişmişti. Bu da muhtemelen bu hastalıkta oklüziv komplikasyonlar ola-

Tablo 12
SLE klinik tanı kriterleri

-Yanaklarda kelebek şeklinde kızarıklık
-Diskoid cilt lezyonları
-Fotosensitivite
-Ağız ülserleri
-Artrit
-Serozit
-ANA pozitifliği
-Üriner sistem bozuklukları
-Nörolojik " "
-Hematolojik
-İmmünolojik

bileceğini ve dekolman cerrahisinde dikkatli davranma gerekebileceğini göstermektedir. Crohn ve ülseratif kolit inflamatuvar barsak hastalığı olarak bilinir ve bu hastalıklarda %20 oranında ankilozan spondilit de birlikte görülür.^{8,9,21,24} Bu hastalıklar ve Whipple hastalığında üveit ve vaskülitin görülebildiği bilinmektedir. Özellikle Whipple hastalığı tetrasiklinler ile tedavi edilebildiği için tanınması çok önemlidir. Gastrointestinal semptomlardan bazen hasta tarafından bahsedilmediği için farkedilmeyebilir, bu sebeple özellikle hazımsızlık, epigastrik yanma, karın ağrısı, diyare, kanama, süt intoleransı sorulmalıdır.⁸

MS' da retina vaskülitinin nadir sebeplerinden birisidir.^{24,25} Serimizde daha önce Eales' hastalığı tanısı alarak laser tedavisi yapılmış ve 3 yıl sonra MS tanısı alan bir olgu mevcuttu. MS da gözde optik nevrit, periflebit, periferik üveit, non granülomatöz ve granülomatöz iridosiklit ve arka üveit gibi çeşitli inflamatuvar değişiklikler değişik sıklıklarda bildirilmiştir. Graham ve arkadaşları 50 MS olgusunda %18 oranında inflamasyon (venöz kılflanma) tesbit etmişlerdir.²⁶ Otopside 93 MS olgusunda %8.5 oranında tıkaçıcı periferik retinal vaskülit görülmüştür.^{27,28}

Göz bulguları açısından MS'e benzeyen Eales hastalığında da nörolojik bozukluklar bildirilmiştir.²⁸ Bu bulgular MS' a benzerlik göstermektedir. Uzun takipleri yapılan Eales olgularında Eales ve MS arasında bir ilişki kurulamamıştır.^{29,30}

Vazooklüziv hastalıkların, lupus antikoagülün ve antikardiolipin antikorlar gibi antifosfolipid antikorlarla ilişkisi belirgindir. Bu antikorlar SLE olan ve olmayan retinal vazooklü-

ziv olgularda bildirilmiştir. Bu hastalar multipl ven trombozları, spontan düşüklükler, serebral infarktlar, trombotik olaylara meyillidir. Tıkayıcı retinal vaskülopatisi olan her hastada bu antikorlar mutlaka araştırılmalıdır.^{31,34} Bizim serimizde az sayıda olguda araştırılabildiği görülmüştür.

Serimizde biri pars planit, ikisi retina vaskülit tanısı almış 3 aktif tüberküloz (tbc) olgusu mevcut olup, araştırmalar sırasında bulunmuştur. Tbc ve sifiliz (Sy) tipik olarak atipiktir, ancak tedavi edilebilir etkenler oldukları için tüm olgularda araştırmaları gerektiği unutulmamalıdır. Tbc konjonktivada granülomlar, fliktenüler keratit, konjonktivit (hipersensitiviteye bağlı), granümatöz ve non granümatöz iridosiklit, panüveit, koroidit, retinit, optik nevrit, vaskülit ile seyrebilir. Fundus bulguları hastalık inaktif iken de görülebilir.^{8,9} SY ise konjenital halinde tuzbiber fundus görünümü, RPE iltihabı, kornea lezyonları, optik diskte solukluk yapar. Edinsel sifiliz iritis roseola, bazen granümatöz iridosiklit(steroidlere iyi cevap vermez), papillit, diffüz koryoretinit, vaskülit yapar ve göz bulguları III. dönemdeki makulopapiller kızarıklık ile ilişkili olabilir. Ayrıca ekstraoküler belirti ve bulgular da izlenir. Tedaviye cevap vermeyen üveit ve vaskülitlerde mutlaka Tbc ve Sy aranmalıdır.^{8,9,35}

Ayırıcı tanıda uygulanan laboratuvar yöntemlerine gelince, bunlar genelde hastanın hikayesi ve fizik muayenesi ile belirlenir. Sistemik etyoloji aranmasında, hastanın hikayesi yol göstericidir.

Özel bir bulgusu olmayan vaskülitlerde uyguladığımız rutin yöntemler Tablo 13' de gösterilmiştir. Bu testler ayırıcı tanıda işe yaramaz, ancak tedavi ile etkilenebilecek bazı

Tablo 13

Vaskülitlerde uygulanan rutin yöntemler

-Anamnez
-Klinik muayene
-FFA(basit kıliflanma ve vaskülit ayırımı)
-Akciğer filmi
-PPD
-FTA-ABS, VDRL
-Kan biyokimyası
-Hematolojik inceleme(Sedim,kan sayımı,PY)
-CRP
-Tam idrar muayenesi

temel değerleri verir ve ucuz testlerdir. Sedi-mentasyon ve CRP vücutta aktif inflamasyonu gösterir. Akciğer filmi, tbc ve sarkoidoz açısından çok önemli bir tetkiktir. PPD araştırılması ise genelde pozitif çıkar, ancak rutin olarak uygulanır. PPD sinin negatif olduğu bilinen bir hasta pozitif dönuştüyse anlam ifade eder. Sarkoidozda ise anerji görülür. Sarkoidli hastaların %90 ında akciğer filminde hastalığın bir döneminde anormal bir görünüm ortaya çıkmaktadır. Akciğer CT si de giderek değer kazanan bir yöntemdir. Serum anjiyotensin konverting enzim ve lizozim düzeyleri sarkoid granülomları varlığında yükselir. Sarkoid için spesifik değildir ve aynı zamanda hastalığın sistemik olarak aktif bulunması gerekir. Bu testler steroid ile baskılanır. Sarkoidoz tanısında granülomu gördüğümüz bir göz dışı dokudan biopsi almak çok değerlidir. Konjonktivadan alınan kör biopsinin pozitif çıkma oranı %10, granülomdan alınan biopsinin ise %75 tir. Bu tetkikler negatif çıkarsa ve hastanın inflamasyonu tedaviye cevap veriyorsa başka tetkik yapmaya gerek yoktur. Üveiti kötüleşirse galyum görüntüleme, akciğer fonksiyon testleri, bronş lavajı, bronş ve mediasten biyopsisi düşünülebilir.

Tbc açısından, akciğer grafisi ve PPD hariçinde, akciğer bronş sekresyonu, mide suyu, balgam örnekleri, idrar kültürleri incelemesi gerekebilir.

Sy için VDRL nonspesifik, FTA-ABS ve MHA-TP testleri spesifiktir. Primer Sy de spesifik ve nonspesifik testlerin %30 u negatif sonuç verir. Latant ve geç Sy de non spesifik testler (-) olur. Tedaviyi eksik kalan olgularda VDRL negatif, FTA-ABS pozitif olur. Gerektiğinde lumbal ponksiyon yapılarak BOS ta testler tekrarlanır. Bu testler her vaskülit olgusunda mutlaka yapılmalı, şüpheli olgularda tekrarlanmalıdır. Borrelia ve leptospira de klinik bulgular ve şüphe varsa araştırılması gereken diğer spiroketlerdir.³⁶

Artritlik hastalıkları ayırt etmek açısından RF ve ANA araştırması gerekebilir.

Behçet hikayesi varsa Paterji testi önemli olup, sistemik hastalığın aktif olduğu dönemlerde pozitif olur. HLA B5 ile Behçet hastalığı ilişkisi gösterilmiştir.

Tıkayıcı vaskülitlerde antifosfolipid antikor aranmalı, kalp ve büyük damarlarda olası emboli kaynakları araştırılmalıdır. Protrombin

zamanı, parsiyel tromboplastin zamanı, serum protein elektroforezi, kantitatif serum immüoglobülinleri, kompleman seviyesi, oraklaşma testi, hemoglobin elektroforezi, kriyoglobülinler ve bazı immünolojik olaylara katılan HbS antijeni tıkaçıcı vaskülitlerdeki diğer etyolojiye yönelik araştırmalardır. İskemik oküler sendrom şüphesinde, renkli Doppler ultrasonografi, kan viskozitesi, DSA, ekografi, EKG, NMR yardımcı tanı yöntemleridir.³⁷

Retina vaskülitli olan hastalarda birçok immünolojik bozukluklara rastlanılabilir. Beraberinde sistemik inflamatuvar bir hastalık olsun veya olmasın en sık rastlanan bozukluklar dolaşan immün komplekslerin yükselmesi ve retina antijenlerine özellikle retina dış katlarında bulunan S antijenine karşı antikordur. Otoimmünitenin klinik hastalıkla olan ilişkisi ile ilgili bilgilerimiz giderek artmaktadır. Dokuya karşı olan antikordların hastalığın sebebi olduğu beklenirse de bazı durumlarda blok yapan antikordlar olarak koruyucu bir etki de yapabilirler. Dolaşan antikordlar ve göz tutulumu arasındaki ilişkilerin, genelde göze spesifik antijenlere karşı olmayan antinötrofil sitoplazmik antikordlar ve antifosfolipid antikordlarla ilgili olduğu bildirilmiştir.³⁸⁻⁴⁰ Retina vaskülitli, hayvanlarda deneysel olarak rodopsin kinaz adıyla bilinen retinal S antijenine karşı immün bir cevabı uyarak oluşturulabilir. Vaskülit olan retina damarı boyunca bir koryoretinit ortaya çıkar. Mikrovasküler endotelin immünolojik açıdan büyük damar endotel hücrelerinden farklı olduğu bilinmektedir.⁴¹ Bu hücrelerden antijenler açığa çıkabilir veya spesifik immün komplekslere karşı değişik davranış gösterebilirler.

Örneğin SLE da immünolojik bozukluklar çok belirgindir. Nükleer ve sitoplazmik yapılara karşı muhtemelen poliklonal B hücresi hiperaktivitesi sonucu antikordlar gelişmiştir. Antinükleer antikordlar (anti ds DNA, anti ss DNA, anti Ro/SSA, anti La/SSB), sitoplazmik antikordlar (lupus antikoagülan, antikardiolipin antikordlar), antinöral antikordlar vardır. Antikordlar hedef hücreye direkt toksik etki, immün kompleks oluşumu ve kompleman ile birleşimi yolları ile vaskülit oluşturur. SLE da T hücrelerinin fonksiyon bozukluğu da görülür.

Bazı hastalıklara spesifik antikordlar araştırılmıştır. Spesifik antikordlar bulunduğu

vaskülitlere tanı koymak da kolay olacaktır. Bu antikord araştırmalarında Wegener hastalığı ve periarteritis nodosada ANCA yüksek oranda bulunmuştur. Serimizde koroidit, hafif üveit, tıkaçıcı vaskülit ve neovasküler komplikasyonlar ile seyreden 1 olguda başka hiç bir klinik bulgu yokken, tek bulgu ANCA pozitifliğidir. Behçet hastalığında bu antikordun önemi saptanamamıştır.^{42,43} Antikardiolipin antikordlar, fibronektin (Fn) ve von Willebrand faktör antijeni (vWfAg) damar endotel hücre zararlanması sonucu salgılanır. Sensitif olup spesifik değildir. Bir çok vaskülitte yüksek oranda bulunabilirler.⁴⁴

HLA araştırılması da özellikle HLAB27 grubu hastalıkları ayırmak, Behçet hastalığı ve HLAB5 ilişkisini göstermek için gerekli olabilir. HLA A 29 Birdshot koryoretinopatide yüksek oranda pozitifdir. HLADR4 ile ilişkili retina vaskülitli bildirilmiştir.⁴⁵

Tüm bu sayılan ileri araştırmalar genelde etyolojiyi açıklamadığı ve prognozu etkilemediği için rutin değildir. Akut eklem romatizması ise literatürde vaskülit etyolojisinde bildirilmemektedir. Ancak 2 olguda anamnez ve muanede bulunabilen tek pozitif bulgu olduğu için vaskülitin etyolojisi olabileceği düşüncesi ile çalışmamızda bahsedilmiştir.

Vaskülit etyolojisinde en zor tanı idiopatik olgulardır. Çünkü, çoğunluğu teşkil eden bu gruba önce anamnez, sistemik muayene, göz muayenesi rutin araştırmalar, sonra anamnez ve klinik muayenenin yönlendirdiği ileri testleri yaptıktan sonra tanı konulmalıdır. Görüntülerinin en tipik olduğu zannedilen pars planit, Eales, birdshot koroidopati gibi primer vaskülit sebeplerinin, bazen önemli bir sistemik hastalığı gizleyebileceği, bazen de takip süresi içerisinde başka bir hastalığın çıkabileceği akılda tutulmalıdır. Bu sebeple hastaların uzun takipleri de çok önemlidir. Bizim serimizde, başlangıçta 1 multipl skleroz olgusu Eales, 3 tüberküloz olgusundan biri pars planit, diğerleri idiopatik vaskülit tanısı almıştı.

Eales hastalığı periferik periflebit, santral periflebit, nadiren arteriyoler kılflanma, ven dal tıkanıklığı, inflamasyon, vitritis, KMÖ, kapiller non perfüzyon, kapiller dilatasyon, mikroanevrizma, arteriovenöz şant, venöz boncuklanma, neovasküler komplikasyonlar ile karakterli tıkaçıcı bir vaskülitir. Fundus anjiyografide bazı olgularda damarlardan boya

sızıntısı izlenebilir. Eales tanısı koymak için diğer tıkaçıcı ve neovaskülarizasyon oluşturulan vaskülit etyolojileri ayırt edilmelidir. Serimizde tıkaçıcı vaskülit, iskemi, periferik non-perfüzyon, neovasküler komplikasyonlar ve vitritis gösteren gözler Eales tanısı ile izlenmiştir. Ancak bu hastalığın tanısı çeşitli araştırmacılar arasında farklılık gösterdiğinden terminolojide kullanılmamıştır.

Pars planit ise orta üveit, pars planada karyıgını eksudalar, vitreusta kartopu opasiteler, optik diskte ödem, kistoid makula ödemi, perivenöz kılflama, periferik venleri tutan vaskülit, periferik retina neovaskülarizasyonu, vitreus hemorajisi bulguları gösteren genelde retina iskemisi yapmayan bir vaskülitir. Prognozu genelde iyi olup, %80 inde görme 10 yıl sonra 0.5 ve üzerindedir. Tablo 14' te orta üveit ile gelen hastaların ayırıcı tanısı görülmektedir.⁸ Serimizde 29 göze, tipik kartopu, karyıgını eksudalar, orta üveit, KMÖ, neovasküler komplikasyonları ile bu tanı konulmuştur.

Serimizde 146 olgunun 178 gözünde retina vaskülit etyolojisi bulunamamıştır. Bu olgularda neovasküler komplikasyonlar (neovaskülarizasyon, rubeozis, neovasküler glokom) çok sayıdadır. Behçet hastalığı olan gözlerin %18.2 si ve etyoloji bulunamayan vaskülitlerin %61.2 si, neovasküler komplikasyonlar göstermiştir. Bu durumun sebebi vitreus hemorajisi gösteren olguların ameliyat olmak üzere referedilmeleri ve bu yüzden ağırlığın bu tip gözlerde bulunmasıdır. Sanders ve Graham tüm etyolojileri ayırt ettikten sonra, otoimmün vaskülit olan gözlerde %83 oranında diffüz kapiller sızıntı ve %23 oranında ise kapiller tıkanıklık ve yeni damarlar izlenmiştir.⁴⁶ Bu olgular daha çok tıkaçıcı vaskülitlerin görüldüğü bizim serilerimizden farklıdır.

Serimizde 109 etyolojisi bulunamayan neovaskülarizasyon gösteren vaskülitte; üveit 29 unda, iskemi ve non perfüzyon 91'indedir. Görüldüğü gibi neovaskülarizasyonlar çoğunlukla iskemi etyolojilidir. Orta üveiti olan 54 gözün ise 28 inde neovasküler komplikasyonlar ortaya çıkmıştır. İskemi olmadan neovaskülarizasyon olan gözlerde damar duvarının zedelenmesi sonucu retina damarlarından veya iltihap hücrelerinden anjiogenik faktörlerin salgılandığı düşünülmektedir. Bir araştırmada üveit ile birlikte bulunan neovaskülarizasyonların prognozlarının daha iyi olduğu ve

önce medikal tedavi uygulanması gerektiği bildirilmektedir.⁴⁷ Ancak bizim serimizde vaskülitlerdeki üveit ve iskemi ayrı ayrı değerlendirildiğinde tüm tedavilerden sonra iskemi ve üveit gösteren vaskülitlerin son görmeleri ve takip süresi içindeki görme değerlendirilmeleri birbirinden fazla farklı değildir.

2 olgumuzda ise nadir bir vaskülit sendromu olan retina arter anevrizmaları ve üveit vardır ve bir göz vitrektomi ameliyatı olmuştur. Bu az rastlanan hastalık literatürde bildirilmiştir.⁴⁸

Vaskülit koryoretinopatiye sekonderse spesifik bir bozukluk düşünmek gerekir. Bunların spesifik görüntülerini bilmekle bazıları çok tipik olan koryoretinopatilere sekonder olan vaskülitlere kolaylıkla tanı koymak mümkün olabilir. Tablo 14 de koryoretinopati ile ilişkili hastalıklar görülmektedir.

Sonuç olarak retina vaskülit ile karşılıklı olduğunda çok sayıda olası hastalık ve yapılma-

Tablo 14

Orta üveit ayırıcı tanısı

- Pars planitis
- Sarkoidoz
- Toksoz
- Multipl skleroz
- Periferik toksoplazmozis
- Fuchs' heterokromik iridosikliti
- Lyme üveiti
- Yaşlıların idiyomatik vitritisi
- Birdshot retinokoroidopati
- Behçet hastalığı

sı gerekli tetkik ile karşılaşmaktayız. Yapılacak işlemleri, hastaya en yararlı ve ekonomik duruma getirmek için belli bir sistem izlemek ve araştırmaları buna göre yönlendirmek gerekir. Uyguladığımız sistem aşağıda özetlenmiştir:

.İyi anamnez alınması, Behçet ve MS kriterlerine dikkat edilmesi (Tablo 6-7)

.Göz dışı yapıların muayenesi

.Retina muayenesi

.Gerçek vaskülit olmayan etyolojilerin ayrılması (Tablo 1)

.Koryoretinopati varsa; spesifik ayırıcı tanısının araştırılması (Tablo 15)

.Fundus flöresin anjiyografi; i)tıkaçıcı vaskülit (Tablo 3) diğer iskemi yapan sebepler (Tablo 4) ii)inflamatuar vaskülit (Tablo 5),

Tablo 15
Retinokoroiditler

- İnfeksiyöz

Muhtemel oküler histoplazmozis sendromu, koksidioidomikozis, pnömosististis karini, kriptomokkus, mikobakteri ve sifiliz koroiditleri, t oksoplazma, sitomegalovirus, septik retinokoroidit, toksokara, herpes simpleks, kandidiazis

- İnflamatuvar

Sarkoidoz, Vogt Koyanagi Harada, sempatik oftalmi, birdshot retinokoroidopati, multifokal koroidit ve üveit, punktat iç koroidopati, serpinjöz koryoretinopati

- Neoplastik

Koroid metastazı, lenfomatöz koroidopati, bilateral diffüz üveal melanositik proliferasyon, lösemik koroidopati

- Vasküler

Preeklampsi ve multifokal iskemik koroidopati, sistemik lupus eritematozus, akut multifokal posterior plakoid pigment epitelopati

orta üveit varsa (Tablo 14)

- .Rutin laboratuvar muayeneleri (Tablo 13)
- .Sistemik klinik muayene (Tablo 2,11,12)
- .Pozitif bulgu varsa ileri tetkikler.

KAYNAKLAR

1. Holland GN: Retinal vasculitis. West J of Med 1991; 154 :218-220.
2. Rosenbaum JT, Robertson JE Jr, Watzke RC: Retinal vasculitis-A primer. West J Med 1991;154: 182-185.
3. Hayreh SS : Optic disc vasculitis. Br J Ophthalmol 1972; 56: 652-670.
4. Savir H, Wender T, Creter D, Djaldetti M, Stein R: Bilateral retinal vasculitis associated with clotting disorders. Am J Ophthalmol 1977; 84: 542-547.
5. Graham EM, Spalton DJ, Barnard RO : Cerebral and retinal vascular changes in systemic lupus erythematosus. Ophthalmology 1977; 84: 542-547.
6. Jabs DA, Fine SL, Hochberg MC, Newman SA, Heiner GG, Stevens MB: Severe retinal vasoocclusive disease in systemic lupus erythematosus. Arch Ophthalmol 1986;104: 558-563.
7. Sanders MD: Retinal arteritis, retinal vasculitis and autoimmune retinal vasculitis. Eye 1987; 1:441-465.
8. Smith RE, Nozik RA : Uveitis. A clinical approach to diagnosis and management. Williams and Wil-

kins 2nd ed, 1986, Chapter 16 p:912-93

9. Nussenblatt RB, Palestine AG: Behçet's disease and other retinal vasculitides in:Uveitis Fundamentals and Clinical Practice 1989 Year Book Medical Publishers Inc Chicago p:185-256.
10. Bloom SM, Brucker AJ: Laser surgery of the posterior segment JB Lippincott Co, Philadelphia 1991; p:99-134
11. International Study Group: Criteria for diagnosis of Behçet's disease. Lancet 1990; 335:1078-1080 .
12. Francis GS, Antal JP, Duquette P: Inflammatory demyelinating diseases of the central nervous system. in Bradley WG, Daroff RB, Fenichel GM, Masden CD eds. Neurology in clinical practice, Vol 2, 1991 Butterworth-Heinemann Boston, p:1134
13. Graham E, Spalton DJ, Sanders MD: Immunological investigations in retinal vasculitis. Trans Ophthalmol Soc UK 1980; 101:12-16
14. Graham EM, Stanford MR, Sanders MD, Kasp E, Dumonde DC:A point prevalence study of 150 patients with idiopathic retinal vasculitis. I- Diagnostic value of ophthalmological features. Br.J.Ophthalmol, 1989; 73:714-721.
15. Henderly DE, Genstler AJ, Smith RE, Rao NA :Changing patterns of uveitis. Am J Ophthalmol 1987; 103:131-136.
16. Seamone CD, Nozik RA: Sarcoidosis and the eye.in:Ophthalmology clinics of North America , Neuroophthalmology in systemic disease, Stamper RC ed, WB Saunders Co, Philadelphia, 1992., p:567-576
17. Tan EM, Cohen AS, Fries JF: The 1982 revised criteria for the classification of systemic lupus erythematosus . Arthritis Rheum 25:1271- 1982
18. Jampol LM, Jabs DA, Gold DH, Ryan SJ, Straatsma BR, Sadun A : Ocular complications of acquired diseases of connective tissue. in:Singerman LJ, Jampol LM eds, Retinal and choroidal manifestations of systemic disease, Singerman LJ, Jampol LM eds, Williams and Wilkins,Baltimore 1991 p:1-40.
19. Holland GN, Pepose JS, Pettit TH et al: Acquired immune deficiency syndrome:Ocular manifestations. Ophthalmology 1983; 90:859-872.
20. Newsome DA, Green WR, Miller ED: Microvascular aspects of acquired immune deficiency syndrome retinopathy. Am J Ophthalmol 1986; 98:590-601.
21. Matsuo T, Koyama T, Morimoto N, Umezumi H, Matsuo N :Retinal vasculitis as a complication of rheumatoid arthritis. Ophthalmologica, 1990; 200:196-200.
22. Morgan CM, Foster CS, D'Amico DJ, Gragoudas ES: Retinal vasculitis in polyarteritis nodosa. Retina 1986; 205-209.
23. Duker JS, Brojwn GC, Brooks L: Retinal vasculitids in Crohn's disease. Am J Ophthalmol 1987; 103:664-668.

24. Vine AK: Severe periphlebitis, peripheral retinal ischemia and preretinal neovascularisation in patients with multiple sclerosis. *Am J Ophthalmol*, 113:28-32, 1992
25. Breger BC, Leopold IH: The incidence of uveitis in multiple sclerosis. *Am J Ophthalmol* 1966; 62:540.
26. Graham EM, Francis DA, Sanders MD, Rudge P: Ocular inflammatory changes in established multiple sclerosis. *J. Neurol Neurosurg Psychiatry* 1989; 52:1360.
27. Arnold AC, Pepose JS, Hepler RS, Foos RY: Retinal periphlebitis and retinitis in multiple sclerosis. I. Pathologic characteristics. *Ophthalmology* 1984; 91:255.
28. Kaufman DI, Fratkin JF: Multiple sclerosis and the eye. in: *Ophthalmology clinics of North America, Neuroophthalmology in systemic disease*, Stamper RC ed, WB Saunders Co, Philadelphia, 1992; 5:513-31
29. Singhal BS, Dastur DK: Eales disease with neurological involvement. I. Clinical features in nine patients. *J. Neurol Sci.* 1976; 27: 313
30. Rennie WA, Murphy RP, Anderson KC, Lippman SM, Mc Kusick VA, Practor LR, Shimizu H, Patz A, Fine SL: Evaluations of patients with Eales' disease. *Retina* 1983; 3:243-8
31. Harris EN, Gharavi AE, Hughes GR: Antiphospholipid antibodies. *Clin Rheum Dis*, 1985; 11:591-609
32. Levine SR, Crafts JW, Lesser GR, Floberg J, Welch KM: Visual symptoms associated with the presence of a lupus anticoagulant. *Ophthalmology*, 1988; 95: 686-92.
33. Ingram SB, Goodnight SH, Bennett RM: An unusual syndrome of a devastating non inflammatory vasculopathy associated with cardiolipin antibodies. Report of two cases. *Arthritis Rheum* 1987; 30:1167-71.
34. Jonas J, Kölbl K, Völcher HE, Kalden JR: Central retinal artery occlusion in Sneddon's disease associated with antiphospholipid antibodies. *Am. J. Ophthalmol* 1986; 102:37-40.
35. Pulido Js, Wanrd LM, Fishman GA, Goodwin JA, Froelich CS, Sanghvi JP : Antiphospholipid antibodies associated with retinal vascular disease. *Retina* 7: 215-218, 1987
36. Matjucha ICA, Katz B: The Neuroophthalmology of spirochetal infections. in: *Ophthalmology clinics of North America*, Neuroophthalmology in systemic disease, Stamper RC ed, WB Saunders Co, Philadelphia, 1992., p:549-565
37. Carter JE : Carotid artery disease and its manifestations. in: *Ophthalmology clinics of North America*, Neuroophthalmology in systemic disease, Stamper RC ed, WB Saunders Co, Philadelphia, 1992 p:425-43
38. Kasp E, Graham EM, Stanford MR, Sanders MD, Dumonde DC : A point prevalence study of 150 patients with idiopathic retinal vasculitis. 2. Clinical relevance of antiretinal autoimmunity and circulating immune complexes. *Br J Ophthalmol* 1989; 73:722-730
39. Wakefield D, Easter J, Penny R: Immunological abnormalities in patients with untreated retinal vasculitis. *Br J Ophthalmol* 1986; 70:260-265.
40. Kaynak S, Kemahloğlu E, Bahar IH: Üveit etyolojisinde retinal antijenlerin rolü. *Oftalmoloji* 1992; 2:176-80.
41. Charo IF, Shak S, Karasek MA, Davidson PM, Goldstein IM: Prostaglandin I₂ is not a major metabolite of arachidonic acid in cultured endothelial cells from human foreskin microvessels. *J Clin Invest*, 1984; 74:914-919.
42. Blail L, Bernhard M, Wikler TH, Herrman M, Burmester GR, Krapf FE, Kalden JR : The role of antineutrophil cytoplasm antibodies, anticardiolipin antibodies, von Willebrand Factor Antigen and fibronectin for the diagnosis of systemic vasculitis. *J. Rheumatol* 1991; 18:1199-1206.
43. Soylu M, Nussenblatt RB, de Smet MD: Göz tutulumu olan Behçet hastalarında antinötrofil sitoplazmik antikörler (ANCA). 3. Behçet hastalığı kongresi, (1991), Ed: Memişoğlu HR, Çukurova Üniversitesi Basımevi, s:129-133
44. Aydınтуğ AO, Tokgöz G, Gürler A, Düzgün N, Hughes GRV: Behçet hastalığında antinötrofil sitoplazmik antikörlerin araştırılması. s:135-140
45. Wakefield D, Lane J, Penny R: Retinal vasculitis associated with HLADR4. *Hum Immunol* 1985; 14:11-18
46. Graham EM, Stanford MR, Shilling JS, Sanders MD: Neovascularisation associated with posterior uveitis. *Br J Ophthalmol* 1987; 71:826-833
47. Everett AI, Lee S : Multifocal choroidopathies in systemic disease. in: *Ophthalmology clinics of North America. Neuroophthalmology in systemic disease*. Katz B, Stamper RL eds, 5:533-548, WB Saunders Co, Philadelphia, 1992 Vol 5 No:3 - O'Day J, Shilling JS, Ffytche TJ: Retinal vasculitis. *Trans Ophthalmol Soc UK* 1979; 99:163-166.
48. Sanders MD, Graham EM : Retinal vasculitis. *Postgraduate medical Journal* 1988; 64:488-496.
49. Mann ES, Katz B: The uveomeningeal syndromes in: *Ophthalmology clinics of North America*, Neuroophthalmology in systemic disease, Stamper RC ed, WB Saunders Co, Philadelphia, 1992; p:577-586