

# İntraoküler Lens Dislokasyonlarında Pars Plana Vitrektomi\*

Süleyman KAYNAK<sup>1</sup>, İsmet DURAK<sup>2</sup>, Levent KAZANCI<sup>3</sup>,  
Osman SAATÇİ<sup>4</sup>, Süreyya ERYILDIRIM<sup>2</sup>

## ÖZET

Vitreusa disloke olmuş 18 intraoküler lens (İOL), "açık" veya "kapalı" yöntemle pars plana vitrektomi (PPV) yaklaşımıyla çıkartılmış ve reimplantasyon yapılmıştır. Vakaların yaş ortalamaları 62 (5-76), preoperatif görmeleri afak tashihle el hareketleri ile 0.6 arasındaydı. Disloke İOL'lerin 17'si arka kamara İOL, sadece biri ön kamara İOL idi. Lens implantasyonu ile lens dislokasyonu tanısı alana kadar geçen süre ortalama 11.4 gündü (1-63 gün).

14 vakada İOL eksplantasyonu yapıldı. Bu 14 vakanın 9'una ön kamara, 5 vakaya transskleral sütürlü arka kamara İOL implantasyonu yapıldı. Diğer 4 vakada ise explantasyon yapılmadan disloke lensler limbal kesi yapılmadan (kapalı sistem) silier sulkusa sütüre edildi.

Ortalama 10.4 aylık (3-23 ay) izlem sonucu 15 vakada (%83) postoperatif görme preoperatif görmelerden daha iyi veya eşit düzeydeydi. 2 vakada klinik kistoid makula ödemi ve 1 vakada aşırı fibrin reaksiyon dışında başka bir komplikasyona rastlanmadı.

PPV ile disloke lens eksplantasyonu ve sekonder ön kamara veya transskleral sütürlü arka kamara lens implantasyonunun güvenilir ve etkin bir yöntem olduğu görüldü. Kornea ve irise dokunulmadığından kapalı sistem ile disloke lensin silier sulkusa sütürasyonunun umut verici bir yöntem olduğu sonucuna varıldı.

**Anahtar Kelimeler :** İntraoküler lens dislokasyonu, pars plana vitrektomi, skleral fiksasyon.

## SUMMARY

### MANAGEMENT of DISLOCATED INTRAOCULAR LENSES

18 dislocated intraocular lenses (IOL) managed by pars plana vitrectomy (PPV) and IOL reimplantation by "open-eye" or "closed-eye" technics are presented. The mean age of the cases was 62 (range 5-76). Preoperative visual acuities were between hand motion and 6/10. 17 of 18 cases had posterior chamber IOL and only one of them had anterior chamber IOL. The average interval from implantation to dislocation was 11.4 days (1-63 days).

Geliş: 11.11.1993

Kabul: 09.01.1994

Yazışma: Süleyman Kaynak

Mithatpaşa cad. 225/12 Balçova İzmir

\* 27-30 Ekim Marmaris Ulusal Oftalmoloji Kongresinde tebliğ edilmiştir.

1 Doç. Dr., Dokuz Eylül Üni. Tıp Fak. Göz ABD

2 Uzm. Dr., Dokuz Eylül Üni. Tıp Fak. Göz ABD

3 Araş. Gör., Dokuz Eylül Üni. Tıp Fak. Göz ABD

4 Yard.Doç.Dr., Dokuz Eylül Üni Tıp Fak Göz ABD

İntraoküler lens (İOL) implantasyonu komplikasyonlarından biri lens desantrasyon ve dislokasyonudur. Arka kamara İOL desantrasyon insidansı % 0.2 -1.2 arasında bildirilmiştir.<sup>1-4</sup> Dislokasyonlar ise çok daha nadir görülmektedir. İOL dislokasyonları arka kapsül desteğinin kaybı ve zonüler dializ nedeniyle peroperatuar olabilir. Postoperatuar dönemde özellikle travma nedeniyle aylar sonra bile İOL dislokasyonu ortaya çıkabilmektedir.

IOL explantation was performed in 14 cases. Anterior chamber IOL was implanted in 9 and transsclerally sutured IOL implantation was performed in 5 cases. Dislocated IOLs were sutured to siliary sulcus without cornea-limbal incision (Closed-eye system) in 4 cases.

Final visual acuities were equal or better in 15 (%83) after an average of 10.4 months (3-23) follow-up time. No sight threatening complication occurred except cystoid macular edema in 2 cases and extensive fibrinous reaction in 1 case.

Explantation of dislocated IOL by PPV and reimplantation of anterior or transsclerally sutured posterior chamber IOL is safe and effective procedure. Suturing the dislocated IOL to siliary sulcus with closed-eye system is an encouraging technic providing the cornea and iris untouched. *Ret-vit 1994; 2:37-42*

**Key Words:** Intraocular lens dislocation, pars plana vitrectomy, scleral fixation.

Total veya parsiyel disloke olmuş lenslerde pars plana yaklaşım yoluyla silier sulkusa reposizyon ile yerleştirme<sup>5-11</sup>, eksplantasyon, iris sütürü ile fiksasyon<sup>6,7</sup> ve skleral fiksasyon<sup>8-11</sup> önerilmektedir. Disloke lenslerde amaç lensi normal pozisyonuna getirmek veya lens değişimi yapmaktır. Çalışmamızda vitreusa tümüyle disloke olmuş vakalarda pars plana vitrektomi ile yaklaşım sonuçları sunulmuştur.

### MATERYAL VE METOD

Vitreusa disloke olmuş ve pars plana vitrektomi yoluyla yaklaşılan ardışık 18 vaka çalışma kapsamına alındı. İleri derecede bile olsa desantrasyonlar bu çalışma kapsamına alınmadı.

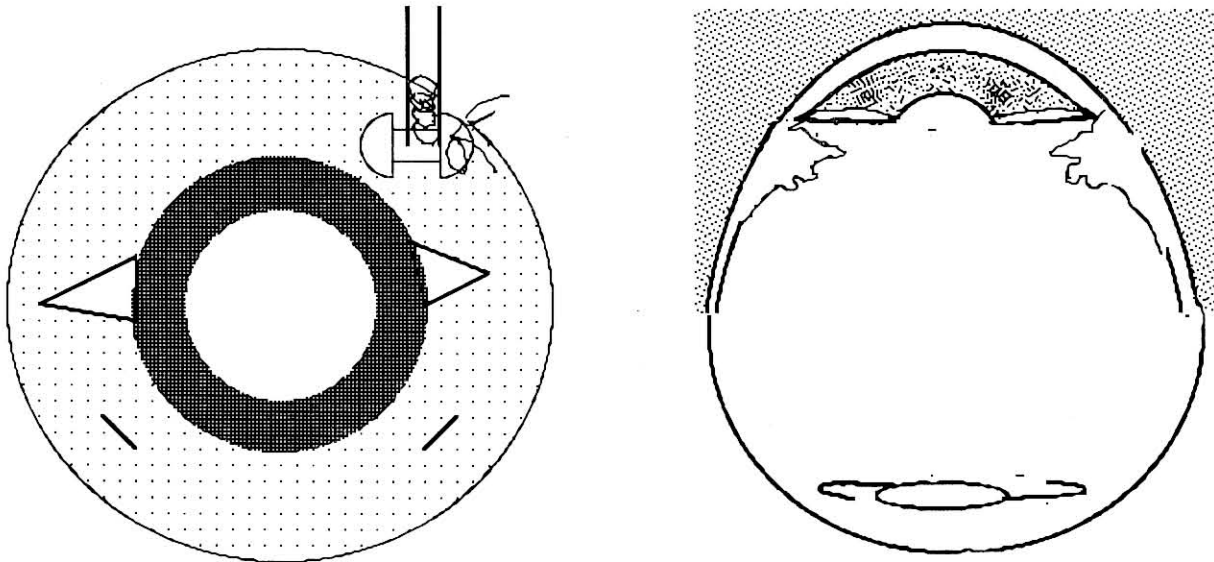
Hastaların yaş, cins, görmeler, primer ameliyat ile dislokasyon tanısı alana kadar geçen

süre, birlikte olan göz bulguları kaydedildi. Öykü ve muayene ile hastaların primer ameliyatı hakkında bilgi edinilmeye çalışıldı. Postoperatif görmeler, komplikasyonlar, izlem süreleri kaydedildi.

### Teknik :

Hastalarda iki ayrı teknik kullanıldı : lens eksplantasyonu ve reimplantasyon (*Açık teknik*) ve lens eksplantasyonu yapmadan disloke İOL'i silier sulkusa skleral yolla fikse etmek (*Kapalı teknik*). Açık teknikte eksplantasyondan sonra ön kamara veya transskleral sütürlü arka kamara İOL implantasyonu yapıldı.

Transskleral sütürlü lens reimplantasyonu veya kapalı teknik ile yaklaşım planlanan hastalarda 270 derece peritomiden sonra kadran 3 ve 9'da 3 mm'lik %50 kalınlığında iki adet üçgen skleral flapler hazırlandı (Şek 1A ve B). Eks-

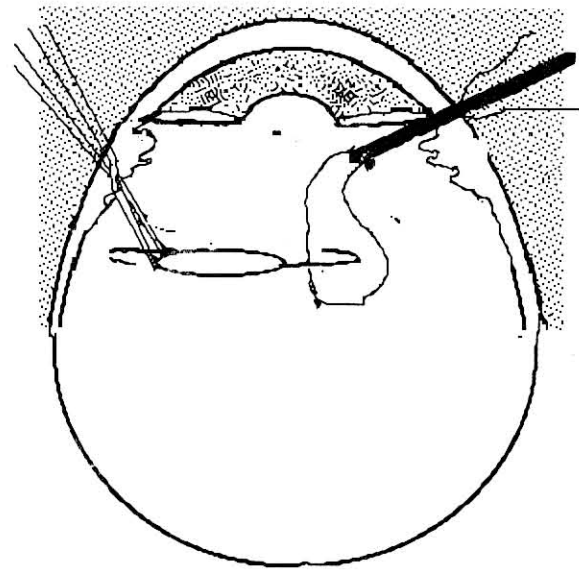
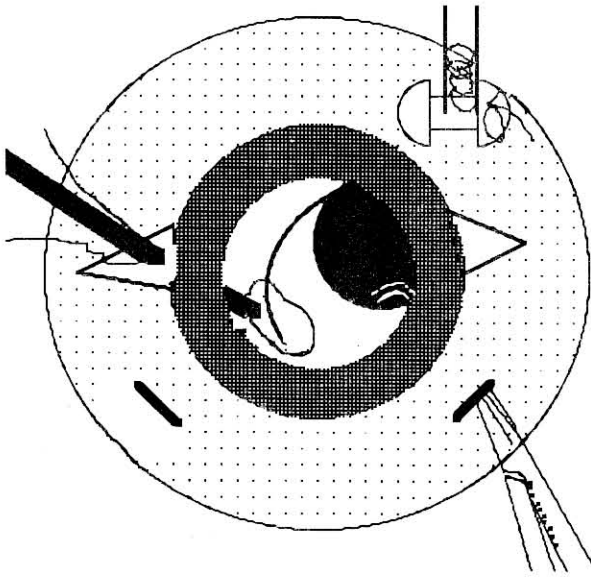


Şek 1 A ve B: Kapalı sistemde birbirlerinden 180o uzaklıkta 1/2 kalınlıkta 2 adet skleral flaplerden sonra ve klasik üçlü sklerotomiler hazırlanır

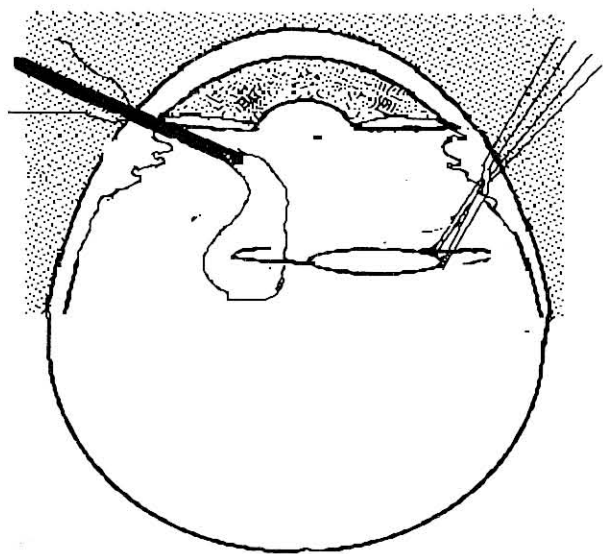
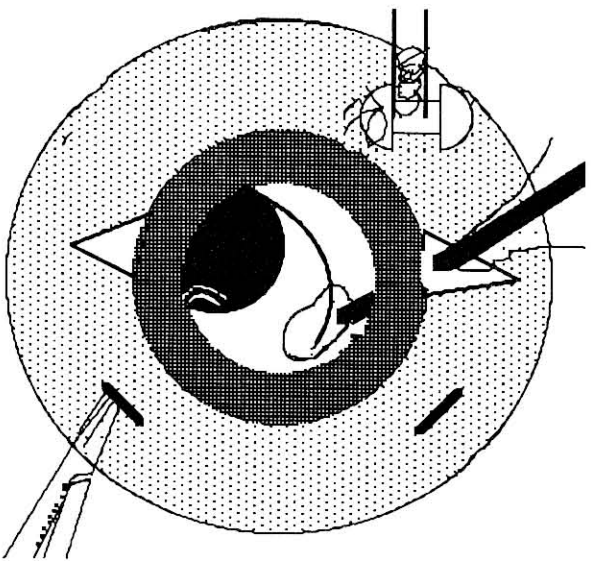
plantasyon planlanan hastalarda 7 mm uzunluğunda limbal kesi yapıldı ve 8/0 ipek ile su sızdırmayacak şekilde geçici olarak sütüre edildi. İnfüzyon kanülü, endoilüminasyon probu ve okütom ucu için klasik üçlü sklerotomiler hazırlandıktan sonra total vitrektomi yapıldı. Disloke İOL etrafındaki vitreus tümüyle temizlenerek İOL serbestleştirildi. İOL'in altına Healon verilerek lens retinadan uzaklaştırıldı. Ocütom için yapılan sklerotomi genişletildi ve Clayman lens tutacağı ile İOL optiği yakalanarak iris arkasına getirildi. Bu esnada gözde kollaps

olmaması için infüzyon mayisi yükseltildi. Limbal sütürler kesilerek ikinci bir lens tutacağı ile limbal açıklıktan girildi ve lens limbal insizyondan eksplante edildi. Ön kamara viskoelastik madde ile doldurularak ön kamara İOL implantasyonu gerçekleştirildi. Transskleral sütürlü arka kamara İOL implantasyonu 10/0 prolen sütür kullanılarak daha önce tarif edilen yöntemlerle gerçekleştirildi.<sup>12,13</sup>

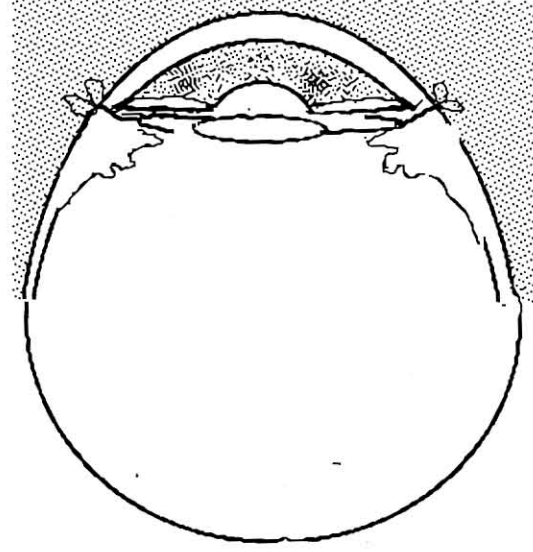
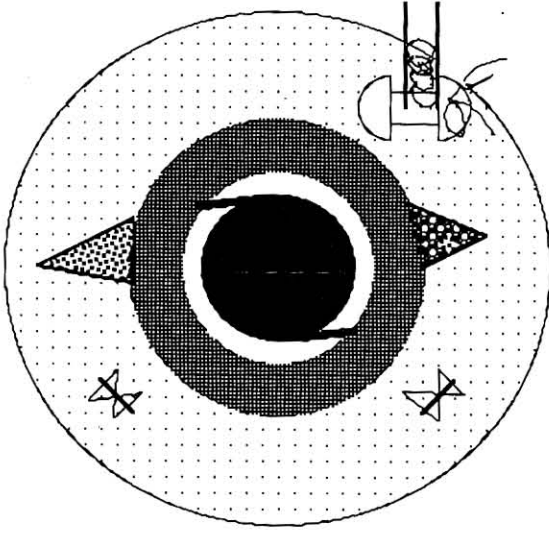
Kapalı teknik uygulanan hastalarda limbusta herhangi bir kesi yapılmadı. Yukarıda anlatılan şekilde PPV yapıldıktan sonra disloke İOL lens



Şek 2A ve B: İOL lens tutacağı ile yukarı kaldırılır ve skleral flebin altından özel iğne girilerek 10/0 prolen sütür haptik etrafından dolandırılır.



Şek 3 A ve B: Lens tutacağı ile diğer sklerotomilerden girilir ve diğer skleral flebin altından özel iğne sokulur. 10/0 prolen sütür diğer haptik etrafından dolandırılır ve iğne dışarı çıkartılır. Sütür çekilince haptikler silier sulkusa yerleşir



Şek 4 A ve B: Sütür skleral flebin altında kendi üzerlerine bağlanır ve fiksasyon tamamlanmış olur. Skleral flepler kapattır

tutacağı ile iris arkasına getirildi (Şek 2A ve 2B) ve mikrovitreoretinal bıçağın ucu ile skleral flebin altında limbustan 1 mm uzaklıktan çok küçük bir insizyon yapıldı. Üç kısmında delik olan özel bir iğnenin deliğinden 10/0 polypropylen sütür geçirildi ve iğne ile skleral flap altındaki insizyondan göz içine girildi. İğnenin ucundaki sütür göz içinde İOL haptiği etrafında dolandırıldı (Şek 2 A ve B). İğne çekilince haptik etrafında dolanmış olan sütür İOL haptiğini sulkusa çekmiş oldu. Aynı işlem diğer haptik için de gerçekleştirildikten sonra prolen sütür skleral flap altında bağlandı ve fiksasyon tamamlanmış oldu (Şek 3A ve 3B). Skleral flepler 10/0 nylon veya 8/0 ipek ile sütüre edildi (Şek 4 A ve 4B).

## SONUÇLAR

18 vakanın 11'i erkek 7'i kadın, yaş ortalamaları 62 (5-76) idi. Ortalama izlem süresi 10.4 aydı (3-23 ay). Preoperatif görmeler tashihle el hareketleri ile 0.6 arasındaydı. Preoperatif görme azlığının en önemli nedenleri kistoid makula ödemi ve kapsülo-kortikal kalıntılardı. Postoperatif görmeler ise 0.1-0.8 arasında değişmekteydi. Vakaların 11'inde (%61) görmede artış olmuş, 4'ünde (%22) görme aynı düzeyde kalmış, başlangıç görmeleri yüksek olan 3 vakada (%17) ise 2 sıra görme kaybı olmuştur.

Hastaların primer ameliyatı ile İOL dislokasyonu tanısı konuluncaya kadar geçen süre ortalama 11.4 gündü (1-63 gün)

Postoperatif dönemde 2 vakada klinik kistoid makular ödem saptandı. 1 vakada ise aşırı fibrin reaksiyon sonucu İOL önünde membran oluştu.

Disloke lenslerin 17'i (%94) arka kamara İOL, biri (%6) ise ön kamara İOL'iydi. 14 (%78) vakada İOL eksplantasyonu yapıldı. bu 14 vakanın 9'unda ön kamara İOL implantasyonu, 5'inde transskleral sütürlü arka kamara İOL implantasyonu yapıldı. 4 (%22) vakada ise kapalı teknik kullanıldı (Tablo-1).

Tablo-1

### Disloke lensler çıkarıldıktan sonra yapılan implantasyonlar

	Vaka Sayısı
Sekonder implantasyon	14 (%78)
Ön Kamara	9
Transskleral fiksasyon	5
Refiksasyon*	4 (%22)

\* 4 vakada IOLler eksplante edilmeden kapalı sistemle silier sulkusa fikse edilmişlerdir.



## TARTIŞMA

Ekstrakapsüler lens ekstraksiyonu ve İOL implantasyonunda oldukça fazla tecrübe kazanılmasına karşın ameliyatta arka kapsül desteğinin kaybolduğu veya zonüler dializ geliştiği farkedilmeyebilir. Böyle durumlarda İOL arka kamaraya yerleştirilirse lens vitreusa disloke olabilir. Ameliyatta lensin yerleşimi iyi görünse bile genellikle ertesi gün lensin disloke olduğu görülür. Bu nedenle disloke lenslerin büyük çoğunluğunu arka kamara İOL'ler oluşturur. Çalışmamızdaki vakaların 17'si (%96) arka kamara, sadece biri ön kamara İOL dislokasyonuydu. Genellikle iris desteği nedeniyle ön kamara İOL'inin vitreusa dislokasyonu nadir görülmektedir. Vakamızda vitreusa disloke olan ön kamara lensinin dislokasyon nedeni travmaydı.

Disloke İOL'in tedavisinde izlem, eksplantasyon, lens değişimi ve repozisyon yapma seçenekleri vardır.<sup>4,15</sup> Disloke İOL hareketli ve çift görme yaratabilir ve kistoid makula ödemi, retina dekolmanı ile vitreus hemorajilerine neden olabilir. Disloke İOL'in göz içinde bırakılmasını savunanlar varsa da bir çok araştırmacı PPV ile çıkarılmasını önermektedir.<sup>18,9,11,14,16-18</sup> Pars plana yoluyla total vitrektomi potansiyel vitreo-retinal traksiyonları önlemekte ve disloke lensin uygun yere fiksasyonu veya reimplantasyonuna olanak sağlamaktadır.

PPV yaklaşımında da çok farklı teknikler bildirilmiştir. Bunlar açık ve kapalı teknikler olarak sınıflandırılabilir. Açık yöntemde PPV'den sonra İOL limbal insizyondan eksplante edilir. Eksplantasyon için en az 6-7 mm'lik bir insizyon gerekmektedir. Geniş insizyon kullanılması ve İOL'nin ön yolla çıkarılması iris ve kornea endoteli gibi narin dokularda travmaya ve postoperatif astigmatizmaya neden olmaktadır. Geniş kesi nedeniyle ameliyat sırasında göz içi basıncında büyük oynamalar olması potansiyel ekspulsif hemoraji riskini arttırmaktadır. Açık sistemde İOL eksplante edildiğinden çoğunlukla reimplantasyon gerekmekte ve hem eksplantasyon hem de reimplantasyon nedeniyle ön segmente yapılan travma artmaktadır.

Oysa kapalı sistemde kornea ve irise hiç dokunulmamakta, ameliyat esnasında göz bütünlüğü hiç bozulmamakta ve göz içi basıncı sabit kalmaktadır.

Özellikle transskleral sütürlü arka kamara İOL (TS-İOL) implantasyonunun yaygınlaşması ile disloke İOL tedavisi büyük değişim geçirmiştir. İOL eksplante edildikten sonra afakinin tashihi için genellikle ön kamara, iris sütürlü arka kamara veya TS-İOL implantasyonu tercih edilmektedir. İrisde sütüre bağlı komplikasyonlar nedeniyle TS-İOL implantasyonu daha çok tercih edilen yöntem olmaya başlamıştır.

Kapalı sistemin potansiyel avantajları nedeniyle son yıllarda daha çok tercih edilmekte ve daha basit kapalı sistem teknikleri tarif edilmektedir. Insler<sup>14</sup> ve Chan<sup>17</sup> haptiklerin geçici olarak skleral flap altından çıkarılıp prolen sütürlerle bağlanması ve daha sonra haptiklerin silier sulkusa itilmesini önermişlerdir. Friedberg<sup>18</sup> ise haptiği göz dışına çıkarmadan 10/0 prolen sütüre bağlı uzun bir iğnenin tersi ile küçük anterior sklerotomilerden girilerek sütürü haptik etrafında dolandırarak lensi silier sulkusa fikse etmişlerdir. Haptiği sklerotomilerden dışarı almak için daha büyük sklerotomi yapılması gerekmektedir. Her ne kadar Chan hiç desantrasyondan bahsetmese de haptiği göz içine istenilen bölgeye tam olarak yerleştirmek kolay bir yöntem değildir. Friedberg'in yönteminde olduğu gibi keskin bir iğne ile göz içinde komplike manevralar yapmak silier cisim, koroid ve özellikle retina için tehlikeli olabilir. Ancak bu yöntemde İOL'i silier sulkusa fikse etmek için sklerotomi yapılmasına gerek yoktur. Çok küçük bir iğne deliği yeterli olabilmektedir.

TS-İOL implantasyonu yapmadığımız devrede disloke İOL eksplante edildikten sonra ön kamara İOL implantasyonu uygulamaktaydık. Bu devrede 9 vakada ön kamara İOL implantasyonu yapıldı. TS-İOL uyguladığımız devrede ise 5 vakada eksplantasyondan sonra TS-İOL implantasyonu yapıldı. Son 4 vakada ise kapalı yöntemle TS-İOL refiksasyonu yapıldı. Bu vakalarda "kapalı sisteme" bağlı bir komplikasyon görülmedi.

PPV ile İOL eksplantasyonunda uyguladığımız yöntem bazı farklılıklar içermektedir. Olası vitreo-retinal traksiyon tehlikesine karşı lensin retina yüzeyinden uzaklaşması Healon ile gerçekleştirilmiştir. Gerçi son yıllarda perflorodekalinden de faydalanılmışsa da,<sup>19</sup> healonun alınmasının gerekmemesi onun en büyük avantajını oluşturmaktadır.<sup>20</sup> İkinci bir farklılık da

lensin optiğinden tutulmasıdır. Haptikten tutulduğunda lens üzerindeki hakimiyet oldukça zorlaşmaktadır. Optikten tutmak ise çok ince manevralara olanak sağlamaktadır.

Sonuç olarak disloke İOL'e PPV ile yaklaşım komplikasyonlarının az olması ve sonuçlarının iyi olması nedeniyle güvenilir bir yöntemdir. Eksplantasyon ve reimplantasyon ile oldukça başarılı sonuçlar alınmasına karşın kornea ve irise dokunmadan disloke İOL'in skleraya kapalı yöntemle fiksasyonu umut verici bir yöntem olarak gözükmektedir.

### KAYNAKLAR

1. Stark WJ, Worthen DM, Holladay JT et al : The FDA report on intraocular lenses. *Ophthalmology* 1983; 90 : 311-317.
2. Kraff MC, Sanders DR, Lieberman HL : The results of posterior chamber lens implantation. *J Am Intraocul Implant Soc* 1983; 9 : 148-150.
3. Southwick PC, Olson RJ : Shearing posterior chamber lenses : Five year postoperative results. *J Am Intraocul Implant Soc* 1984; 10 : 318-323.
4. Smiddy WE, Flynn HW : Management of dislocated posterior chamber intraocular lenses. *Ophthalmology* 1991; 98 : 889-894.
5. Stark WJ, Michels RG, Bruner WE : Management of posteriorly dislocated intraocular lenses. *Ophthalmic Surg* 1980; 11: 495-497.
6. Allara RD, Weinstein GE : A new surgical technique for managing sunset syndrome. *Ophthalmic Surg* 1987; 18 : 811-814.
7. Stark WJ, Bruner WE, Martin NF : Management of subluxated posterior intraocular lenses. *Ophthalmic Surg* 1982; 13: 130-133.
8. Sternberg P jr, Michels RG : Treatment of dislocated posterior chamber intraocular lenses. *Arch Ophthalmol* 1986; 104 : 1391-1393.
9. Smiddy WE : Dislocated posterior chamber intraocular lens. A new technic of management. *Arch Ophthalmol* 1989; 107 : 1678-1680.
10. Anand R, Bowman RW : Simplified technique for suturing dislocated posterior chamber intraocular lens to the siliary sulcus (letter) *Arch Ophthalmol* 1990; 108 : 1205-1206.
11. Campo RV, Chung KD, Oyakawa RT : Pars plana vitrectomy in the management of dislocated posterior chamber lenses. *Am J Ophthalmol* 1989; 108: 529-534.
12. Hu BV, Shin DH, Gibbs KA, Young JH : Implantation of a posterior chamber lens in the absence of capsular or zonular support. *Arch Ophthalmol* 1988; 106 : 416-420.
13. Smiddy WE, Sawusch MR, O'Brien TP, Scott DR, Huang SS : Implantation of scleral-fixated posterior chamber intraocular lenses. *J Cataract Refract Surg* 1990; 16 : 691-696.
14. Insler MS, Mani H, Peyman GA : A new surgical technic for dislocated posterior chamber intraocular lenses. *Ophthalmic Surg* 1988;19:480-481.
15. Jacobi KW, Krey H : Surgical management of intraocular lens dislocation into the vitreous : case report. *J Am Intraocul Implant Soc* 1983; 9:58-59.
16. Flynn HW Jr, Buus D, Culbertson WW : Management of subluxed and posteriorly dislocated intraocular lenses using pars plana vitrectomy instrumentation. *J Cataract Refract Surg* 1990; 16 : 51-56.
17. Chan CK : An improved technique for management of dislocated posterior chamber implants. *Ophthalmology* 1992; 99 : 51-57.
18. Friedberg MA, Pilkerton AR : A new technique for repositioning and fixating a dislocated intraocular lenses. *Arch Ophthalmol* 1992; 110 : 413-415.
19. Efferente V, Le Mer Y, Lacotte JL, Ameline B : Posterior luxation of lens or implant : surgical treatment using a perfluorocarbon solution. technique and results of 13 cases. *J Fr Ophthalmol* 1992; 15: 337-342.
20. Le Mer Y, Haut J, Effenterre V, Monin C : Use of perfluoro carbon liquid in the management of posterior dislocation of the lens. *J Vitreo retina* 1 : 53-54, 1992.