

# Yaşa Bağlı Makula Dejeneresansında Koroid Neovaskülarizasyonunun Indocyanine Green Videoanjiografisi

Leyla S. ATMACA<sup>1</sup>, Figen BATIOĞLU<sup>2</sup>, Pelin ATMACA<sup>3</sup>

## ÖZET

Yaşa bağlı makula dejeneresansında (YBMD) neovasküler membranların flöresein ve Indocyanine green (ICG) anjiografik özellikleri araştırıldı. Bu amaçla Ağustos 1993-Aralık 1994 tarihleri arasında 101 YBMD'lı olgunun 200 gözü Topcon IMAGE-net H1024 Dijital Görüntüleme Sistemi ile değerlendirildi. Olguların 61'i (%61.4) erkek, 40'ı (%39.6) kadın olup, yaş ortalamaları 65.9 idi. 200 gözden YBMD bulguları olan 190 gözün 84'ünde (%44.2) koroid neovaskülarizasyonu (CNV) tesbit edildi. Bunlardan 22 göze daha önceden laser fotokoagülasyon uygulanmıştı. 84 gözün 40'ında (%47.6) aşikar, 37'sinde (%44) ise gizli CNV saptandı. 7 (%8.3) gözde ise gizli ve aşikar CNV birlikte idi. ICG videoanjiografi ile 37 gizli CNV'lu gözün 5'inde (%13.5) vaskülarize pigment epitel dekolmanı, 25'inde (%67.6) vaskülarize retina pigment epiteli (RPE) mevcuttu. Kalan 7 (%18.9) göze daha önceden laser fotokoagülasyon uygulanmıştı. Bu çalışmada, ICG videoanjiografinin gizli CNV'larının tesbiti ve değerlendirilmesinde üstün bir tanı yöntemi olduğu, YBMD'da flöresein anjiografi ile birlikte kullanılması gerektiği sonucuna varıldı.

**Anahtar kelimeler:** Gizli koroid neovaskülarizasyonu, ICG Videoanjiografi, Yaşa bağlı makula dejeneresansı

## SUMMARY

### INDOCYANINE GREEN VIDEOANGIOGRAPHY OF CHOROIDAL NEOVASCULARIZATION IN AGE-RELATED MACULAR DEGENERATION

Fluorescein and ICG characteristics of neovascular membranes in age-related macular degeneration were evaluated. For this purpose, 200 eyes of 101 patients were examined with Topcon IMAGE-net H1024 Digital Imaging System. Of the patients, 61 (60.4 %) were male and 40 (39.6 %) were female, and the mean age was 65.9. 190 of the 200 eyes had macular lesions of ARMD, and CNV's were detected in 84 (44.2 %) of them. Laser photocoagulation had been performed on 22 of the 84 eyes before. Angiographies confirmed the presence of well-defined CNV in 40 (47.6 %) eyes, and occult CNV in 37 (44 %) eyes. In 7 (18.9 %) eyes, well-defined and occult CNV's were together. On ICG videoangiographic examination, 5 of the 37 (13.5 %) eyes with occult CNV had vascularized PED, 25 (67.6 %) had vascularized RPE. Laser photocoagulation had been performed on the remaining 7 (18.9 %) eyes. The results of this study suggest that, ICG videoangiography is a valuable technique in the diagnosis and evaluation of occult CNV's and must be used together with fluorescein angiography in patients with age-related macular degeneration. *Ret-vit 1995; 3:54-59*

**Key Words:** Age-related macular degeneration, occult choroidal neovascularization, ICG videoangiography.

Geliş 10.3.1995

Kabul: 16.3.1995

Yazışma: Prof. Dr. Leyla S. ATMACA GMK. Bulvarı  
23/1 06440 Ankara

1 Prof Dr AÜTF Göz Hastalıkları ABD

2 Öğr Gör Dr AÜTF Göz Hastalıkları ABD

3 İnt Dr AÜTF Göz Hastalıkları ABD

İlk kez 1972'de Flower ve Hochheimer<sup>1,2</sup> koroid dolaşımının değerlendirilmesinde ICG'nin önemine dikkat çekmişlerdir. Bir trikarbosiyanin boyası olan ICG'nin, infrarede yakın aralıkta flöresans vermesi ve %98 oranında proteine bağlanarak koriokapillerden çok yavaş sızması nedeniyle koroid damarları kanama, lipid ve pigment varlığında dahi değerlendirilebilmektedir.<sup>3,4</sup> Oysa flöresein, melanin pigmenti, kan ve eksudayı geçemez ve koriokapillerden sızarak retina altında yaygın hiperflöresans oluşturur. Bu özellikleri nedeniyle retina altı patolojileri ve koroid görülemez. Buna karşın flöresein anjiyografide, hipoflöresan makula pigmenti üzerinde yüksek oranda flöresans gösteren retina kapillerini görüntülemek mümkündür.

Birbirlerinden farklı özellikleri nedeniyle, flöresein ve ICG anjiyografi, çeşitli korioretina hastalıklarında ve özellikle yaşa bağlı makula dejeneresansında birbirlerini tamamlayan tanı yöntemleri olarak kullanılmaya başlanmıştır.<sup>5,6</sup> ICG videoanjiyografi koroidin doğumsal, iskemik, inflamatuvar ve dejeneratif hastalıklarının değerlendirilmesinde önemli bir teknik olmasına karşın, bugüne kadar en önemli kullanım alanı CNV'larıdır.<sup>6,7</sup>

Bu çalışmada YBMD'lı olgularda koroid neovaskülarizasyonları dijital videoanjiyografi ile değerlendirilmiş, flöresein ve ICG anjiyografi görüntüleri dijital sistemde analiz edilerek birbirleriyle karşılaştırılmıştır.

## GEREÇ-YÖNTEM

Ağustos 1993- Aralık 1994 tarihleri arasında YBMD'lı 101 olguya dijital flöresein ve ICG videoanjiyografi uygulandı. Uygulama öncesi, her olguya görme keskinliği, biyomikroskopi, TO ölçümü, 3 aynalı kontakt lens ile fundus muayenesi yapıldı ve renkli fundus fotoğrafları çekildi.

Çalışmada Topcon IMAGEnet H1024 Dijital Görüntüleme Sistemi ve Topcon TRC- 50 IA fundus kamera kullanıldı. Flöresein anjiyografi için ven içine %20 lik 5 ml. Na flöresein verildi. Görüntüler alınıp optik diske geçirildikten sonra 1.5 ml 25 mg. ICG solusyonu aynı vene enjekte edildi. Müteakiben 5 ml steril salin solusyonu da hızla verildi. ICG anjiyografinin erken, orta ve geç faz görüntüleri alındı. Koroid lezyonlarının lokalizasyonunda retina damarlarının belirlenmesi için enjektör

içerisinde kalan ICG tekrar enjekte edilerek geç faz resimler alındı ve seçilen iyi görüntüler diske kaydedildi. Görüntüler analiz edilerek birbirleriyle karşılaştırıldı. Gerekli olgularda flöresein ve ICG görüntüleri üstüste getirilerek laser uygulandı.

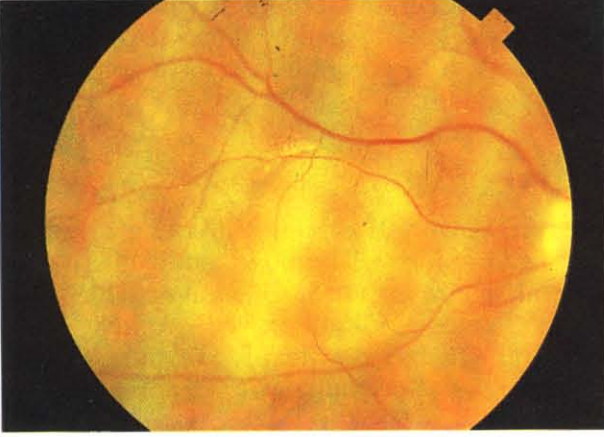
## SONUÇLAR

YBMD olan 101 olgunun 200 gözü flöresein ve ICG anjiyografi ile değerlendirildi. 1 göz katarakt, 1 göz ise vitreus kanaması nedeniyle aydınlatılmadı. Olguların 61'i erkek, 40'ı kadın idi. Yaşları 43 ile 83 arasında değişmekte olup, yaş ortalamaları 65.9 idi.

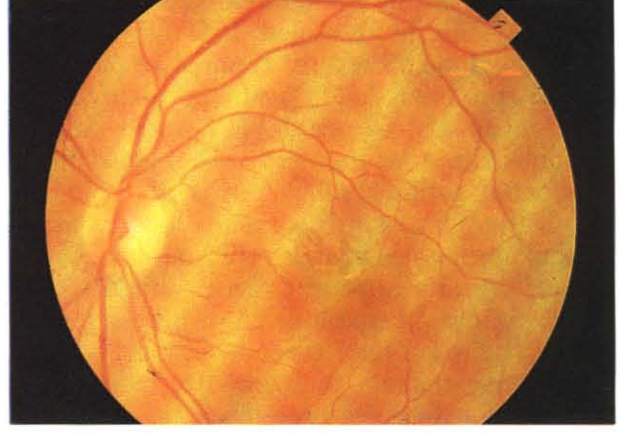
200 gözden YBMD bulguları olan 190 gözün 84'ünde (%44.2) koroid neovaskülarizasyonu tesbit edildi. Flöresein ve ICG anjiyografide 84 gözün 40'unda (%47.6) aşikar CNV mevcuttu. Bu gözlerin 9'una 25 gün-80 ay öncesinde laser fotokoagülasyon yapılmıştı. Flöresein anjiyografide aşikar CNV'da, erken dönemde başlayan ve giderek artan hiperflöresans, arter, ven ve geç ven fazında sızıntı görüldü. ICG anjiyografide de benzer bulgular elde edildi. Aşikar CNV'lu 40 gözün 3'ünde (%7.5) neovaskülarizasyon seröz PED ile birlikte idi. Bu olgulardan birine 25 gün önce başka klinikte laser uygulanmıştı. Neovasküler membran FA ve ICG anjiyografi ile PED'nin kenarında tesbit edildi (Res 1 a,b,c). 40 aşikar CNV'lu gözün 2'sinde (%5) ise neovaskülarizasyon dissiform skar kenarına yerleşmişti.

FA ile anormal damarların varlığından şüphelenilen veya hiç neovasküler membran tesbit edilmeyen 37 gözde (%44) ICG videoanjiyografi ile gizli CNV saptandı. Bu gözlerin 9'una 20 gün-11 ay öncesinde laser fotokoagülasyon uygulanmıştı (Res 2a,b,c). 37 gözün 5'inde (%13.5) (2'si laserli) gizli CNV, seröz PED'nin kenarında veya altında tesbit edildi (Res 3a,b). FA'de neovaskülarizasyon seröz PED'dan ayırlamadı çünkü her ikisinde de sızıntı mevcuttu. Halbuki ICG ile hiperflöresan olan neovaskülarize alan, hipoflöresan olan seröz PED'dan ayrılmıştı.

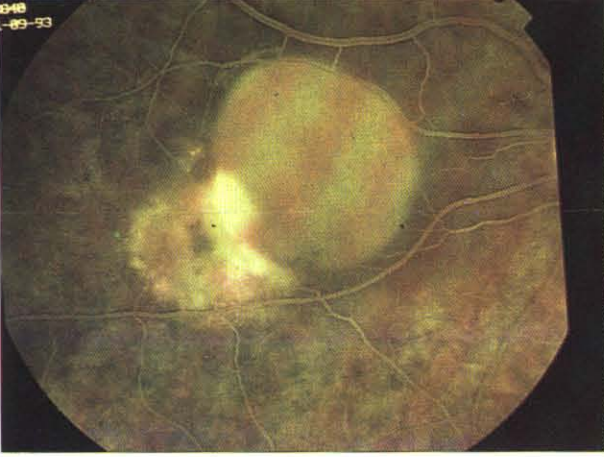Gizli CNV tesbit edilen 37 gözün 7'sinde (%18.9) neovaskülarizasyon kan ve eksuda nedeniyle FA'de izlenemezken, ICG videoanjiyografide sınırları belirlendi. 37 gizli CNV'li gözün 8'inde (%21.6) neovaskülarizasyon dissiform skarın kenarında izlendi (Res 4a,b,c).



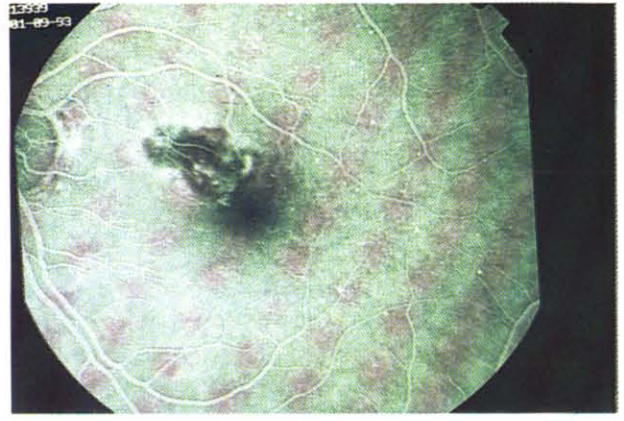
Res 1a: Seröz pigment epitel dekolmanı. Görme : 0.3



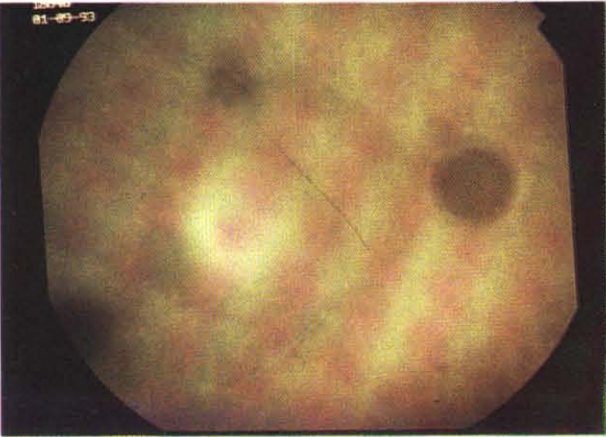
Res 2a: 20 gün önce ICGV'siz laser fotokoagülasyon uygulanmış olguda koagülasyon nedbesi. Görme : 0.5



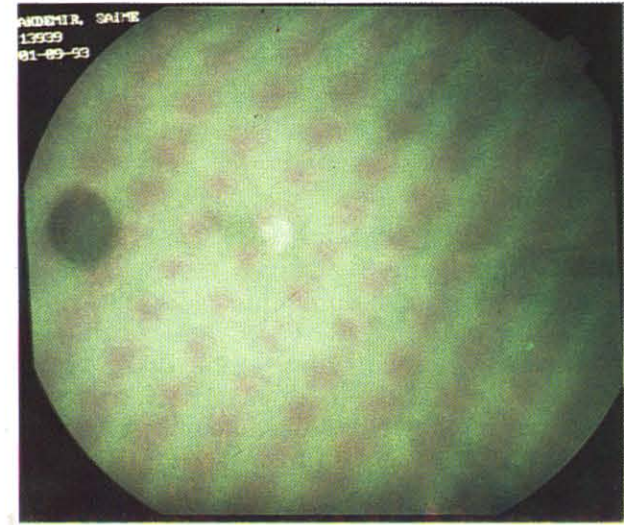
Res 1b:Flöresein anjiografinin geç arter-ven safhasında PED'da ve dekolman ile koagülasyon nedbesi arasında ki nüks CNV'da hiperflöresans



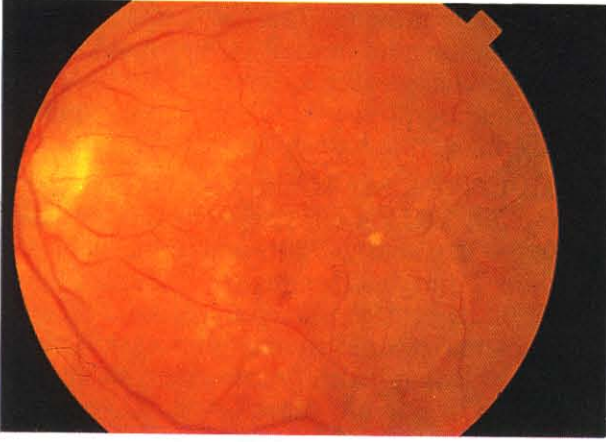
Res 2b:Flöresein anjiografide koagülasyon nedbesine ait hipo ve hafif hiperflöresans



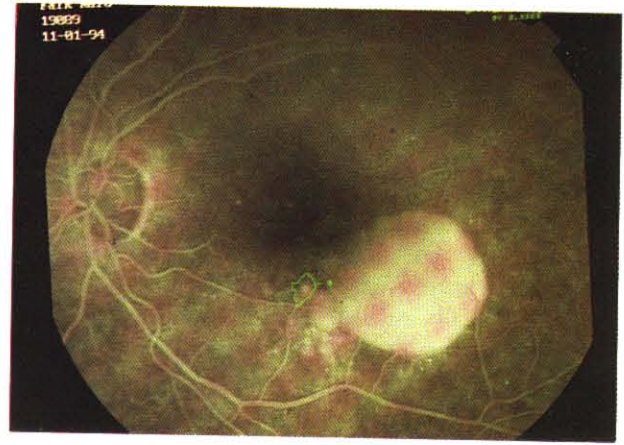Res 1c: ICG anjiografinin geç fazında PED'a bağlı hipoflöresans ve aşık CNV'nun sınırları belirsiz hafif hiperflöresansı.



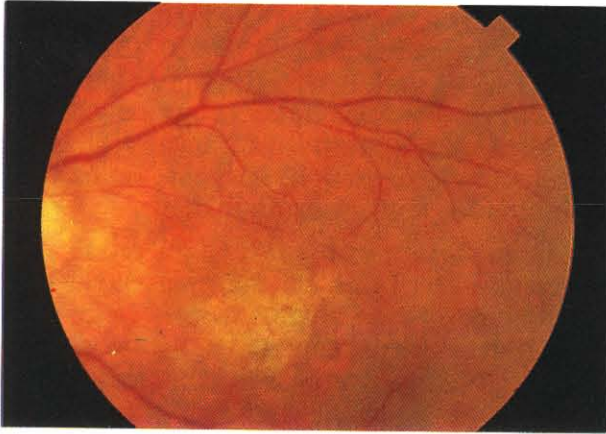Res 2c: ICG anjiografinin geç fazında nedbe dokusunun temporal kenarında gizli CNV'a ait hiperflöresans



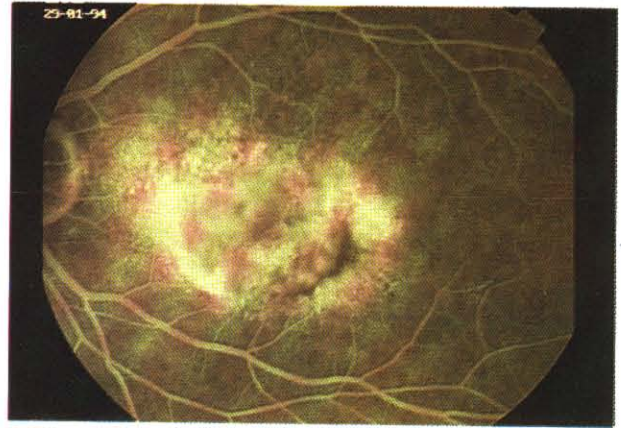
Res 3a: Makulada PE defekti, ufak hemoraji ve temporalinde PED. Görme : 5 mps.



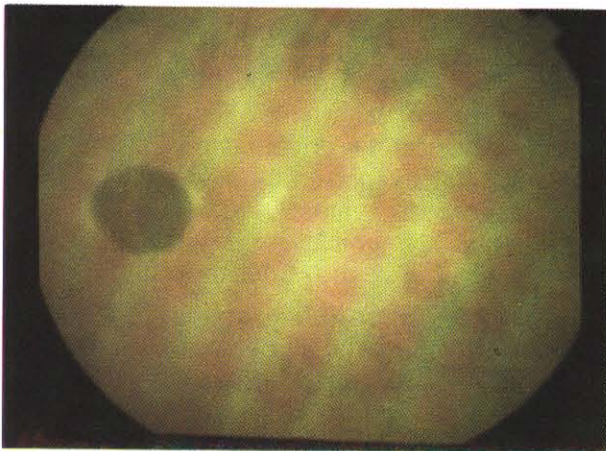
Res 3b: ICG anjiografide PED'nın nazalinde saptanan ve anjiyografiler üst üste getirilerek hudutları çizilen gizli CNV'nun flörescin anjiyografi üzerinde işaretlenmesi



Res 4a: Dissiform skar. Görme : 5 mps



Res 4b: Flörescin anjiyografinin arter-ven salhasında PE değişikliklerine bağlı hipo ve hiperflöresan alanlar



Res 4c: ICG anjiyografinin geç fazında nazal kenarda gizli CNV'a bağlı hiperflöresans

Bu alanlar, FA'de PE değişikliklerine bağlı düzensiz hiperflöresans gösterirken ICG'de neovasküler membrana ait geç fazda belirginleşen hiperflöresans mevcuttu. Gizli CNV'lu gözlerin 10'u ise (%27) PE atrofisi ve drusen gibi kuru tip değişiklikler içermektedir.

FA ve ICGA ile 84 gözün 7'sinde (%8.3) gizli ve aşkar CNV birlikte idi. Bu gözlerin 4'üne daha önce laser fotokoagülasyon uygulanmıştı.<sup>1</sup> gözde gizli CNV PED altında tesbit edildi. Diğer 2 gözde ise neovasküler membran makuladaki geniş kanamanın altında yerleşmişti.

## TARTIŞMA

YBMD 60 yaş üzerinde kalıcı görme kaybının başta gelen nedenidir. Hastalıkta ağır görme kaybı, koroid neovaskülarizasyonu ve bunun oluşturduğu komplikasyonlar (eksuda, kanama, fibrovasküler proliferasyon, dissiform skar) sonucudur (8). Bu nedenle YBMD'lı olgularda CNV'larının tanı ve tedavisi önem taşımaktadır. Bu amaçla 1960'lardan bu yana flöresein anjiyografi kullanılmakta iken, son yıllarda ICG anjiyografi YBMD'da ilave bir tanı yöntemi olarak yerini almıştır.<sup>5,6,9,10</sup>

Eksudatif tip makula dejeneresansında flöresein anjiyografinin en önemli rolü, sınırları belirgin, aktif olarak çoğalan kapillerin oluşturduğu "aşıkâr" neovaskülarizasyonların saptanmasıdır. Bu neovaskülarizasyonlar YBMD'lı olguların az bir kısmında bulunur.<sup>11</sup> Flöresein anjiyografide erken safhada sınırları belirgin parlak hiperflöresans, geç safhada ise sınırları belirsiz sızıntı izlenir. ICG anjiyografide de benzer bulgular saptanır. Çalışmamızda 84 CNV'lu gözün %47.6'sında flöresein ve ICG anjiyografi ile aşıkâr CNV tesbit edildi. Kuck ve ark. klinik olarak koroid neovaskülarizasyonu şüphelenilen 180 olgunun %53.7'sinde scanning laser videoflöresein anjiyografi ile aşıkâr CNV saptamışlardır.<sup>10</sup> Neovaskülarizasyonu belirgin bir hipoflöresans alanının çevrelemesi ve flöresein flöresansının ICG'e göre daha fazla olması nedeniyle, aşıkâr CNV'ları FA'de daha belirgin olarak izlendiler. Bu bulgular diğer araştırmacıların da belirttiği gibi,<sup>5,6,12</sup> aşıkâr CNV'larının tesbitinde FA'nin ICG anjiyografiye göre daha üstün olduğunu kanıtladı.

YBMD'lı olguların %50<sup>8</sup>- %87<sup>11</sup> 'sinde koroid neovaskülarizasyonları FA'de belirgin olarak tesbit edilemezler. Bunlar gizli koroid neovaskülarizasyonlarıdır ve bizim çalışmamızda da %44 oranında saptanmışlardır. Daha önceki çalışmamızda, YBMD'lı 53 gözün 24'ünde CNV gösterilmiş, gizli CNV oranı %45.8 olarak bulunmuştur.<sup>13</sup> Tedavi edilmeden gizli CNV'larının prognozu kötü olduğundan en doğru şekilde tesbit edilebilmeleri için yüksek çözünmeli görüntüleme gereklidir. Son yıllarda kullanım alanına giren dijital ICG videoanjiyografi ile gizli CNV'ları ortaya çıkarılabilmektedir. ICG anjiyografinin flöresein anjiyografiye göre 2 ana avantajı vardır. İlki, emisyon ve flöresans spektrumunun infrarede yakın alanda olması nedeniyle kolaylıkla kan, eksuda, seröz sıvı, ksantofil ve retina pigment

epitelini geçebilmesidir. İkincisi ise, yüksek oranda serum proteinlerine bağlanması nedeniyle flöreseine göre normal ve anormal koroid damarlarında uzun süre kalmasıdır. Bu özellikleri ICG anjiyografiyi gizi CNV'larının saptanmasında daha etkin hale getirmektedir.

Gizli CNV'larının klinik görünümüleri, büyüme şekline, RPE'e etkisine ve beraberindeki eksuda ve kanama bulgularına göre değişir. ICGV ile 2 tipi belirlenmiştir.<sup>5,6</sup> Birinci tipi, seröz PED ile birlikte olmayan, pigment epitel altında damar proliferasyonu olup vaskülarize RPE olarak adlandırılır. FA'nin erken safhasında minimal, retina altı hiperflöresans, geç safhasında pigment epitel altı dokuda düzensiz boyanma izlenir. ICG videoanjiyografide, anormal damarlarda erken safhada hiperflöresans, geç safhada boyanma görülür. Bu şekilde, FA'deki gizli CNV, ICG'de sınırları belirgin neovaskülarizasyona dönüşmektedir. Çalışmamızda saptadığımız 37 gizli CNV'nun 25'ini (%67.6) vaskülarize RPE grubunda değerlendirmek mümkündür. Bu grubu, dissiform skarlı 8, PE atrofisi ve drusen gibi kuru tip değişiklikler içeren 10 ve geniş retina altı kanaması olan 7 göz oluşturmaktadır.

ICG anjiyografinin bir üstünlüğü retina altı kanamanın varlığında da anormal damarları gösterebilmesidir. Çalışmamızda 7 gözde, FA'de flöresansın kanamaya bağlı blokajı nedeniyle, CNV'nun varlığı belirlenemedi. Oysa ICG'de neovaskülarizasyonun sınırları kesin olarak ortaya kondu.

YBMD'lı olguların çoğunda tedavi edilen ve edilmeyen CNV'ları koroid, RPE ve duyu retinayı tutan fibrovasküler nedbe dokusuna dönüşmektedir. Dissiform fibrovasküler nedbeler büyümeye devam edebilirler, kenarlarında neovaskülarizasyon oluşabilir. Çalışmamızda dissiform skarlı 8 gözün FA'sinde, flöreseinin sızıntı ve boyanmasına bağlı fibrovasküler dokuda hipeflöresans izlendi. ICG ile nedbe dokusunun yanısıra gizli CNV tesbit edildi. Kalan 10 gözde ise klinik olarak ve FA'de PE atrofisi ve drusenler mevcuttu.

Gizli CNV'larının ikinci tipi seröz PED ile birlikte olan neovaskülarizasyonlardır, vaskülarize PED olarak adlandırılır. Seröz PED en iyi FA ile tesbit edilir. Gizli neovaskülarizasyonlar seröz PED altında veya kenarında, FA'nin geç safhasın düzensiz boyanma gösterirler. ICG ile seröz ve vaskülarize PED'nını ayırmak mümkündür. Seröz kısım hipoflöre-

sanken, neovaskülarizasyon hiperflöresan olarak izlenir. Oysa FA'de bu ayırım mümkün değildir, çünkü PED'nin hem seröz hem de damarlı kısmında geç hiperflöresans ve sızıntı vardır. Çalışmamızda 37 gizli CNV'lu gözün 5'inde (%13.5) (2'si laserli) seröz PED mevcuttu. Bu gözlerde CNV, seröz PED'nin altında veya kenarında tesbit edildi. FA'de düzensiz boyanma ve dekolman kenarında çentiklenme izlenirken ICG'de neovaskülarizasyon, hipoflöresan olan seröz dekolmanın altında hiperflöresan olarak izlendi. Yannuzzi ve ark. çalışmalarında FA'e göre seröz PED ve gizli CNV olan 244 olguyu ICGV ile değerlendirerek %96'sında vaskülarize PED tesbit etmişler<sup>6</sup> ve ICG videoanjiyografinin PED'lerinin tanı, sınıflama ve tedavisinde önemli bir yöntem olduğunu vurgulamışlardır.

Tekrarlayan CNV'ları laser sonrası ilk 3 ayda ortaya çıkan görme kaybının en önemli nedenidir. Bu neovaskülarizasyonların erken tesbit edilmesi, damarların fovea altına ilerlemesini durdurarak görme prognozunu iyileştirmektedir. ICG videoanjiyografi ile laserin yeterli olup olmadığını, klinik ve flöresin anjiyografi ile belirlenemeyen tekrarlayan CNV'larını göstermek mümkündür. Çalışmamızda vaskülarize PED (2'si laserli) ve vaskülarize RPE dışında gizli CNV'lu kalan 7 göze (%18.9), aşikar CNV'lu 9 göze ve aşikar + gizli CNV'lu 4 göze daha önceden laser fotokoagülasyon uygulanmıştı. ICG ile bu gözlerde tekrarlayan CNV tesbit edildi. Sorenson ve ark. klinik ve flöresin anjiyografi ile tekrarlayan gizli CNV şüphelendikleri laser uygulanmış 66 olgunun %97'sinde ICG videoanjiyografi ile CNV saptamışlardır.<sup>13</sup> 66 olgunun %44'ü laser için uygun bulunmuş, laser uygulanan olguların %62.5'inde başarılı sonuçlar elde edilmiştir.

Çalışmamızın sonucuna göre, FA aşikar CNV'larının, ICG ise gizli CNV'larının saptanmasında üstündür. FA ile tesbit edilemeyen kanama, eksuda ve seröz dekolman altındaki neovaskülarizasyonlar ICG ile gösterilebilirler. ICGV'nin FA ile birlikte kullanılması ile, FA'de görülemeyen gizli CNV'larının ICG'de erken ve doğru lokalizasyonu yapılarak, laser tedavisinin başarı şansı artmaktadır. Bu nedenle, CNV şüphesi olan veya olmayan, laser yapılmış veya yapılmamış dissiform skarlı ve PE değişiklikleri olan tüm YBMD'lı olgularda ICG, FA ile birlikte kullanılmalıdır.

## KAYNAKLAR

1. Flower RW, Hochheimer BF: Clinical infrared absorption angiography of the choroid. *Am J Ophthalmol* 1972; 73:458-9.
2. Flower RW, Hochheimer BF: A clinical technique and apparatus for simultaneous angiography of the separate retinal and choroidal circulation. *Invest Ophthalmol Vis Sci* 1973; 12:248-61.
3. Kogure K, David NJ, Yamanouchi U, Chromokos E: Infrared absorption angiography of the fundus circulation. *Arch Ophthalmol* 1970; 83:209-14.
4. Benson RC, Kues HA: Fluorescence properties of indocyanine green as related to angiography. *Phys Med Biol* 1978; 23:159-63.
5. Yannuzzi LA, Slakter JS, Sorenson JA, Guyer DR, Orlock DA: Digital indocyanine green videoangiography and choroidal neovascularization. *Retina* 1992; 12:191-223.
6. Yannuzzi LA, Hope-Ross M, Slakter JS, Guyer DR, Sorenson JA, Ho AC, et al: Analysis of vascularized pigment epithelial detachments using indocyanine green videoangiography. *Retina* 1994; 14:99-113.
7. Atmaca LS, Batioğlu F. Indocyanine green anjiyografisi. *Türk Oft Gaz* 1994; 24:23-29.
8. Bressler NM, Bressler SB, Fine SL: Age-related macular degeneration. *Surv Ophthalmol* 1988; 32:375-413.
9. Scheider A, Kaboth A, Neuhauser L: Detection of subretinal neovascular membranes with indocyanine green and an infrared scanning laser ophthalmoscope. *Am J Ophthalmol* 1992; 113:45-51.
10. Kuck H, Inhoffen W, Schneider U, Kreising I: Diagnosis of occult subretinal neovascularization in age-related macular degeneration by infrared scanning laser videoangiography. *Retina* 1993; 13:36-9.
11. Freund KB, Yannuzzi LA, Sorenson JA: Age-related macular degeneration and choroidal neovascularization. *Am J Ophthalmol* 1993; 115:788-91.
12. Yusawa M, Kawamura A, Matsui M: Clinical evaluation of indocyanine green videoangiography in the diagnosis of choroidal neovascular membrane associated with age-related macular degeneration. *European J Ophthalmol* 1992; 2:115-21.
13. Atmaca LS, Batioğlu F, Atmaca P. Evaluation of choroidal neovascularization in age-related macular degeneration with fluorescein and indocyanine green videoangiography. *Third European Macular Symposium*. 22-24 April, Athens. pp: 60
14. Sorenson JA, Yannuzzi LA, Slakter S, Guyer DR, Ho AC, Orlock DA. A pilot study of digital indocyanine green videoangiography for recurrent occult choroidal neovascularization in age-related macular degeneration. *Arch Ophthalmol* 1994; 112:473-9.