

Intraoküler Yabancı Cisimlerin Neden Olduğu Oküler Yaralanmalarda Prognostik Faktörler

Mehmet Yasin TEKE, Sadi ÖNAL, İbrahim TAŞKINTUNA, Emine ŞEN, Feray KOÇ,
Figen TARKAN, Bülent ÖZKAN, Esin FIRAT

ÖZET

Amaç: Çalışmamızın amacı intraoküler yabancı cisimlere bağlı perforan göz yaralanmalarıyla gelen hastalarda posttravmatik enfeksiyöz endoftalmi gelişimi, proliferatif vitreoretinopati oluşumu ve son görme keskinliğini etkileyen prognostik faktörlerin değerlendirilmesiydi.

Gereç ve Yöntem: Şubat 1998-Ocak 2001 tarihleri arasında perforan göz yaralanması ve intraoküler yabancı cisim tanısıyla SSK Ankara Göz Hastalıkları Merkezi ve Göz Bankası I. Göz kliniğine başvuran 55 hastanın 55 gözü çalışma kapsamına alındı. Çalışmaya posterior segment yerleşimli yabancı cisimler dahil edildi. Standart triport pars plana vitrektomi yöntemi ile intraoküler yabancı cisim ekstraksiyonu ve gerekli klinik durumlarda ek cerrahi prosedürler uygulandı. Gözler yabancı cismin büyüklüğü, cinsi, giriş yeri, cinsiyeti, yaşı, hastaneye başvuru ve operasyon zamanı, preoperatuvar görme keskinliği yönünden değerlendirildi. Ortalama takip süresi $19 \pm 1,14$ ay idi.

Bulgular: Ellibeş gözün 6'sında (%10.9) posttravmatik enfeksiyöz endoftalmi, 23'ünde (%41.8) proliferatif vitreoretinopati gelişti. Son görme keskinliği ışık persepsiyonu ile 10/10 arasında değişiyordu, 30 (%54,5) hastanın görme keskinliği 1/10 ve üzerinde idi.

Sonuç: Intraoküler yabancı cisimlerin neden olduğu perforan göz yaralanmalarında yabancı cismin cinsi büyüklüğü, hastaların preoperatif görme keskinliği ve operasyon zamanı en önemli prognostik faktörlerdir.

PROGNOSTIC FACTORS IN OCULAR TRAUMA DUE TO INTRAOCULAR FOREIGN BODY

SUMMARY

Purpose: The aim of this study is to evaluate the prognostic factors that influence the development of posttraumatic infectious endophthalmitis, proliferative vitreoretinopathy and last visual acuity in patients with perforating ocular trauma due to intraocular foreign body

Materials and methods: Fifty-five eyes of 55 patients with the diagnosis of perforating ocular trauma due to intraocular foreign body were included in this study. The foreign bodies that were localized in the posterior segment were included. Intraocular foreign body extraction with standard pars plana vitrectomy and additional surgical procedure in necessary conditions were performed. The size, type, entrance place of the foreign body; gender and age of the patient; hospitalization and operation time and preoperative visual acuity were evaluated. The mean follow-up was $19 \pm 1,14$ months.

Results: In 6 patients (%10.9) posttraumatic infectious endophthalmitis and in 23 patients (%41.8) proliferative vitreoretinopathy developed. Last visual acuity ranged between light perception and 10/10, in 30 patients (% 54.5) vision was 1/10 or better.

Conclusion: In perforating ocular trauma due to foreign body the size and type of the foreign body, preoperative visual acuity and operation time are the most important prognostic factors.

(Ret - Vit 2003; 11 : 228-234)

GİRİŞ:

Yabancı cisimlerin neden olduğu perforan göz yaralanmaları; özellikle genç yetişkinlerdeki akut ve kalıcı görme kayıplarının en önemli sebeplerindendir⁽¹⁾. Yabancı cisimler gözde başlıca iki yolla hasara neden olurlar. Birincisi neden oldukları penetran yaralanma ve buna bağlı oluşan komplikasyonlar, diğeri ise bizzat yabancı cisme bağlı gelişen enfeksiyon, toksisite ve inflamatuvar reaksiyon sonucu oluşan hasardır⁽²⁾. Bu tür göz yaralanmaları çoğunlukla yaygın hasara ve kötü görsel prognoza yol açarlar. Ancak erken dönemde ve doğru cerrahi yöntemlerin uygulanmasıyla anatomik ve fonksiyonel sonuçlar yüz güldürücü olmaktadır³. Son 30 yıl içinde perforan göz yaralanmalarında; özellikle posterior segment yerleşimli yabancı cisimlerin ekstraksiyonu için uygulanan vitreoretinal cerrahi teknikler ve cerrahi aletlerde çok önemli gelişmeler sağlanmıştır. Bu sayede göz içi yabancı cisimler kontrollü ve yavaş olarak alınabilmekte, pars plana vitrektomi ile göz içi proliferasyonunu uyaran kan, lens parçaları ve mikroorganizmaların uzaklaştırılması sağlanabilmektedir⁵.

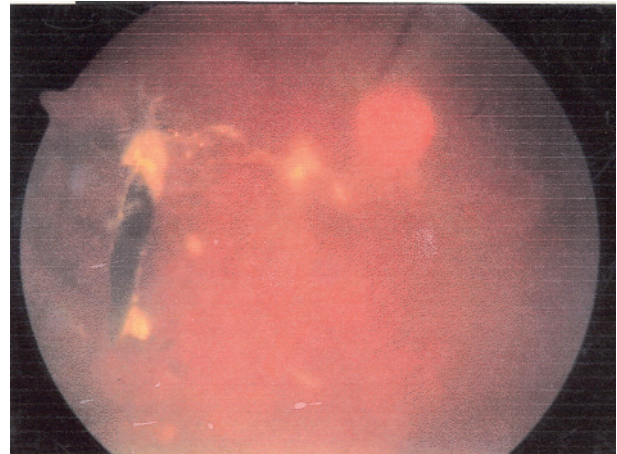
Çalışmamızda kliniğimize perforan göz yaralanması ve göz içi yabancı cisim tanısı ile başvuran hastalarda, postravmatik enfeksiyöz endoftalmi gelişimi ve proliferatif vitreoretinopati oluşumundaki risk faktörlerini ve son görme keskinliğini etkileyen prognostik faktörleri araştırdık.

GEREÇ VE YÖNTEM:

Şubat 1998-Ocak 2001 tarihleri arasında SSK Ankara Göz Bankası ve Göz Hastalıkları Merkezi 1.Göz Kliniğinde, perforan göz yaralanması ve posterior segment yerleşimli göz içi yabancı cisim saptanan 55 hastanın 55 gözü çalışma kapsamına alındı. Hastaların 51 tanesi erkek (%92.7), 4 tanesi kadındı (%7.3), yaşları 15-55 arasındaydı. (ortalama yaş 29±2.23)

Yabancı cisimlerin 44 (%80) tanesi manyetik (metal), 11 (%20) tanesi nonmanyetik olarak değerlendirildi. Nonmanyetik yabancı cisimlerin 9 (%81.8) tanesi taş, 2 (%18.2) tanesi cam parçasıydı (Tablo1). Hastaların ayrıntılı anamnezi alındıktan sonra en iyi düzeltilmiş görme keskinliği değerlendirildi ve ayrıntılı göz muayeneleri yapıldı. Bütün hastalarda direkt orbita grafisi çekildi. Ön segment patolojisi veya vitreus hemorajisi nedeniyle fundusu net olarak değerlendirilemeyen gözlerde yabancı cismin varlığını, lokalizasyonunu ve orbita duvarı ile olan ilişkisini belirlemek için B-scan ultrasonografi ve komputere tomografiden yararlanıldı. Yabancı cisimlerin hepsi posterior segment yerleşimliydi (Resim 1).

Yirmidört (%43.6) gözde skleral perforasyon, 26 (%47.2) gözde korneal perforasyon, 5 (%9.2) gözde hem kornea hem de sklerada perforasyon mevcuttu. Onbir (%20) hasta ilk 24 saat içinde, 22 (%40) hasta 24-48 saat içinde, 22 (%40) hasta da 48 saat-5 gün içinde kliniğimize başvurmuştu. Otuzüç (%60) hastaya kliniğimizde primer sütürasyon uygulandı, 22 (%40) hastaya ise başka kliniklerde primer sütürasyon uygulanmıştı. Otuziki (%58.2) göze katarakt nedeniyle lens



Resim 1: İntravitreal metalik yabancı cisim.

Tablo 1: Hastaların demografik özellikler

	Erkek	Kadın	Korneal Perforasyon	Skleral Perforasyon	Korneaskleral Perforasyon	Metal yc	Taş yc	Cam yc
n	51	4	26	24	5	44	9	2
%	92.7	7.3	47.2	43.6	9.2	80	16.4	3.6

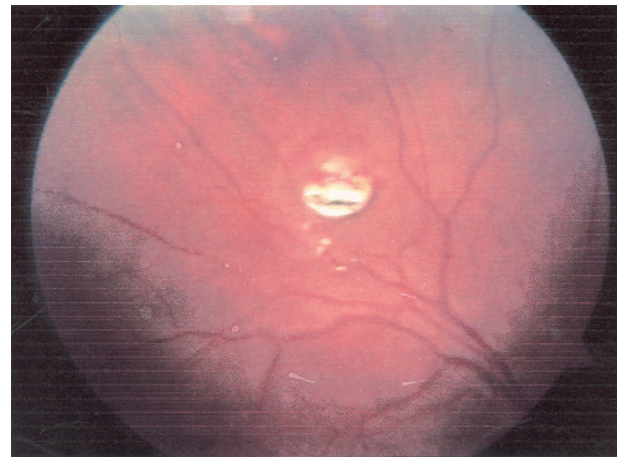
ekstraksiyonu uygulandı. Onsekiz (%56.3) göze pars plana lensektomi yapıldı ve bu gözler afak bırakıldı. Ondört (%43.7) göze FAKO yapıldı arka kamaraya PclOL implante edildi. Onsekiz (%32.7) gözde skleral çökertme uygulandı. Bunlardan 11'inde preoperatuvar regmatojen retina dekolmanı mevcuttu. Diğer 7 gözde profilaktik olarak sörklaj band yerleştirildi. Yabancı cisim çıkartılması sırasında retina yırtığı oluşan gözlere ameliyat esnasında laser fotokoagülasyon uygulandı. Fundusu aydınlanan, yabancı cisim görülebilen 12 (%21.8) göze preoperatif 5 gün önce yabancı cisim etrafına Argon lazer fotokoagülasyon yapıldı. Tüm gözlere pars plana vitrektomi uygulandı. Manyetik yabancı cisim bulunan 24 gözde elektroman, 20 gözde yabancı cisim forcepsi kullanıldı. Nonmanyetik yabancı cisim bulunan 11 gözde yabancı cisim forcepsi kullanılarak yabancı cisimler çıkartıldı. Onbir gözde göz içi tamponad olarak silikon yağı (1000 cs) kullanılırken, 4 gözde %20'lik SF6 ile intravitreal tamponad uygulandı, diğerlerine yardımcı göz içi tamponat kullanılmadı. Bütün hastalara parenteral sefalosparin (sefasol) ve aminoglikozid (gentamisin) ameliyat öncesi ve ameliyat sonrası dönemde 15 gün boyunca uygulandı. Bu hastalar en az 5 ay en çok 48 ay (ortalama 19 ± 1.14 ay) takip edildi. İstatistiksel hesaplamalarda Mann Whitney U testi ve Fisher'in kesin ki-kare testi kullanıldı.

BULGULAR:

Hastalarımızdaki göz içi yabancı cisimlerin uzunlukları 1.2 mm ile 11.7 mm arasında

değişiyordu. Yabancı cisimlerin 44 (%80) tanesi manyetik, 11 (%20) tanesi nonmanyetik idi. Preoperatuvar yapılan oftalmolojik muayene ve radyolojik tetkikler ile göz içi yabancı cisimlerin 43 (%78.2) tanesinin intraretinal yerleşimli, 12 (%21.8) tanesinin vitreusta olduğu gözlemlendi. İntraretinal yerleşimli yabancı cisimlerin 14 (%32.6) tanesi ekvatorun önünde, 29 (%67.4) tanesi ekvatorun gerisinde bulunuyordu. (Resim 2)

Hastaların 6'sında (%10.9) posttravmatik enfeksiyöz endoftalmi gelişti. Bunların hiçbirisinde sistemik bir rahatsızlık bulunmuyordu. Altı hastanın 2'sinde (%33.3) intraoküler yabancı cisim metal, 4'ünde (%66.7) taş parçasıydı. Yabancı cisimlerin tümü gözönüne alındığında, 44 metalin ikisi (%4.5), dokuz taş parçasının dördü (%44.4) posttravmatik endoftalmi gelişimine neden olmuştur. Taş parçalarının neden olduğu perforan göz



Resim 2: İntraretinal metalik yabancı cisim.

yaralanmalarında; posttravmatik endoftalmi gelişme riski, metal yabancı cisimlerin neden olduğu perforan göz yaralanmalarına göre daha yüksektir. Bu fark istatistiksel olarak da anlamlı bulunmuştur. ($P < .005$ Fisher'in kesin ki-kare testi) İlk yaralanmadan operasyona kadar geçen süre, endoftalmi gelişen hastalarda ortalama 10.81 ± 3.76 gün, endoftalmi gelişmeyen hastalarda ise 10.09 ± 3.54 gündü. Tüm hastalar travmadan sonra en kısa 6 gün, en uzun 18 gün içinde göz içi yabancı cisim ekstraksiyonu için ameliyat edildi. İlk 12 gün içinde opere edilenler ile 12-18 gün içinde opere edilenler post operatuvar endoftalmi gelişimi açısından karşılaştırıldı. Cerrahi gecikmenin posttravmatik enfeksiyöz endoftalmi gelişimi açısından istatistiki olarak fark oluşturmadığı gözlemlendi. ($P < .534$ Mann-Whitney U testi)

Kırküç (%78.2) gözde yabancı cisim intraretinal yerleşimliydi ve bunların 23'ünde (%41.8) PVR gelişti. Retinada lezyon olmayan 12 (%21.8) gözün hiç birinde PVR gelişmedi. İntraoküler yabancı cisimlerin neden olduğu perforan göz yaralanmalarında, retinal lezyonun bulunmasının gözlerde PVR riskini arttırdığı gözlemlendi. ($P < .001$ Fisher'in kesin ki-kare testi) Çalışmamızda yabancı cisimlerin boyutları 1.2-11.7 mm arasında değişiyordu. Yabancı cisim büyüklüğü 1.2-4 mm arasında olan gözlerin 1 tanesinde son görme keskinliği P+P+ iken; 7 mm den büyük olan 6 gözün 6'sında da son görme keskinliği P+P ve el hareketleri düzeyinde idi (Tablo 3). Yabancı cismin boyutları arttıkça son görme keskinliği önemli derecede azalıyordu. ($P < .001$ Mann-Whitney U testi)

PVR gelişen 23 (%41.8) gözde ortalama yabancı cisim büyüklüğü 6.21 ± 3.01 mm, PVR gelişmeyen 32 (%58.2) gözde ise

2.71 ± 0.77 mm idi. Yabancı cismin büyüklüğü arttıkça PVR gelişme riski artıyordu. ($P < .001$ Mann-Whitney U testi). PVR gelişen gözlerin 9'unda (%39.1) görme el hareketi düzeyinde, 3 gözde (%13) 0.1 ve üzerindediydi. PVR gelişmeyen gözlerde ise görme 27 (%84.3) tanesinde 0.1 ve üzerindediydi. PVR gelişimi hastalarımızda son görme keskinliğini önemli bir şekilde etkilemektedir. ($P < .001$) Mann-Whitney U testi (Tablo 4). Göz içindeki yabancı cismin uzunluğunun 10.5 mm'den büyük olduğu 5 göz vardı ve bunların 4'ünde (%72.7) fitizis gelişti. Onbir (%20) gözde ameliyat öncesi retina dekolmanı vardı, 4 (%7.3) gözde yabancı cisim çıkartılırken retina dekole oldu. Bu gözlerin 11 tanesine silikon yağı enjekte edildi, 4 tanesine de SF6 ile geçici intravitreal tamponad uygulandı. Kontrol muayenelerinde 8 (%14.6) gözde retina dekolmanı nüks etti, tekrar dekolman nedeniyle opere edildiler, bunların hepsi de preoperatuvar retinaları dekole olan gözlerdi. Bu gözlerin son kontrol muayenelerinde 4 (%7,3) ünde fitizis geliştiği 2 (%3,65) sinde de tekrar retina dekolmanı olduğu görüldü.

Düzeltilmiş son görme keskinliği 30 gözde (%54.5) 0,1 ve üzeriydi, 18 (%32.7) gözde 0.1 ve 0.4 arasında, 12 (%21.8) gözde 0.5 ve üzeriydi, 2 (%3.6) gözün görmesi ise tam düzeyinde idi. Son görme keskinliği 0.1 ve üzerinde olan 30 hastanın 15'inde (%50) ameliyat öncesi görme keskinliği 0.1 ve üzerindediydi (Tablo 2).

TARTIŞMA:

Göz içi yabancı cisimlerdeki tedavinin amacı; gözdeki perforasyonun tamiri, enfeksiyon ve PVR gelişiminin önlenmesi, optik aksın açılması, yabancı cismin göze zarar vermeden minimal travma ile

Tablo 2: Göz içi yabancı cisimlerde preoperatuvar ve son görme keskinlikleri

Görme	Preop n=55	Son kontrol n=55
P+P+ ve EI hareketi	23	9
1-5 mps	17	16
0,1-0,5	13	21
0,6-1,0	2	9

çıkartılması, oluşmuş olan ve oluşabilecek retina dekolmanı ve yırtıkların tedavi edilmesidir. Günümüzdeki gelişmiş vitreoretinal cerrahi teknikleri ile bunları başarmak daha kolay olmaktadır. Göz içi yabancı cisimlerde ne zaman vitrektomi yapılacağı tartışmalıdır. Erken vitrektominin göz içi fibrovasküler proliferasyonun önlenmesine yönelik olarak kan ve inflamatuvar faktörlerin temizlenmesinde faydalı olacağı savunulmaktadır^{6,7}. Fakat endoftalmi mevcut değilse geç dönemde vitrektomi yapıldığında (7-14 gün) arka vitre dekolmanı gelişmesi nedeniyle tam vitrektomi daha kolay yapılabilir. Böylece proliferasyona yolaçabilecek vitre çatısı tamamen ortadan kaldırılabilir⁸⁻⁹.

Jones ve arkadaşlarının 130 gözden oluşan çalışmasında, post travmatik enfeksiyöz endoftalmi; ilk 24 saatte pars plana vitrektomi uygulanan gözlerde, 24 saatten sonra pars plana vitrektomi yapılan gözlere göre daha az oranda görülmüştür². Bizim çalışmamızda 11 (%20) hasta ilk 24 saat içinde, 44 (%80) hasta 24 saatten sonra kliniğimize başvurmuştu ve bu hastalara en erken 6 gün en geç 18 gün içinde vitrektomi uygulandı. Endoftalmi gelişen ve gelişmeyen gözler karşılaştırıldığında operasyon zamanı açısından istatistiksel olarak anlamlı bir fark

görülmedi. PVR gelişen 23 (%42) göz ile PVR gelişmeyen 32 (%58) göz operasyon zamanı açısından karşılaştıklarında operasyon zamanı geciktikçe PVR riskinin arttığı gözlemlendi. Fakat burada şunu da gözönünde bulundurmak gerekiyor ki; ameliyatı yapan cerrahın tecrübesi de sonuçları önemli derecede etkilemektedir¹¹. Coleman DJ ve ark.,⁷ Faulban J. ve ark.¹⁰ Coles WH. ve arkadaşları da¹¹ daha önceki yayınlamış oldukları serilerde operasyon zamanı ve PVR gelişimi ile ilgili bizimkine benzer sonuçlar elde etmişlerdir.

Post travmatik enfeksiyöz endoftalmi gelişmesinde yabancı cismin tipi önemli bir risk faktörüdür. Bitki kökenli yabancı cisim ve toprak kontaminasyonlu yabancı cisimler ile olan yaralanmalarda endoftalmi gelişme riski yüksektir¹². Jost B. Jones ve arkadaşlarının çalışmasında⁴ endoftalmi gelişen 7 gözde intraoküler yabancı cismin 5 tanesi metalik, 2 tanesi tahta parçasıydı. Metalik yabancı cismin %4.1, tahta yabancı cisimlerin %50'sinde post travmatik enfeksiyöz endoftalmi gelişmiş, organik yabancı cisimlerin neden olduğu perforan göz yaralanmalarında endoftalmi gelişme riskinin yüksek olduğu görülmüştür. Bizim çalışmamızda 55 gözün 6'sında (%10.9) endoftalmi gelişti. Bunların 4'ü (%7.2) taş parçası, 2'si (%3.6) metalik yabancı cisimlerdi. Dokuz taş parçasının (4/9) %44.4'ünde, 44 metalik yabancı cisim (2/44) %4.5'inde endoftalmi gelişti. Toprak kontaminasyonu olan yabancı cisimlerde ve taş parçalarında endoftalmi riskinin arttığı görüldü.

Yabancı cismin büyüklüğü PVR gelişiminde etkili bir risk faktörüdür. Yabancı cismin boyutları büyüdükçe hem çıkartılması zorlaşmakta hem de verdiği zarar daha büyük olmaktadır. Büyük cisimler daha düşük hızla

Tablo 3: Göz içi yabancı cisimlerin boyutları ve bu olgulardaki son görme keskinlikleri.

Görme	1,2-4 mm n=35	4,1-6,9 mm n=14	>7mm n=6
P+P+ El hareketi	1	3	6
1-5 mps	6	9	-
0,1-0,5	19	2	-
0,6-1,0	9	-	-

hareket ettiğinden vitre tabanı bölgesinde daha fazla skleral gerilmeye yol açmakta. Böylece yabancı cismin hem direkt, hem de gerilim kuvveti etkisiyle retinada oluşturduğu hasar artmaktadır¹⁴. Çalışmamızda yabancı cisim boyutları 1.2 ile 11.7 mm arasındaydı. Yabancı cismin büyüklüğü arttıkça, özellikle 4mm den büyük gözlerde PVR gelişme riski anlamlı bir şekilde artıyordu. Yabancı cisimlerin boyutları, preoperatuvar görme keskinlikleri, PVR gelişimi; son görme keskinliği üzerinde en önemli prognostik faktörler olarak saptandı. Williams Dr. Huttan WL ve arkadaşlarının yayınladıkları serilerde de benzer prognostik faktörler üzerinde durulmuştur. Williams ve ark. 105 olguluk serisinde olguların %60'nın son görme keskinliğinin 20/40 ve üzerinde olduğunu bildirmişler, %70 fonksiyonel başarı sağlamışlardır. Jones ve arkadaşlarının 130 olguluk serisinde 105 olgunun (%80.8) son görme keskinliği 0,1 ve üzerinde olduğu bildirilmiştir⁴. Ülkemizde yapılan çalışmalarda ise Özmert ve arkadaşları 20 olgunun 17'sinde (%85) görme artışı sağlamıştı⁵. Bahçecioğlu ve arkadaşları 13 olgunun 10'unda görme keskinliğinde artışı bildirmişlerdir¹⁸. Yılmaz ve arkadaşları %71.4 anatomik, %64.2 fonksiyonel başarı sağlamışlar¹⁹. Çalışmamızda ise 55 hastanın 30'unda (%54.5) son görme keskinlikleri 0,1 ve

Tablo 4. PVR gelişen ve gelişmeyen gözlerdeki son görme keskinlikleri

Görme Keskinliği	PVR	
	PVR (+); n=23	PVR(-); n=32
P+P+El hareketi	9	-
1-5mps	11	5
0,1-0,5	3	19
0,6-1,0	-	8

üzerindeydi. Onsekiz (%32,7) gözde son görme keskinliği 0.1 ve 0.4 arasında, 12 (%21,8) gözde 0.5 ve daha iyiydi, 2 (%3,6) gözün görmesi ise tam düzeyindeydi. Ellibeş gözün 49'unda (%89) anatomik başarı, 46'sında (%83.6) fonksiyonel başarı sağlanmış, görme keskinlikleri artmıştır.

Sonuç olarak; intraoküler yabancı cisimlerin neden olduğu perforan göz yaralamalarında yabancı cismin cinsi, büyüklüğü, operasyon zamanı, preoperatuvar görme keskinliği son görme keskinliğini etkileyen önemli prognostik faktörlerdir.

KAYNAKLAR:

- 1) Chiquet C., Zech J.C., Denis P. et al: Intraokuler foreign bodies. Factors influencing final visual outcome. Acta Ophthalmologica. Scand. 1999; 77: 321-325.
- 2) Hasanreisioğlu B: Göz içi yabancı cisimler ve tedavisi. VI Oftalmoloji Kursu Göz Travmaları. Ed. Erol Turaçlı, Ankara 1987; 133-143.
- 3) Hamid Ahmodied, MD, Hamid Sojjadi; MD, Mohsen Azarmino, MD: Surgical management of intraretinal foreign bodies. Retina 1994; 14: 397-403.
- 4) Jost B.Jones, MD, Harold L.J.Knarr, MD, Wido M. Budde, MD: Prognostic factors in Ocular İnjuries caused by intraokuler or retrobulbar foreign bodies. American Ophthalmology 2000;107:823-828.
- 5) Özmert E, Atmaca LS: Göz içi yabancı cisimlerde vitoretinal cerrahi. TOD XXIII.Ulusal Kongresi Bülteni. Ed.Köker Ö.F. ve ark Adana 1989;129-135
- 6) Colemann DJ: The role of vitrectomy in traumatic

- vitreopathy. Trans Am. Acad. Ophthalmol Otolomygol 1976;81:406.
- 7) Coleman DJ: Early vitrectomy in the management of severely traumatized eye. AM.J. Ophtalmol. 1982;93:543.
- 8) Benson WE, Hachemer R: Severe perforating injuries treated with plana vitrectomy. Am.J.Ophtalmol. 1979;81:728-732.
- 9) Brinton GS, Aaberg TM: Changing aspects of management of ocular trauma Am.J.Ophtalmol. 1982;94:258.
- 10) Faulborn J., Atkinson A, Oliver D: Primary vitrectomy as a preventive surgical procedure in the treatment of severely injured eyes. Br.J.Ophtalmol. 1977;61:202-208.
- 11) Coles WH, Haik GM: Vitrectomy in intraokuler trauma.Its rationale and its indications and limitations. Arch Ophtalmol 1972;87:621-8.
- 12) Affeldt JC, Flyun HW, Forster RK et al: Microbial endoftalmitis resulting from ocular travma. Ophtalmology 1987;94:407-13.
- 13) Malbran ES; Modern methods of management of introcular foreign bodies. Highlights of Ophtalmol, 30 tb 1985;1:63-68.
- 14) Delori F, Pomerantzoff O, Cox MS: Doformation of the globe under high speed impact: Its relation to contusion injuries. Invest Ophtalmol. 1964; 8-290-301.
- 15) Williams DF, Mieler WF, Abrams GW et al: Results and prognostic factors in penetrating ocular injuries with retained intraokular foreign bodies. Ophtalmology. 1988;95:911-916.
- 16) Hutton WL and Fuller DG,: Factors influencing final visual results in severely injured eyes. Am. J.Ophtalmol 1984;97:715-722.
- 17) Bahçecioğlu H, Karaçoğlu M, Aktuñç T ve ark.: Göz İçi yabancı cisimlerde pars plana vitrektomi cerrahisi. TOD XXIV. Ulusal Kongresi Bülteni, ed Güralp İ, ve ark, Ankara 1990;95-98.
- 18) Yılmaz G, Acar MA, Arsan AK ve ark.: Göz içi yabancı cisimlerde pars plana vitrektomi. Ret-Vit 1998;6:17-21.