

Ciddi Hipotoniyle Seyreden Vogt-Koyanagi-Harada Sendromlu Bir Olguda Cerrahi Tedavi

Gökhan GÜRELİK¹, Berrak Ş. URGANCIOĞLU², Bahri AYDIN², Onur KONUK⁴,
Şengül ÖZDEK³, Berati HASANREİSOĞLU⁵

ÖZET

Bu yazıda Vogt-Koyanagi-Harada sendromu nedeniyle bilateral ciddi hipotoni saptanan bir olguda hipotoni nedenleri ve tedavi seçenekleri tartışılmaktadır. Her iki gözde görme keskinlikleri el hareketi (EH) düzeyinde, göz içi basınçları (GİB) applanasyonla ölçülemeyecek kadar hipoton olan olguya yapılan USG' de retina dekolmanı, koroid kalınlaşması, aksial aksta kısalma, prefitizik görünüm saptandı. Fitizis bulbiye gidişi önlemek amacıyla pars plana vitrektomi (PPV) ile eksplorasyon yapıldı, silier cisimlerin son derece iskemik, avasküler görünümde olduğu izlendi. Göz içi basıncının yükseltilmesi amacıyla PPV sonrası göz içi silikon tamponad uygulandı. Cerrahi sonrası hipotoninin düzeldiği, görmenin hızlı bir şekilde arttığı, fitizis bulbiye gidişin önlendiği izlendi.

SURGICAL MANAGEMENT OF SEVERE HYPOTONY IN A CASE WITH VOGT-KOYANAGI-HARADA SYNDROME

SUMMARY

This is a case report of Vogt-Koyanagi-Harada syndrome causing bilateral severe hypotony and the causes of hypotony and treatment modalities are discussed. At initial examination the patient had a visual acuity of hand motion (HM) in both eyes and bilateral hypotony. Retinal detachment, shortening of axial length, choroidal thickening and prephthisis bulbi were also detected with ultrasonography. To prevent the development of phthisis bulbi, the patient underwent pars plana vitrectomy (PPV) with silicone oil tamponade. During the operation, it was found that ciliary body was ischemic and avascular. 20 days after the surgery, the intraocular pressure stabilized at 8 mmHg in both eyes, visual acuity improved bilaterally and the development of phthisis bulbi was prevented.

Ret - Vit 2003; 11 : Özel Sayı : 28-32

1- Gazi Üniversitesi Tıp Fakültesi Göz Hastalıkları AD., Ankara; Doç. Dr.

2- Gazi Üniversitesi Tıp Fakültesi Göz Hastalıkları AD., Ankara; Arş. Grv. Dr.

3- Gazi Üniversitesi Tıp Fakültesi Göz Hastalıkları AD., Ankara; Yrd. Doç. Dr.

4- Gazi Üniversitesi Tıp Fakültesi Göz Hastalıkları AD., Ankara; Öğr. Görv. Dr.

5- Gazi Üniversitesi Tıp Fakültesi Göz Hastalıkları AD., Ankara; Prof. Dr.

Hipotoni göz içi basıncının normal sınırın altında olduğunu göstermekle birlikte kesin bir tanımı da bulunmamaktadır. Genel olarak GİB'nin 6 mmHg'nın altında olduğu değerlerde gözde zararlı etkiler ortaya çıkmaktadır.

Şiddetli hipotonide uvea dokularında, optik sinir ve retinada yaygın ödemle beraber suprasilier ve suprakoroidal alanlarda protenokazeöz yapıda sıvı birikmektedir. Hipotoninin kendisi de kan- aköz bariyerinin bozulmasına neden olmaktadır. Bozulan kan-aköz bariyeri aköz humor yapımını azaltmakta ve vasküler permeabiliteyi artırmakta, bu da hipotonide kısır bir döngü yaratmaktadır. Bulgular ilerlediğinde fitizis bulbi ile sonlanabilmektedir¹⁻³.

Bu yazıda panüveit nedeniyle bilateral hipotoni gelişen bir olguda hipotoninin nedenleri ve tedavi seçenekleri tartışılmaktadır.

OLGU SUNUMU

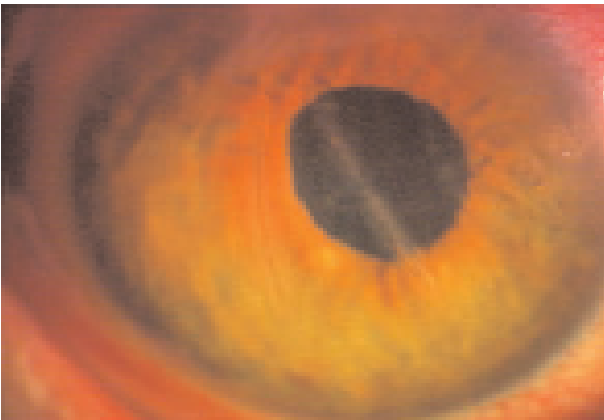
Her iki gözünde görme azalması şikayetiyle başvuran 45 yaşındaki erkek hastanın hikayesinden 5 senedir bilateral panüveit tanısıyla topikal steroid ve sistemik

immunosupresif tedavi aldığı, 5 ay önce sağ gözünden katarakt cerrahisi geçirdiği, 3 aydır her iki gözde görmenin azaldığı öğrenildi. İlk muayenesinde her iki gözde görme keskinlikleri EH düzeyinde ve GİB'ları applanasyonla ölçülemeyecek kadar hipotondu. Sağ gözde desme kırışıklıkları, korneal katlantılar mevcuttu ve psödo fakikti (Resim 1a). Sol gözde ise korneal katlantılara ek olarak komplike katarakt ve seklüzyo pupilla mevcuttu (Resim 1b). Sağ fundus, pupillanın dilate olmaması ve intraoküler lens üzerindeki iris pigmentleri nedeniyle net değerlendirilemedi. Sol fundus ise seklüzyo pupilla ve komplike katarakt nedeniyle değerlendirilemedi.

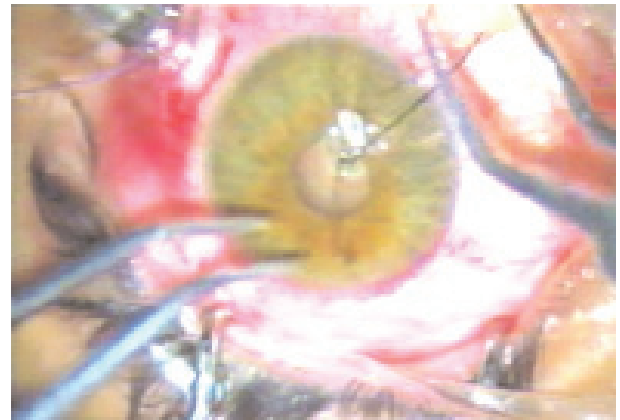
Ultrason incelemesinde sağ gözde belirgin olmak üzere retina dekolmanı görünümü, korooid kalınlaşması, her iki aksiyel aksta kısalma, prefitizik görünüm mevcuttu (Resim 2).

Hastanın sistemik muayenesinde vücudunun çeşitli bölgelerinde yaygın vitiligo alanları ve poliozis saptandı (Resim 3).

Hipotoninin olası nedenlerine dönük araştırma yapıldı (Tablo 1).



Resim 1a: Sağ gözde desme kırışıklıkları ve korneal katlantılar



Resim 1b: Sol gözde korneal katlantılar, komplike katarakt ve seklüzyo pupilla

Tablo 1: Hipotoni nedenleri

- A. Postoperatif hipotoni
 - Yarayeri sızıntısı
 - 1. Fazla filtrasyon
 - 2. İridosiklit
 - 3. Siliyokorodial dekolman
 - 4. Retina dekolmanı
 - 5. Siklodyaliz
 - 6. Skleral perforasyon
 - a. Retrobulber iğne
 - b. Üst rektus dizgin sütürü
- B. Travma sonrası hipotoni
 - 1. İridosiklit
 - 2. Retina dekolmanı
 - 3. Siklodyaliz
 - 4. Skleral rüptür
 - 5. Siliyokoroidal dekolman
- C. BİLATERAL HİPOTONİ
 - 1. OZMOTİK
 - a. Dehidratasyon
 - b. Diyabetik koma
 - c. Üremi
 - 2. MYOTONİK DİSTROFİ
 - 3. BİLATERAL UVEİTLER
- D. Diğer nedenler
 - 1. Vasküler tıkaçıcı hastalıklar
 - a. Karotis tıkanıklığı
 - b. Temporal arterit
 - c. Santral retinal arter veya ven tıkanıklığı
 - 2. Prefitizis bulbi



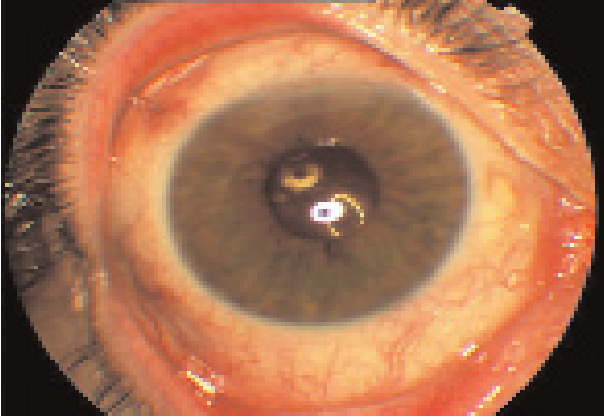
Resim 2: Sağ gözde retina dekolmanı, koroid kalınlaşması, aksiyel aksta kısalma

Hastanın hikayesi ve muayene bulguları göz önüne alınarak bilateral hipotoninin Vogt-Koyanagi-Harada sendromunun bir komplikasyonu olarak geliştiği düşünüldü. Uzun süredir sistemik immunsupresif ilaçlar, topikal steroid ve sikloplejik damlalar kullanmasına rağmen ciddi hipotoni gelişen hastanın her iki gözüne, ciddi hipotoninin tedavi edilmediği sürece fitizis bulbiye ilerleyebileceği düşünülerek PPV yapılması planlandı. PPV esnasında vitreusun sarımsak renkte, jelatinöz yapıda olduğu, yaygın korioretinal atrofiye bağlı albino fundus benzeri bir görünüm, hipotoniye bağlı papilödem, maküla ödemi ve retinal kalınlaşma saptandı. Retinanın yatışık olduğu izlendi. Silier cisim indentasyonla çepeçevre kontrol edildi ve silier cisimlerin son derece avasküler, iskemik görünümde olduğu izlendi. PPV sonrası göz içine silikon tamponad uygulandı. Sol göze ek olarak pars plana lensektomi de uygulandı ve alt yarıda silier cisim üzerinde izlenen membranlar eksize edildi. Ameliyattan 20 gün sonra en iyi düzeltilmiş görme keskinlikleri sağ gözde bir metreden parmak sayma, sol gözde 0.3. düzeyinde idi. Her iki gözde göz içi basınçları 8mmHg olarak ölçüldü.

Ön segment muayenesinde her iki gözde aktif inflamasyon bulgusu yoktu, hipotoniye



Resim 3: Hastanın vücudunun çeşitli bölgelerinde yaygın vitiligo alanları ve poliozis



Resim 4: Sağ göz postoperatif 20. gün: aktif enflamasyon bulgusu yok, kornea katlantılar kaybolmuş



Resim 5: Yoğun korioretinal atrofiye bağlı gün batımı kızılılığı manzarası

bağlı korneal katlantılar kaybolmuştu (Resim 4). Fundus muayenesinde yoğun korioretinal atrofiye bağlı " günbatımı kızılılığı manzarası" mevcuttu (Resim 5). Papilödem gerilemişti. 2. ayda yapılan muayenede ise papilödem tamamen kaybolmuştu.

TARTIŞMA

Vogt-Koyanagi-Harada sendromu çift taraflı kronik panüveitle karakterize sistemik bir hastalıktır. Panüveitlerin önemli komplikasyonlarından biri hipotonidir ve hipotoni çeşitli mekanizmalarla ortaya çıkabilir⁴.

Bunların başında kronik inflamasyon gelmektedir. İnflamasyonda salınan mediatörlerin etkisiyle kan aköz bariyeri bozularak protein sızıntısı ortaya çıkar. Böylece silier cisim epitelinde aköz humor yapımı azalırken uveaskleral dışa akımın artmasıyla hipotoni gelişebilir⁵.

Silier cisim üzerindeki episilier membranların yol açtığı kronik traksiyon sonucu hiposekresyona bağlı ciddi hipotoni oluşabilmektedir. Silier cisim traksiyonunun gevşetilmesi hipotoniyi geriye çevirebilir⁶⁻⁸. Koroid dekolmanı olan gözlerde ise eş zamanlı ortaya çıkan silier cisim dekolmanı da hipotoniye neden olabilmektedir.

Kortikosteroidler hem aköz üretimini artırdıkları hem de uveaskleral dışa akımı azalttıkları için siliokoroidal dekolmanların tedavisinde kullanılabilir. Tedaviye cevapsız vakalarda suprakoroidal sıvının drenajı denenebilir⁹.

Retina dekolmanı GİB'nı 1-4 mmHg düşürebilmektedir. Çalışmalar retina dekolmanlı gözlerde aköz humor yapımının azaldığını göstermektedir^{10,11}.

Bizim olgumuzda olduğu gibi kronik inflamasyon ve fibrozis silier cismin dejenerasyonu ile sonuçlanabilmektedir¹². Bu durumda silier cisim avasküler, iskemik bir görünüm kazanır ve aköz humor yapımı gerçekleşmez. Bunun sonucunda ortaya çıkan hipotoni ciddi görme kaybına ve fitizis bulbiye neden olabilmektedir. Yeterli aköz humor yapımının olmadığı durumlarda GİB'nı sağlamak için intravitreal silikon yağı⁴ kullanılabilir. Bazı yazarlar tarafından bu uygulamanın etyolojiye yönelik olmadığı gerekçesiyle palyatif olduğu düşünülmektedir. Ancak hipotoninin tedavi edilmediği sürece fitizis bulbiye ilerlemesi de kaçınılmazdır⁴⁻¹³.

Bu olguda amacımız hipotoninin nedenini tam olarak saptayıp fitizis bulbiye gidişi önlemektir. Eksplorasyon amaçlı yapılan PPV'de silier cisimlerin son derece iskemik

görünümde olduğunun görülmesi üzerine ve göz içi basıncını yükseltmek için intravitreal silikon tamponad verildi. Ameliyattan sonraki erken dönemde sadece göz içi basıncı yükseltilmekle kalmayıp aynı zamanda görme seviyelerinde de önemli derecede artış sağlandı.

Sonuç olarak hipotoni kronik üveitlerin önemli bir komplikasyonu olarak karşımıza çıkabilmektedir. Hipotoninin ortadan kaldırılmasında en önemli nokta etyolojinin tam olarak saptanmasıdır. Bu amaca yönelik girişimlerle hipotoninin ortadan kalkacağı, fitizis bulbiye gidişin önleneyeceği, görme seviyelerinin artabileceği kanısındayız.

KAYNAKLAR

1. Duane's clinical ophthalmology 2002; CD-Rom Edition
2. Chandler PA, Maumence AE: A major cause hypotony. Am J Ophthalmol 1961; 52 : 609
3. Ambache N, Kavanaugh L, Whiting J: Effect of mechanical stimulation on rabbit's eyes: Release of active substance in anterior chamber perfusates. J Physiol (Lond) 1965; 176: 378
4. Morce et al.: The use of silicone oil in uveitis and hypotony. Retina. 1991; 11(4): 399-404
5. Toris CB, Pederson JE: Aqueous humor dynamics in experimental iridocyclitis. Invest Ophthalmol Vis Sci 1987; 28: 477
6. Zarbin MA, Michels RG, Green WR: Dissection of epicyliary tissue to treat chronic hypotony after surgery for retinal detachment with proliferative vitreoretinopathy. Retina. 1991;11:208
7. Lewis H. Aaberg T. M.: Causes of failure after repeat vitreoretinal surgery for current proliferative vitreoretinopathy. Am J Ophthalmol 1991;111:15-19
8. Lewis H. Aaberg T. M.: Anterior proliferative vitreoretinopathy. Am J Ophthalmol 1998; 105: 277-284
9. Bellows AR, Chylack Jr, Hutchinson BT: Choroidal detachment: clinical manifestation, therapy and mechanism of formation. Ophthalmology 1981; 88: 107
10. Burton TC, Arafat NT, Phelps C: Intraocular pressure in retinal detachment. Int Ophtalmol 1979; 1: 147
11. Dobbie JG: A study of the intraocular fluid dynamics in retinal detachment. Arch Ophtalmol 1963; 69: 159
12. Stefani F.: Phthisis bulbi-an intraocular fluoride proliferative reaction. Dev Ophtalmol 1985; 10:78-160
13. Roters et al.: Ultrasound biomicroscopy in chronic ocular hypotony. Retina. 2002; 22: 581-588