

Optik Sinir Drusenli Olan Diabetik Retinopatili Bir Olguda Anterior İskemik Optik Nöropati

Şengül ÖZDEK¹, Gökhan GÜRELİK², Berati HASANREİSOĞLU³

ÖZET

Optik sinir drusenli olan bir diabetik retinopatili olguda tek taraflı görme kaybının nonarteritik iskemik optik nöropatiye bağlı olduğu tespit edildi. Bu yazıda optik sinir drusenli ile iskemik optik nöropati arasındaki muhtemel ilişki ve ayırıcı tanı tartışılmıştır.

ANTERIOR ISCHEMIC OPTIC NEUROPATHY IN A PATIENT WITH DIABETIC RETINOPATHY AND OPTIC NERVE DRUSEN

SUMMARY

Unilateral visual loss in a patient with diabetic retinopathy and optic nerve drusen was attributed to nonarteritic anterior ischemic neuropathy. A possible association of optic nerve drusen with ischemic optic neuropathy and differential diagnosis is discussed in this paper. **Ret-vit 2001; Özel Sayı : 40 - 43.**

Anterior iskemik optik nöropati (AION) en sık rastlanan optik sinir iskemik hastalığıdır ve akut dönemde optik sinir ödemi, geç dönemde ise optik atrofiye bağlı solukluk şeklinde kliniğe yansır. Nonarteritik ve arteritik (temporal arteritde olduğu gibi) türlerinden en sık rastlanan tipi nonarteritik (NAION) formu olup 60 yaşın üzerindeki kişilerde görülür. Ani ve ağrısız görme kaybı genellikle geri-dönüşümsüzdür. Hastalığa yatkınlık yaratan nedenlerin arasında vaskülopatik olaylar bildirilmekteyse de bunu direkt olarak kanıtlayan bir delil bu-

lunamamıştır. Buna rağmen, en sık savunulan patogenetik teoride, optik disk dolaşımındaki yetersizliğin, optik sinir başında sinir liflerinin yapısal olarak "sıkışmasıyla" daha da belirginleşerek yetersiz oksijenizasyona ve tabii de iske mi ve disk ödeme ne den olduğu düşünülmektedir. Enfarktüs geliştiğinde ise olay geri-dönüşümsüz hale gelmektedir. Periyodik noktürnal sistemik hipotansiyon ve optik sinirin medial ve lateral kısa posterior silier arterlerin dağılımındaki "watershed alan"da yerleşmiş olması hastalığın gelişimine katkıda bulunuyor olabilir¹.

Optik disk drusenli, toplumda sağlıklı bireylerde %0.3 ila %2 oranında rastlanmakta,

1. Uzm.Dr., Gazi Ü.Tıp Fak., Göz Hast. ABD.

2. Yrd.Doç.Dr., Gazi Ü.Tıp Fak., Göz Hast. ABD.

3. Prof.Dr., Gazi Ü.Tıp Fak., Göz Hast. ABD.

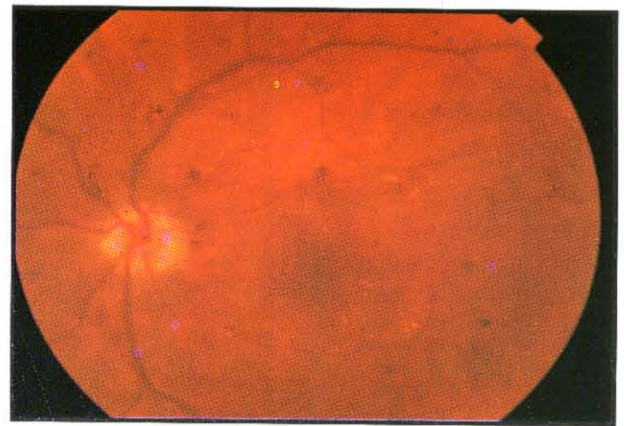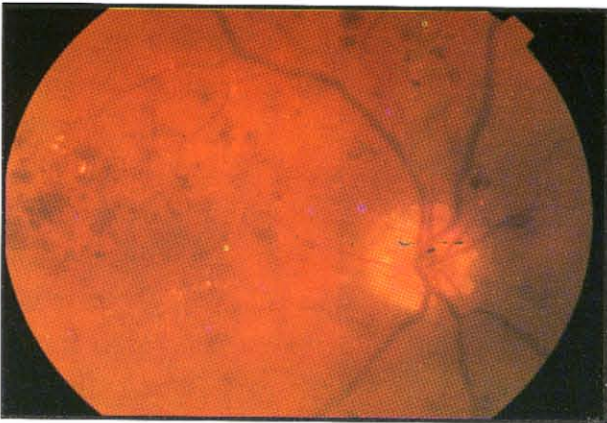
çoğunlukla ailesel ve bilateral olarak görülmektedir. Sık rastlanan bir psödopapilödem nedenidir. Genellikle asemptomatik olmakla birlikte kısa süreli amarozis fugax veya kör nokta genişlemesi, arkuat skotom ve görme alanında jeneralize daralma şeklinde görme alanı defektlerine neden olabilmektedir^{1,2}. Hatta bu alan defektleri ilerleyici dahi olabilmektedir³. Diğer yandan koroidal neovasküler membran, retinitis pigmentosa, angioid streaks, santral retinal arter tıkanıklığı ve AION gibi patolojilerle birlikteliği gösterilmiştir²⁻⁶.

Burada sunacağımız olgu ise optik sinir drusen ve sistemik vasküler hastalıklara sekonder geliştiğini düşündüğümüz bir NAION olgusudur.

OLGU SUNUMU

Olgumuz 54 yaşında bir bayan olup, bir yıldır sağ, 10-15 gündür de sol gözde yavaş yavaş gelişmiş olan görme azlığı yakınması ile kliniğimize başvurdu. Özgeçmişinden, 15 yıldır diabet tanısı ile izlendiği ve oral antidiabetiklerle kontrol altında olduğu, son bir yıldır da hipertansiyon tanısı aldığı öğrenildi.

Yapılan muayenede, görme keskinliğinin sağda persepsiyon (+), projeksiyon (-) olduğu, solda ise snellen eşeline göre 0.1 düzeyinde olduğu ve tashihle artmadığı, sağda rölatif aferan pupil defekti olduğu ve göz içi basınç ölçümleri ve diğer ön segment muayene bulgularının normal sınırlarda olduğu görüldü. Fundus muayenesinde ise, her iki gözde maküler bölgede yaygın sert eksudalar, retinal kalınlaşma ve hemorajiler, venöz dilatasyon ve boğumlanma (sağda daha belirgin) ve arterlerde sklerotik değişikliklere ilaveten optik disklerin soluk, sınırlarının düzensiz ve belirsiz olduğu, izlendi (Resim 1a ve b). Bunlara ilaveten sağ gözde üst temporale uzanan bir boş arteriol ve sol gözde alt temporal arkuatta bir neovaskülerizasyon alanı görüldü. Hastada optik sinirlerin görünümü nedeniyle optik sinir druseninden şüphelenilerek, mavi ışıkta optik sinirler incelendi ve optik sinirlerde otofloresans gözlemlendi (Resim 2). Hastaya çekilen fundus flöresein anjiografi (FFA)'de sağ gözde santral retinal arterin üst temporal dalının dolumunun geciktiği (Resim 3a), yaygın kapiller nonperfüzyon alanlarının olduğu, diskte veya retinanın diğer bölümlerinde yeni damar oluşumu olmadığı ve iskemik makülopati bu-



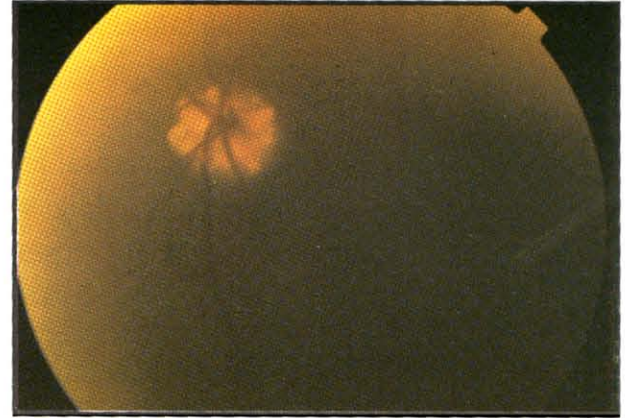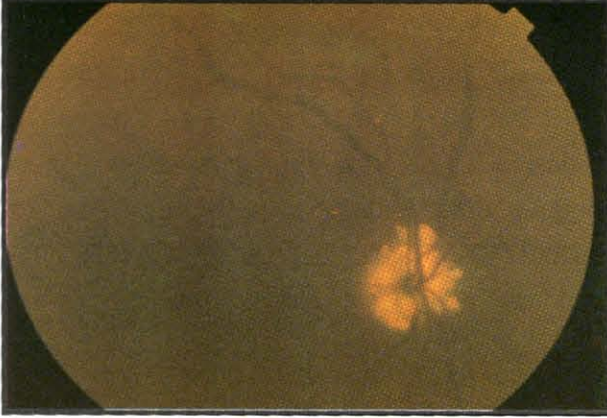
Resim 1.

Olgunun sağ (a) ve sol (b) gözlerinin fundus görünümü.

lanmadığı, optik sinir boyanmasının ise diğer gözle karşılaştırıldığında daha az olduğu gözlemlendi (Resim 3b). Sol gözde ise yaygın kapiller nonperfüzyon alanlarına ilaveten alt temporalde yeni damar oluşumuna bağlı sızıntı ve

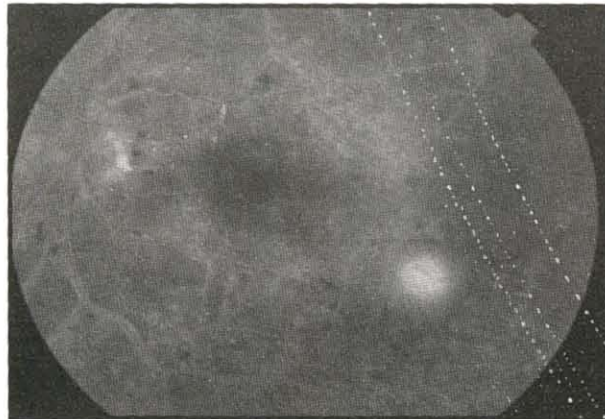
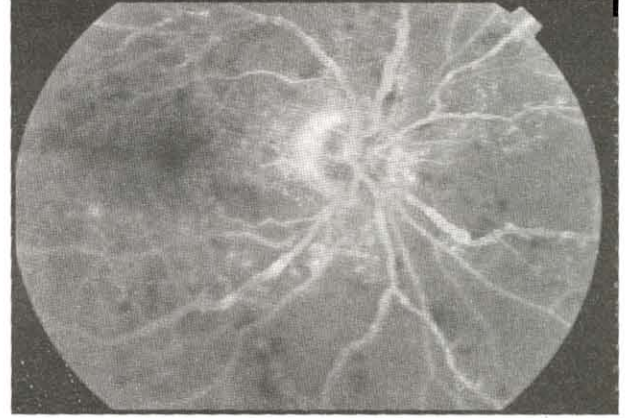
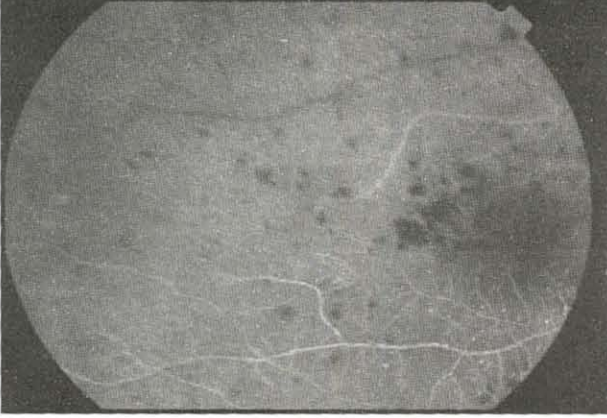iskemik makülopati izlendi (Resim 3c). Takiben hastanın her iki gözüne panretinal fotokoagülasyon uygulandı.

Hastanın sedimentasyon değeri 15mm/saat ve kranial CT'si ise normal olarak kaydedildi.



Resim 2.

a) sağ ve b) sol gözde optik sinirlerin mavi ışıkta incelenmesi ile elde edilen otoflöresans.



Resim 3.

Hastanın sağ (a,b) ve sol (c) gözlerinin FFA görünümü.

TARTIŞMA

Tanımlar:

Hastada bu bulgularla aşağıdaki tanımlar düşünüldü:

Sağ Göz: Optik sinir drusenini, şiddetli proliferatif diabetik retinopati, retinal arter dal tıkanıklığı sekeli, NAION sekeli.

Sol Göz: Optik sinir drusenini, proliferatif diabetik retinopati, iskemik makülopati.

AYIRICI TANI

Bu olguda tek başına diabetik retinopati ve optik sinir drusenini varlığı hastanın sağ gözündeki şiddetli görme kaybını açıklayabilecek patolojiler olmadığından diğer tanımlar üzerinde duruldu.

Bu olguda ayırıcı tanıda düşünülmesi gereken tanımlardan biri de optik sinire bası yapabilecek bir kitle lezyonu olduğundan hastadan kranial CT istendi ve kitle lezyonu saptanmadığı görülerek bu ihtimal ekarte edildi.

Böyle bir olguda optik sinir drusenini nedeniyle sinir lifi kompresyonu ve görme alan defektleri beklenebilirdi, fakat genel olarak, optik sinir drusenine bağlı görme keskinliğinde azalma pek mutad değildir ve ancak diğer nedenler ekarte edildikten sonra düşünülmalıdır¹⁻³. Diğer yandan optik sinir drusenini ile AION birlikteliğini literatürde bildiren vaka sunumları mevcuttur⁴⁻⁶. Bizim olgumuzda RAPD'nin varlığı ve sağ gözdeki görme düzeyinin persepsiyon düzeyinde oluşu (şiddetli azalması) nedeniyle optik sinir hastalıkları üzerinde yoğunlaşıldı. Ayrıca hastada üst temporal arter tıkanıklığının bulunması da

iskemik süreci arttıran bir durum olarak değerlendirildi.

Böyle bir olguda ayırıcı tanıda düşünülecek diğer bir olasılık da diabetik papillopatidir. Diabetik papillopatinin NAION'nin hafif bir formu olduğu ve reversible bir iskemiyeye bağlı olduğu düşünülmektedir. Ciddi görsel kayıp olmaksızın optik sinir başında kabarıklık yapan nedenlerden biridir. Görme keskinliği genellikle 20/40 veya üzerinde olup daha ziyade orta yaşlı tip 1 diabetiklerde görülen bir durumdur¹. Bizim olgumuzda özellikle görme keskinliğinin düşük olması nedeniyle bu tanıdan uzaklaşmıştır.

Olgumuzda diabet ve hipertansiyon gibi vaskülopatik hastalıkların mevcudiyeti ve optik sinir drusenini, NAION oluşumuna predispozisyon yaratan durumlar olarak değerlendirilmiş ve sonuç olarak yukarıdaki tanımlar konmuştur.

KAYNAKLAR

1. Arnold AC. Ischemic optic neuropathy, diabetic papillopathy, and papillophlebitis. Yanoff M, Duker JS (eds). Ophthalmology. Mosby, London 1999, Ch 11; P: 7/1-5.
2. Bryan JS, Hamed LM. Optik disc swelling. Margo CE (ed). Diagnostic problems in clinical ophthalmology. WB Saunders Company, Philadelphia 1994, Ch 78; P: 653-4.
3. Moody TA, Irvine AR, Cahn PH, Susac JO, Horton JC. Sudden visual field constriction associated with optic disc drusen. J Clin Neuroophthalmol 1993;13 (1):8-13.
4. Cöusin P, Fourmaux E, Renaud-Rougier MB, Mercie M, Pincemin D, Le Rebeller MJ. Bilateral anterior acute ischemic optic neuropathy complicating optic nerve head drusen. Apropos of a case. J Fr Ophthalmol 1999;22(1):79-83.
5. Kamath GG, Prasad S, Phillips RP. Bilateral anterior ischemic optic neuropathy due to optic disc drusen. Eur J Ophthalmol 2000;10(4):341-3.
6. Anterior ischemic optic neuropathy associated with