

# Diffüz Diyabetik Maküla Ödemli Olgularda Triamsinolon Yardımı ile Arka Hyaloid Ayrılması ve İç Limitan Membran Soyulması\*

## Triamcinolone-Assisted Posterior Hyaloid Removal and Internal Limiting Membrane Peeling in Diffuse Diabetic Macular Edema

Erkan ÇELİK<sup>1</sup>, Ateş YANYALI<sup>2</sup>, Fatih HOROZOĞLU<sup>2</sup>, Yeşim ERÇALIK<sup>1</sup>, Ahmet F. NOHUTCU<sup>3</sup>

### ÖZ

**Amaç:** Diffüz diyabetik maküla ödemli olgularda triamsinolon yardımı ile pars plana vitrektomi (PPV) ve iç limitan membran (İLM) soyulmasının etkinliğini araştırmak.

**Gereç ve Yöntem:** Bu çalışmada, diffüz diyabetik maküla ödemi olan 16 hastanın 16 gözü değerlendirildi. Bu gözlerle triamsinolon yardımı ile PPV uygulandı ve indosyanin yeşili yardımı ile İLM soyuldu. Çalışmamızda araştırdığımız ana parametreler; optik koherens tomografi (OCT) ile ölçülen fovea kalınlığı, pre ve postoperatif görme keskinliği idi. İstatistiksel analizlerde Wilcoxon signed rank testi kullanıldı.

**Bulgular:** Olgular ortalama 4.2 ay (1-6 ay) süre ile takip edildi. Ortalama fovea kalınlığı  $\pm$  Standart Deviasyon (SD) preoperatif 534.8 82.7  $\mu$ m iken, postoperatif 273.7 32.6  $\mu$ m bulundu ( $p=0.000$ ). LogMAR görme keskinliği  $\pm$  SD preoperatif 0.78 0.23 iken, postoperatif 0.60 0.24 idi ( $p=0.005$ ). Dokuz gözde (%56.2) görme keskinliğinde 2 sıra ve üzerinde artış olurken, 7 gözde (%43.8) görme keskinliği aynı düzeyde kaldı. Hiçbir olguda maküla ödeminde nöks gözlenmedi. Hiçbir olguda PPV'ye ya da triamsinolon kullanımına bağlı ciddi peroperatif komplikasyon gelişmedi. Takip süresince 2 gözde (%12.5) lens bulanıklığında hafif artış, 3 gözde de (%18.7) geçici göz içi basınç artışı saptandı.

**Sonuç:** Triamsinolon kullanımının, PPV sırasında arka hyaloidi daha görünür bir duruma getirerek soyulmasını kolaylaştırdığı gözlemlendi. Diffüz diyabetik maküla ödemli olgularda, triamsinolon yardımıyla PPV ile birlikte İLM soyulmasının erken postoperatif dönemde etkin bir yöntem olabileceği düşünüldü. Ancak, bu konuda daha sağlıklı bir sonuca varabilmek için daha uzun takip süreli ve kontrollü çalışmalara gereksinim vardır.

**Anahtar Kelimeler:** Diffüz diyabetik maküla ödemi, internal limitan membran, pars plana vitrektomi, triamsinolon asetonid.

### ABSTRACT

**Purpose:** To evaluate the effectiveness of triamcinolone-assisted pars plana vitrectomy (PPV) and internal limiting membrane (ILM) removal in diffuse diabetic macular edema.

**Materials and Methods:** In this study, 16 eyes of 16 patients with diabetic macular edema were evaluated. Triamcinolone-assisted PPV with indocyanine-assisted ILM removal was performed in all eyes. Main outcome measures were the foveal thickness changes measured with optical coherence tomography, and preoperative and postoperative visual acuities. Wilcoxon signed rank test was used in statistical analysis.

**Results:** Mean follow-up period was 4.2 months (range; 1 to 6). Mean foveal thickness  $\pm$  Standard deviation (SD) was 534.8 82.7  $\mu$ m preoperatively and 273.7 32.6  $\mu$ m postoperatively ( $p=0.000$ ). LogMAR visual acuity  $\pm$  SD was 0.78 $\pm$ 0.23 preoperatively and 0.60 $\pm$ 0.24 postoperatively ( $p=0.005$ ). Visual acuity improved by 2 or more lines in 9 eyes (56.2%) remained stable in 7 eyes (43.8%). No recurrence of macular edema was observed in any of the eyes. No major intraoperative complications were encountered in any of the eyes. Mild progression of nuclear sclerosis in 2 eyes (12.5%) and transient increase of intraocular pressure in 3 eyes (18.7%) were observed during the follow-up period.

**Conclusion:** Posterior hyaloid could be visualized and removed easily using triamcinolone during PPV. In eyes with diffuse diabetic macular edema, triamcinolone-assisted PPV with ILM removal appears to be an effective method in the early postoperative period. However, controlled studies with a long follow-up period are required for a more reliable conclusion.

**Key Words:** Diffuse diabetic macular edema, internal limiting membrane, pars plana vitrectomy, triamcinolone acetate.

Ref - Vit 2005: 13 : 197-200

Geliş Tarihi : 04/11/2004

Kabul Tarihi : 08/02/2005

Received : November 11, 2004

Accepted : February 08, 2005

\* Bu çalışma TOD XXXVIII. Ulusal Oftalmoloji Kongresinde poster olarak sunulmuştur.  
1- Haydarpaşa Numune Eğitim ve Araştırma Hastanesi, 1. Göz Kliniği, İst., Asist. Dr.  
2- Haydarpaşa Numune Eğitim ve Araştırma Hastanesi, 1. Göz Kliniği, İst., Uzm. Dr.  
3- Haydarpaşa Numune Eğitim ve Araştırma Hastanesi, 1. Göz Kliniği Şefi, İst., Doç. Dr.

1- M.D, Haydarpaşa Numune Education and Research Hospital, Department of Ophthalmology, Üsküdar/İSTANBUL  
ÇELİK E., drecelik@mynet.com  
ERÇALIK Y., yercalik@yahoo.com  
2- M.D., Haydarpaşa Numune Education and Research Hospital, Department of Ophthalmology, Üsküdar/İSTANBUL  
YANYALI A., ayanyali@hotmail.com  
HOROZOĞLU F., fhoroz@yahoo.com  
3- M.D Associate Professor, Haydarpaşa Numune Education and Research Hospital, Department of Ophthalmology, Üsküdar/İSTANBUL  
NUTÇU A.F., nohutcu@kablone.com.tr  
**Correspondence:** M.D. Ateş YANYALI  
Topağac sok. Akarsu Apt. No:3/13 Caddebostan/İSTANBUL

## GİRİŞ

Diyabetik hastalarda görme kaybının en önemli nedeni maküla ödemidir<sup>1</sup>. Diffüz diyabetik maküla ödeminin tedavisinde, laser fotokoagülasyonu ile fokal maküla ödemindeki kadar başarılı sonuçlar elde edilememiştir<sup>2-5</sup>. Pars plana vitrektominin (PPV), iç limitan membran (İLM) soyulmaksızın ya da soyulması ile birlikte, diffüz diyabetik maküla ödemi azalttığı ve görme keskinliğini arttırdığı bildirilmiştir<sup>6,7</sup>.

Kortikostereoidlerin araşidonik asit yolunu inhibe ederek prostaglandin sentezini önledikleri ve inflamasyonu baskıladıkları uzun yıllardan beri bilinmektedir. Ayrıca, kortikosteroidler damar geçirgenliğinde artışa yol açan ve diyabetik maküla ödeminin patogeneğinde rol oynadığı düşünülen vasküler endotel kaynaklı büyüme faktörünün (VEGF) sentezini de baskılamaktadır<sup>8,9</sup>. Son yıllarda, diffüz diyabetik maküla ödemi tedavisinde sentetik bir kortikosteroid olan triamsinolon asetonidin (TA) intravitreal uygulaması yaygınlaşmıştır<sup>10,11</sup>. Sakamoto ve ark. da diyabetik maküla ödemi, proliferatif diyabetik retinopati ve proliferatif vitreoretinopati olgularında, PPV sırasında TA kullanımının arka hyaloidi daha görünür hale getirdiğini ve kan-aköz bariyerinin postoperatif yıkılmasını inhibe ettiğini bildirmişlerdir<sup>12</sup>.

Biz de bu çalışmada, diffüz diyabetik maküla ödemli olgularda TA yardımıyla PPV ile birlikte indosiyanın yeşili (ICG) yardımıyla İLM soyulmasının etkinliğini araştırdık.

## GEREÇ VE YÖNTEM

Ocak 2003-Eylül 2004 tarihleri arasında Hastanemizin 1. Göz Kliniğinde, diffüz diyabetik maküla ödemi olan 16 hastanın 16 gözü çalışma kapsamına alındı. Bu çalışmada, tüm gözlere TA yardımıyla PPV uygulandı ve ICG yardımı ile İLM soyuldu.

Son 1 yıl içinde panretinal fotokoagülasyonu uygulanmış olgular, arka hyaloid dekolmanı olan olgular, vitreoretinal cerrahi ya da son 1 yıl içinde katarakt cerrahisi geçirmiş olgular, katarakt ya da vitreus hemorajisi gibi yoğun ortam bulanıklığı olan olgular, epiretinal membran, kalın ve gergin arka hyaloid gibi vitreomaküler traksiyon bulgusu olan olgular, traksiyonel retina dekolmanı ve aktif neovaskülarizasyonu olan olgular çalışma kapsamı dışında tutuldu.

Olguların görme keskinliği Snellen eşeli ile alınıp logMAR (the logarithm of the minimum angle of resolution) birimine çevrildi. Tüm olgularda görme keskinliği, aynı yerde ve aynı ortam koşullarında alındı. Biyomikroskopik ön segment muayenesi ve göz içi basıncı (GİB) ölçümleri yapıldı. Fundus muayeneleri, +90 D nonkontakt lens ve Goldmann üç aynalı kontakt lensi ile yapıldı. Optik koherens tomografi (OCT, Humphrey Instruments, San Leandro, CA, ABD) ile fovea kalınlığı, deneyimli bir kişi tarafından ölçüldü.

Hastaların tümü tip 2 diyabetli ve ortalama 18.3±4.1 yıldır (4-21 yıl) diyabet tanısı ile izlenmekte

idi. Altı hasta oral antidiyabetik tedavi, 10 hasta ise insülin tedavisi almakta idi. Çalışma kapsamındaki gözlerin 9'una daha önce panretinal laser fotokoagülasyonu uygulanmıştı. Preoperatif muayenede 3 olguda hafif lens bulanıklığı saptandı. Gözlerin 3'üne diffüz maküla ödemi nedeniyle grid laser tedavisi uygulanmış, ancak bu olguların 6 aylık takiplerinde maküla ödeminde gerileme gözlenmemişti.

Çalışmamızda araştırılan ana parametreler; OCT ile ölçülen fovea kalınlığı, pre ve postoperatif görme keskinliği ile postoperatif komplikasyonlar idi.

## Cerrahi teknik

Tüm gözlere aynı cerrah (A.Y.) tarafından, subtenon anestezi altında 3 girişli standart PPV yapıldı. Kor vitrektomiye takiben orta vitreus boşluğuna 4 mg (0.1 mL) steril TA süspansiyonu (Kenacort-A, 40 mg/mL, Bristol-Myers Squibb Co., Princeton, NJ, ABD) injekte edildi. Beyaz TA partiküllerinin vitreus fibrillerine yapıştığı, arka hyaloid ve vitreusu görünür hale getirdiği izlendi. Aktif aspirasyonda silikon uçlu kanülle ya da vitrektomi probu ile arka vitreus dekolmanı oluşturuldu ve vitrektomi probu ile arka hyaloid yendi. Hava-sıvı değişimi yapıldıktan sonra, %0.1'lik (1 mg/mL) ICG damlatılarak İLM boyandı. Elmas uçlu membran soyucusu ve İLM forsepsi yardımıyla İLM soyuldu. Cerrahi sırasında TA'nın büyük kısmı geri alınmakla birlikte, vitreus bazında bir miktar TA granülleri bırakıldı.

Hastaların postoperatif takipleri 1, 3, 7. günlerde ve 1, 3, 6. aylarda yapıldı. OCT ile postoperatif dönemde 1, 3 ve 6. aylarda fovea kalınlığı ölçüldü. Postoperatif olarak topikal prednisolon asetat ilk 2 hafta günde 6 kez ve sonraki 6 hafta günde 4 kez, siprofloksasin 2 hafta günde 6 kez ve tropikamid 4 hafta günde 3 kez uygulandı.

İstatistiksel analizlerde Wilcoxon signed rank testi kullanıldı.

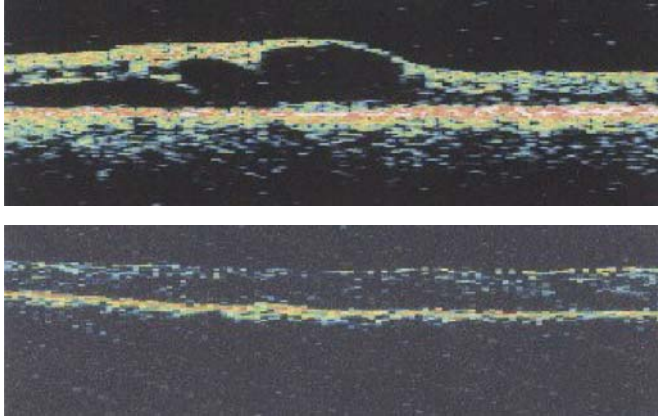
## BULGULAR

Hastaların 6'sı erkek, 10'u kadın olup, yaşları ortalama 64.2±10.3 (54-75 yıl) idi. Olgular ortalama 4.2 ay (1-6 ay) takip edildi.

Ortalama logMAR görme keskinliği ± Standart Deviasyon (SD) preoperatif 0.78±0.23 (0.40-1.30) iken, postoperatif son takipte 0.60±0.24 (0.18-1.00) idi (p=0.005). Son kontroldeki görme keskinliği 9 olguda (%56.2) 2 sıra ve üzerinde artarken, 7 olguda (%43.8) aynı düzeyde kaldı. Resim 1'de 1 olgunun preoperatif ve postoperatif 6.ay OCT'si görülmektedir.

Postoperatif dönemde tüm olguların fovea kalınlığında azalma oldu. Ortalama fovea kalınlığı ± SD preoperatif 534.8±82.7 µm iken, postoperatif son takipte 273.7±32.6 µm olarak bulundu (p=0.000).

Takip süresi içinde hiçbir olguda maküla ödeminde nüks gözlenmedi. Hiçbir olguda PPV'ye ya da TA kullanımına bağlı ciddi peroperatif komplikasyon gelişmedi. Takipler süresince 3 gözde (%18.7) antiglomatöz tedavi ile kontrol edilebilen geçici GİB



**Resim 1:** Bir olgumuzun preoperatif (üst) ve postoperatif 6.ay (alt) OCT görüntülemesi

artışı saptandı. Postoperatif takiplerde 2 gözde (%12.5) lens bulanıklığında hafif artış saptandı.

## TARTIŞMA

Foveal avasküler alanın bir kısmını da içine alan, 2 ya da daha büyük disk çapında retinal kalınlaşma olarak tanımlanan diffüz maküla ödemi, kan-retina bariyerinin bozulması ve artmış vasküler geçirgenlik nedeniyle ekstraselüler alanda makromolekül ve sıvı birikimidir<sup>13</sup>. Diffüz ödem gelişiminde iç kan-retina bariyerindeki yaygın bir bozukluğun yanı sıra, retina pigment epiteli bariyer ve pompa fonksiyonlarındaki bir anomalinin yani dış kan-retina bariyerindeki bir bozukluğun da katkısı olduğu sanılmaktadır<sup>14</sup>. Diffüz diyabetik maküla ödeminin kesin mekanizmasının açıklanamamış olması nedeniyle, tedavisinde de ortak bir görüş yoktur.

Grid laser fotokoagülasyonu, PPV (İLM soyulmaksızın ya da İLM soyulması ile birlikte) ve TA uygulaması diffüz diyabetik maküla ödeminin tedavisinde bildirilmiş yöntemlerdir<sup>5-7,15</sup>. Son yıllarda diffüz diyabetik maküla ödemi tedavisinde sentetik bir kortikosteroid olan TA'nın subtenon, intravitreal ve PPV ile birlikte intravitreal uygulamaları yaygınlaşmıştır<sup>10,11</sup>. Kortikosteroidlerin araşidonik asid yolunu inhibe ederek, iskemik retina tarafından salınan ve damar geçirgenliğinde artışa neden olan prostaglandinlerin sentezini önledikleri ve bu sayede inflamasyonu baskıladıkları bilinmektedir. Ayrıca, kortikosteroidler damar geçirgenliğinde artışa yol açan VEGF sentezini de baskılamakta; aynı zamanda postoperatif dönemde oluşabilecek kan-aköz bariyerinin yıkımını da azaltmaktadır<sup>3,11,12</sup>.

Çalışmamızda, diffüz diyabetik maküla ödemli olgulara TA yardımıyla PPV ile birlikte İLM soyulması uyguladık. Postoperatif dönemde tüm olguların fovea kalınlığında azalma; olguların %56.2'sinde görme keskinliğinde 2 sıra ve üzerinde artış oldu. PPV ile birlikte İLM soyulması ve intravitreal TA enjeksiyonu uygulanmış 5 olguyu kapsayan bir çalışmada, 9 aylık takip süresi sonunda olguların %80'inde görme keskinliğinde 2 sıra

ve üzerinde artış olduğu bildirilmiştir<sup>16</sup>. Benzer bir çalışmada da, 4 ay takip edilen 11 olgunun ortalama fovea kalınlığının preoperatif  $542.6 \pm 86.4 \mu\text{m}$  iken, postoperatif  $402.5 \pm 65.7 \mu\text{m}$  olarak saptandığı ve ortalama görme keskinliğinin 20/200'den 20/80'e çıktığı bildirilmiştir<sup>17</sup>. Ancak, bu çalışmadaki olguların 5'ine PPV'ye ek olarak katarakt ekstraksiyonu ve intraoküler lens implantasyonu uygulanmıştır. Becquet ve ark. diyabetik maküla ödemli 8 göze PPV ile birlikte İLM soyulması, 20 göze ise ise PPV ile birlikte İLM soyulması ve TA enjeksiyonu uygulamıştır. Bu çalışmada, PPV ile birlikte İLM soyulması ve TA enjeksiyonu uygulanan gözlerde diğer gruptaki gözlerle oranla görme keskinliğinde daha fazla artış saptanmıştır<sup>18</sup>. Başka bir çalışmada, diyabetik maküla ödemli olguların yarısına TA yardımıyla PPV, diğer yarısına ise PPV ile birlikte İLM soyulması uygulanmış ve her 2 grupta da görme keskinliğinin aynı oranda (%70) arttığı bildirilmiştir<sup>19</sup>.

Diffüz diyabetik maküla ödemli olgularda, tek başına intravitreal TA enjeksiyonu da uygulanmaktadır. İntravitreal TA uygulayan bir çalışmada, enjeksiyonunun 3. gününden itibaren OCT ile ölçülen fovea kalınlığında %36.6 oranında azalma olduğu gösterilmiştir<sup>20</sup>. İntravitreal TA uygulayan diğer çalışmaların sonucunda da, görme keskinliğinde artış ve OCT ile ölçülen fovea kalınlığında %37-63 oranında azalma bildirilmiştir<sup>21,22</sup>. Ancak, bu yöntemle fovea kalınlığında erken dönemde azalma saptanmasına karşın, maküla ödeminde %6-70 oranında nöksler bildirilmiştir<sup>10,23</sup>.

Çalışmamızda, TA yardımıyla PPV ile birlikte İLM soyulması uyguladığımız olgularda, TA'nın vitreus ve arka hyaloidi görünür hale getirmesi sayesinde tüm olgularda hızlı ve güvenli vitrektomi yapabildik ve arka hyaloidin kontrollü bir şekilde ayrılmasını sağladık. Ayrıca, PPV'nin ardından TA'nın büyük kısmı geri alınmakla birlikte, vitreus bazında bir miktar TA granülleri bıraktık. Bu nedenle TA'nın arka hyaloidi görünür hale getirmesinin yanında, anti-inflamatuvar etkisinden de yararlandığımızı düşünüyoruz. Sakamoto ve ark. da, PPV sırasında verdikleri TA'nın büyük kısmını geri almalarına karşın, rezidüel TA'nın diyabetik maküla ödemli gözlerde inflamasyonu azalttığını vurgulamışlardır<sup>12</sup>. Diğer taraftan, fibröz astrositler için iskelet yapı görevi gören İLM'nin soyulması ile de hem postoperatif epiretinal membran oluşum riski azaltılmakta hem de İLM'nin oluşturduğu tanjansiyel traksiyon ortadan kaldırılmaktadır<sup>24</sup>.

Kontrol olgularının olmaması, takip süresinin kısa olması, TA'sız PPV ve İLM soyulması uygulanan olguların olmaması çalışmamızın eksik yönleri idi. Bu nedenle, maküla ödemi ve görme keskinliğindeki değişim ile komplikasyonların, TA kullanımına mı yoksa PPV ile birlikte İLM soyulmasına mı bağlı olduğunu kesin olarak ayırt etmek mümkün olmamaktadır.

Çalışmamızda, PPV ve İLM soyulmasına ya da TA kullanımına bağlı ciddi intraoperatif ya da postoperatif komplikasyon gözlemedik. Postoperatif dönemde,

olgularımızın %18.7'sinde antiglokomatöz tedavi ile kontrol edilebilen geçici GİB artışı ve %12.5'inde lens bulanıklığında hafif artış saptandı. Takip süresi boyunca, hiçbir olgumuzda maküla ödeminde nüks gözlemedik. PPV, İLM soyulması ve TA enjeksiyonu uygulayan bir çalışmada, postoperatif komplikasyon olarak geçici GİB artışı (%36.3) ve yırtıklı retina dekolmanı (%9) bildirilmiştir<sup>17</sup>. PPV ve İLM soyulmasına bağlı olarak bildirilen periferik retina yırtığı, yırtıklı retina dekolmanı, postoperatif epiretinal membran oluşumu, lameller maküla deliği, maküla merkezinde sert eksudalar ve tekrarlayan vitreus hemorajisi gibi komplikasyonlara çalışmamızda rastlanmadı<sup>24-27</sup>.

Sonuç olarak, triamsinolon kullanımının, PPV sırasında arka hyaloidi daha görünür bir duruma getirerek soyulmasını kolaylaştırdığı gözlemlendi. Diffüz diyabetik maküla ödemli olgularda, triamsinolon yardımıyla PPV ile birlikte İLM soyulmasının erken postoperatif dönemde etkin bir yöntem olabileceği düşünüldü. Ancak, bu konuda daha sağlıklı bir sonuca varabilmek için daha uzun takip süreli ve kontrollü çalışmalara gereksinim vardır.

#### KAYNAKLAR

- Klein R, Klein BE, Moss SE: Visual impairment in diabetes. *Ophthalmology* 1984; 91: 1-9.
- Bresnick GH: Diabetic macular edema: a review. *Ophthalmology* 1986;93:989-997.
- Bresnick GH: Diabetic maculopathy: a critical review highlighting diffuse macular edema. *Ophthalmology* 1983;90:1301-1317.
- Lee CM, Olk RJ: Modified grid laser photocoagulation for diffuse diabetic macular edema: long term visual results. *Ophthalmology* 1991;98:1594-1602.
- Gelişken Ö, Yazıcı B: Maküla ödeminde tedavi. *Ret-Vit* 2000;8:27-33.
- Lewis H, Abrams GW, Blumekranz MS, et al: Vitrectomy for diabetic macular traction and edema associated with posterior hyaloidal traction. *Ophthalmology* 1992; 99: 753-759.
- Ikeda T, Sato K, Katano T, et al: Improved visual acuity following pars plana vitrectomy for diabetic cystoid macular edema and detached posterior hyaloid. *Retina* 2000; 20: 220-222.
- Machemer R, Sugita G, Tano Y: Treatment of intraocular proliferations with intravitreal steroids. *Trans Am Ophthalmol Soc* 1979;77:171-180.
- Funatsu H, Yamashita H, Ikeda T, et al: Vitreous levels of interleukin-6 and vascular endothelial growth factor are related to diabetic macular edema. *Ophthalmology* 2003; 110: 1690-1696.
- Karaçorlu M, Özdemir H, Alacalı N, et al: Diffüz diyabetik maküla ödemi tedavisinde intravitreal triamsinolon. *T Off Gaz* 2003; 33: 488-497.
- Martidis A, Duker JS, Greenberg PB, et al: Intravitreal triamcinolone for refractory diabetic macular edema. *Ophthalmology* 2002;109:920-927.
- Sakamoto T, Miyazaki M, Hisatomi T, et al: Triamcinolone-assisted pars plana vitrectomy improves the surgical procedures and decreases the postoperative blood-ocular barrier breakdown. *Graefes Arch Clin Exp Ophthalmol* 2002; 240: 423-429.
- Lewis H: The role of vitrectomy in the treatment of diabetic macular edema. *Am J Ophthalmol* 2001; 131: 123-125.
- Menteş J.: Diyabetik Makülopati ve Tedavisi. In *Diyabetik Retinopati*. Özkan Ş, Akar S. Eds. İstanbul: Dilek Ofset. 2000:23-36.
- Olk RJ: Modified grid argon (blue-green) laser photocoagulation for diffuse diabetic macular edema. *Ophthalmology* 1986;93:938-950.
- Natarajan S, Mehta H, Patel N, et al: Vitrectomy with intravitreal steroid. 4th European VitreoRetinal Society Meeting 2004, abstract book, 82.
- Boscia F, Furino C, Recchimirzo N, et al: Internal limiting membrane peeling and intravitreal triamcinolone acetate for refractory diabetic cystoid macular edema. 4th European VitreoRetinal Society Meeting 2004, abstract book, 80.
- Becquet F, Le Rouic JF, Ducournau D: Evaluating adjunctive surgical procedures of vitrectomy for diabetic macular edema with visual acuity and optical coherence tomographic outcomes. 4th European VitreoRetinal Society Meeting 2004, abstract book, 81.
- Bardak Y, Tig Ş: Comparison of triamcinolone acetate-assisted posterior vitreous removal and ILM peeling in diabetic patients. 4th European VitreoRetinal Society Meeting 2004, abstract book, 134.
- Batioğlu F, Özmer E: Intravitreal triamcinolone acetate for diabetic macular edema: an optical coherence tomography study. 4th European VitreoRetinal Society Meeting 2004, abstract book, 170.
- Çakır M, Kapran Z, Acar N, et al: Early period OCT findings in macular edema after intravitreal triamcinolone acetate. 4th European VitreoRetinal Society Meeting 2004, abstract book, 169.
- Lee WF, Yang CM: Intravitreal triamcinolone injection for macular edema secondary to increased retinal vascular permeability. *J Formos Med Assoc* 2004; 103: 692-700.
- Ciardella AP, Klanacnik J, Schiff W, et al: Intravitreal triamcinolone for treatment of refractory diabetic macular edema with hard exudates: an optical coherence tomography study. *Br J Ophthalmol* 2004; 88: 1131-1136.
- Gandorfer A, Messmer EM, Ulbig MW, et al: Resolution of diabetic macular edema after surgical removal of the posterior hyaloid and the inner limiting membrane. *Retina* 2000;20:126-133.
- Pendergast SD, Hassan TD, Williams GA, et al: Vitrectomy for diffuse diabetic macular edema associated with a taut premacular posterior hyaloid. *Am J Ophthalmol* 2000; 130: 178-186.
- Tachi N, Ogino N: Vitrectomy for diffuse macular edema in cases of diabetic retinopathy. *Am J Ophthalmol* 1996; 122: 258-260.
- Yamamoto T, Hitani K, Tsukahara I, et al: Early postoperative retinal thickness changes and complications after vitrectomy for diabetic macular edema. *Am J Ophthalmol* 2003; 135: 14-19.