

Premaküler Subhiyaloid Hemorajilerin tedavisinde Nd: Yag Laser Posterior Hiyaloidotomi

Serdal ÇELEBİ¹, A.Şahap KÜKNER², Lokmân ASLAN³

ÖZET

AMAÇ : Premaküler subhiyaloid hemoraji (PSH) genellikle zararsız bir durum olup, çoğunlukla kendiliğinden düzelmekte ve nadiren görme kaybına yol açmaktadır. Ancak, PSH kendiliğinden düzelirken, bazı olgularda kalıcı maküler değişikliklere neden olmaktadır. Bu nedenle, bu tür seçilmiş olgularda Nd: YAG laser posterior hiyaloidotomi (NYLPH) ile kanın drenajı yararlı olmaktadır.

YÖNTEM : Bu çalışma 1996-1999 tarihleri arasında, bir gözünde değişik nedenlerle PSH olan 2'si kadın, 4'ü erkek toplam 6 hasta üzerinde gerçekleştirilmiştir. PSH'nin büyüklüğü optik disk çapı olarak ifade edilmiş ve bu olgularda PSH'nin tedavisi amacıyla NYLPH işlemi uygulanmıştır.

BULGULAR : Tedavi öncesi, görme keskinliği tüm olgularda el hareketleri seviyesinde olup, PSH'nin büyüklüğü ortalama 5.7 (3.5-8.0) disk çapı olarak ölçülmüştür. NYLPH'yi takiben, PSH vitreusa hızla drene olmaya başlamış ve komplet drenaj bir haftada tamamlanmış olup, bu esnada görmede dramatik bir artış gözlenmiştir. Olgular ortalama 26.3 (6-42) ay süresince izlenmiş olup, hiçbir olguda lasere bağlı kanama ve retinal hasar gözlenmemiş; hiçbir olguda vitrektomi gerekmemiştir.

SONUÇ : NYLPH, seçilmiş olgularda PSH'nin vitreusa drenajını sağlayarak yararlı olabilmekle birlikte, bu işlemin PSH tedavisinde rutin bir yöntem olabilmesi için, hastaların izlenimleri ve primer vitrektomiye de içeren randomize çalışmaların yapılması gerekmektedir.

ANAHTAR KELİMELELER : Nd:YAG laser, premaküler subhiyaloid hemoraji, internal limitan membran altı kanama, posterior hiyaloidotomi.

Nd:YAG LASER POSTERIOR HYALOIDOTOMY IN THE TREATMENT OF PREMACULAR SUBHYALOID HEMORRHAGE

SUMMARY

PURPOSE : Premacular subhyaloid hemorrhage is usually a benign condition that generally improves spontaneously and rarely causes visual loss. However, because premacular hemorrhage may be associated with permanent macular changes before it spontaneously resolves, Nd: YAG laser posterior hyaloidotomy may be indicated in selected cases. This study was undertaken to assess an alternative, Nd:YAG laser treatment, in treating this type of hemorrhage.

MATERIAL-METHOD : This study was performed between 1996 and 1999. Six patients had a circumscribed premacular hemorrhage in one eye and who were treated with the Nd: YAG laser to drain the entrapped blood into the vitreous cavity. The size of the hemorrhage expressed in disc diameters.

1 Yrd.Doç.Dr., Fırat Ü.Tıp Fakül.Göz Hast.ABD., Elazığ.

2 Doç.Dr., Fırat Ü.Tıp Fakül.Göz Hast.ABD., Elazığ.

3 Uzm.Dr., Fırat Ü.Tıp Fakül.Göz Hast.ABD., Elazığ.

RESULTS : The mean size of the pretreatment hemorrhage was 5.7 (3.5-8.0) disc diameters. The visual acuities of all cases before laser treatment was at the level of hand motions. In all eyes, following Nd:YAG laser treatment, the hemorrhage instantaneously was drained into the vitreous cavity, resulting in a rapid improvement of vision. Complete drainage of the premacular hemorrhage was occurred in within one week. Visual acuity improved dramatically within one week. The mean period of follow-up was 26.3 (7-42) months. No retinal damage or rebleeding occurred due to the laser treatment, any vitrectomy was not required in any eye.

CONCLUSION : Nd:YAG laser posterior hyaloidotomy may be useful in drainage of premacular hemorrhage into the vitreous cavity in selected cases. To establish this treatment as a routine procedure, a randomized trial is needed to evaluate observation, primary vitrectomy, and Nd:YAG laser treatment of premacular hemorrhage. **Ret-vit 2001; 10 : 69 - 75.**

KEY WORDS : Nd:YAG laser, premacular subhyaloid hemorrhage, subinternal limiting membrane hemorrhage, Nd:YAG laser posterior hyaloidotomy.

Değişik vasküler veya hematolojik pek çok rahatsızlık, arka vitreus ve retinal yüzey arasında yuvarlak görünümlü premaküler subhiyaloid hemorajiye neden olmaktadır¹. Valsalva retinopati, proliferatif diabetik retinopati, retinal arteriyel makroanevrizma ve travma gibi nedenler makülada preretinal veya internal limitan membran altı hemorajilere yol açmaktadır². İnternal limitan membran altı kanamalar, ya artmış venöz basınçla birliktelik gösteren fiziksel egzersiz sonrası retinal damarların rüptürü ile ya da proliferatif diabetik retinopati gibi retinal vasküler hastalıklarda görülmektedir³⁻⁶. Bu tip hemorajiler, internal limitan membran ile retinanın diğer katları arasında yer almakta iken; preretinal hemorajiler internal limitan membranın önünde yer almakta ve internal limitan membranın rüptürü veya retinal yırtıklar sonucu oluşmaktadır^{1,2,7}. Her iki tür hemorajinin oluş mekanizması ve yerleşim yerleri farklı olmakla birlikte, pratikte bunları ayırt etmek zor olduğundan, ikisi için de genellikle subhiyaloid hemoraji tanımı kullanılmaktadır.

Premaküler subhiyaloid hemoraji (ASH), ani ve şiddetli bir görme kaybına yol açmaktadır³. Valsalva retinopatisinin neden olduğu PSH haftalar veya aylar içerisinde kendiliğinden

düzelirken, diabetik retinopatinin yol açtığı yoğun bir PSH ise bir yıldan daha uzun bir sürede gerilemektedir^{8,9}. Premaküler subhiyaloid hemoraji kendiliğinden rezorbe olurken, bu sırada görmeyi belirgin bir biçimde azaltacak kalıcı maküler değişiklikler de gelişmektedir². Yine, PSH'nin uzun süreli olduğu olgularda, makülada epiretinal membran ve traksiyonel dekolman gelişebilmekte ve bu gibi durumlar pars plana vitrektomiye gerektirmektedir⁹. Çeşitli otörler, Nd:YAG laser ile arka hiyaloid veya internal limitan membranda fokal bir açıklık sağlamak suretiyle, yoğun hemorajinin hızla vitreusa drene olacağını, görmenin düzeleceğini ve bu yöntemin de vitrektomiye iyi bir alternatif olabileceğini belirtmektedirler^{2,3,10,11}.

Bu çalışmanın amacı; PSH'li olguların tedavisinde, alternatif bir yöntem olarak Nd:YAG laser posterior hiyalidotominin etkinliğini araştırmaktır.

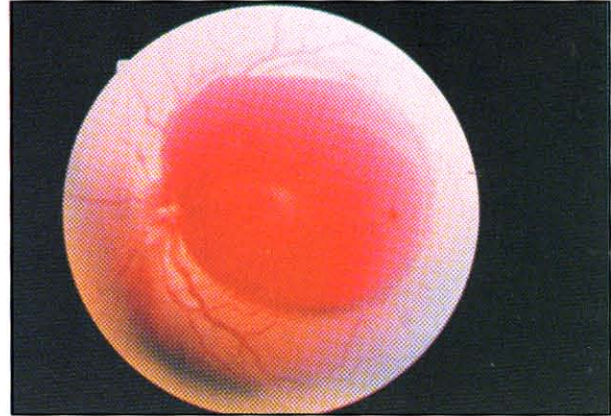
GEREÇ VE YÖNTEM

Bu çalışma, 2'si kadın, 4'ü erkek, yaş ortalaması 39.7 (17-63) yıl olan, 6 hastanın premakular subhiyaloid hemorajili 6 gözü üzerinde 1996-1999 yılları arasında gerçekleştiril-

miştir. PSH'li olguların etyolojilere göre dağılımı şu şekildedir: Valsalva retinopatisi (2 olgu), proliferatif diabetik retinopati (2 olgu), santral retinal ven tıkanıklığı (1 olgu) ve künt göz travması (1 olgu). Nd:YAG laser ile PSH'nin vitreusa drene edilmesi düşünülmüş olup, uygulama öncesi tüm hastalara gerekli bilgiler verilerek onayları alınmıştır.

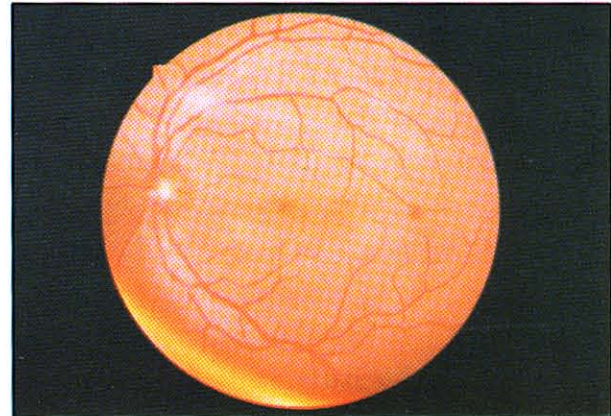
PSH'nin oluş şekli ve zamanı sorgulandıktan sonra, görme keskinliği, göz içi basıncı, oftalmoskopi, renkli fundus fotoğrafları ve flöresein fundus anjiyografiyi içeren ayrıntılı bir oftalmolojik muayene yapılmıştır. Ayrıca, hematolojik bir hastalığı ekarte etmek için gerekli olan incelemeler yaptırılmıştır. PSH'nin büyüklüğü optik disk çapının katları şeklinde ifade edilmiştir. Proliferatif diabetik retinopati iki olguya, Nd:YAG laser ile posterior hiyaloidotomi öncesi, yapılabildiği kadarıyla argon laser ile retinal fotokoagülasyon yapılmıştır. Santral retinal ven tıkanıklığı olan hastaya, posterior hiyaloidotomiden 3 ay sonra, argon laser ile panretinal fotokoagülasyon uygulanmıştır.

Pupilla %1'lik tropikamid ve %10'luk fenilefrin göz damlaları ile dilate edildi. Topikal anestezi damlatılarak göze Peyman'ın 25 mm'lik YAG laser kontakt lensi yerleştirilmiştir. Posterior hiyaloidotomi işlemi için, 1064 nm. dalga boyuna sahip Q-switched Nd:YAG laser (Zeiss, Visulas YAG FL, West Germany) kullanılmıştır. Laserin hedef ışığı foveadan uzak olacak şekilde, hemorajinin alt ve en kabarık olduğu kısma odaklandı (Resim 1a). Başlangıçta 7.3 mW laser enerjisi ile işleme başlanmış olup, yeterli olmadığı durumlarda 0.5 mJ'lik artışlar yapılmıştır. Laser enerjisinin minimal sayıda ve seviyede kullanılmasına özen gösterilmiştir. Etkin bir açıklığın sağlandığı durumlarda, hemorajinin hemen hızla vitreusa drene olduğu gözlenmiştir (Resim 1b). Hemorajinin ilk açık-



Resim 1a.

Arka kutbu bütünüyle kapatan ve görmeyi el hareketleri düzeyine indiren taze premaküler subhiyaloid hemorajili bir olgunun sol fundusu görülmektedir (olgu 1)



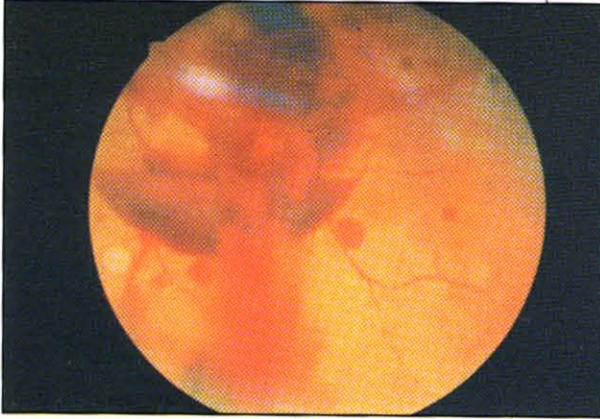
Resim 1b.

Aynı olguda, Nd:YAG laser posterior hiyaloidotomi sonrası birinci ayda hemoraji bütünüyle kaybolmuş ve görme 20/20'ye yükselmiştir.

lıktan vitreusa az miktarda drene olduğu durumlarda, ikinci bir açıklık oluşturma yoluna gidilmiştir. Hastaların laser uygulamasından bir saat sonraki muayenelerinde, hemorajinin hala vitreusa drene olduğu izlenmiştir. Olgular işlem sonrası 1. hafta; 1, 3 ve 6. aylarda kontrol edilmiş olup (Resim 2), rutin oftalmolojik muayeneye ilaveten birinci ayda FFA muayenesi yapılmıştır.

BULGULAR

Subhiyaloid hemorajinin ortaya çıkışı ile laser tedavisi arasında geçen süre ortalama 2.2 (dağılım 1-4 gün) gün iken, hemorajinin bü-



Resim 2.

Nd:YAG laser posterior hiyaloidotomi işlemi hemen takiben premaküler hemoraji vitreusa drene olmaktadır (olgu 4)

yüklüğü ortalama 5.7 (dağılım 3.5-8 gün) disk çapı olarak saptanmıştır. Kullanılan laser enerjisi şut başına ortalama 8.1 (7.3-9) mJ iken, total enerji miktarı ise 13.9 (7.3-27) mJ olarak ölçülmüştür. PSH'nın yüzeyinde tam bir açıklık, bir olgu dışında, tüm gözlerde ilk seansda sağlanırken, 4 no'lu olgudaki inkomplet açıklık nedeniyle uygulama tekrarlanmıştır. Tüm olgularda, PSH bir hafta içerisinde bütünüyle vitreusa drene oldu; vitreusa dağılmış olan hemoraji ise, spontan olarak bir ay içerisinde tamamen rezorbe oldu. Hastalar, ortalama 26.3

(dağılım 7-42 ay) ay boyunca izlenmiş olup, bu dönemde yeni bir kanama veya retinal hasar gözlenmemiş ve hiçbir olguda vitrektomi gerekmemiştir.

Nd:YAG laser ile arka hiyaloidde komplet bir açıklığın sağlanmasıyla, premaküler hemorajinin vitreusa drenajı oftalmoskopik olarak izlenmiş ve hemorajinin vitreusa dağılmasıyla birlikte görme de artmıştır. Tedavi öncesi tüm olgularda görme el hareketleri seviyesinde iken, tedavi sonrası birinci hafta içerisinde görmelerde önemli miktarlarda artış olmuştur. Birinci, üçüncü ve altıncı ay kontrollerinde, ortalama görme keskinliği seviyeleri sırasıyla 20/160, 20/77 ve 20/62 olarak belirlenmiştir. Görmedeki düzelme, Valsalva retinopatisi ve künt göz travması olan olgularda tam iken; diyabetik retinopati ve santral retinal ven tıkanıklığı olan olgularda eşlik eden ilave maküler ve retinal patolojiler nedeniyle kısmi bir düzelme gözlenmiştir. Kontrollerde hiçbir olguda ilave Nd:YAG laser tedavisi gerekmemiş ve FFA ile de korioretinal bir hasar saptanmamıştır. Olguların klinik özellikleri ve tedavi sonuçları Tablo 1'de gösterilmiştir.

Olgu no	Cins, yaş (yıl)	Tanı	Hemorajinin boyutu (DÇ)	Hemorajinin süresi (gün)	İlk görme	Laser sonrası görme			Kullanılan enerji (mJ)
						1.ay	3.ay	6.ay	
1	E,19	VR	8.0	3	EHS	20/20	20/20	20/20	2 x 8.3
2	E,63	PDR	5.0	2	EHS	20/400	20/200	20/200	2 x 7.6
3	K,27	VR	6.0	1	EHS	20/20	20/20	20/20	1 x 7.3
4	K,52	CRVO	6.0	4	EHS	20/100	20/100	20/40	2 x 7.4 ilave 1 x 8.4
5	E,60	PDR	3.5	2	EHS	20/400	20/100	20/70	3 x 9.0
6	E,17	KGT	5.5	1	EHS	20/20	20/20	20/20	1 x 7.9

Tablo 1. Yag Laser Uygulanan Premaküler Hemorajili Olguların Klinik Özellikleri

DÇ: Disk çapı, VR: Valsalva retinopatisi, PDR: Proliferatif diyabetik retinopati, CRVO: Santral retinal ven tıkanıklığı, KGT: Künt göz travması, EHS: El hareketleri seviyesinde.

TARTIŞMA

Premaküler hemorajiler, ya preretinal ya da internal limitan membran altı hemorajiler şeklinde ortaya çıkmaktadır^{2,12}. Bunları ayırt etmek genellikle güç olduğundan, pratikte bu her iki tür hemaraji de subhiyaloid hemoraji olarak adlandırılmaktadır. Bu hemorajiler; yaşa bağlı maküla dejenerasyonu, proliferatif diabetik retinopati, Valsalva retinopatisi, retinal arteriyal makroanevrizma ve travma gibi bir çok nedene bağlı olarak oluşabilmektedir¹². PSH'ler genellikle kendiliğinden düzelmekle birlikte bu süreç birkaç ay olduğundan, bu dönemde ortaya çıkan hemogloblin ürünlerinin uzun süreli temasına bağlı olarak retinal toksite ve epiretinal membran gibi kalıcı değişikliklerin oluştuğu bildirilmektedir^{2,9,12}.

Nd:YAG laser, çeşitli ön segment patolojilerinde yaygın olarak kullanılmakla birlikte, arka segment patolojilerinde oldukça sınırlı bir kullanıma sahiptir¹³⁻¹⁵. Nd:YAG laser ile arka hiyaloidde bir açıklık yaratılmak suretiyle, PSH'nin vitreal kaviteye drene edilebileceği bir çok otörce belirtilmiştir^{1-3,16}. Görmenin erkenden temini ve hemorajinin olası komplikasyonlarından korunmak için; yavaş emilen veya taze hemorajili seçilmiş bazı olgularda, Nd:YAG laser posterior hiyaloidotominin alternatif bir tedavi yöntemi olabileceği belirtilmektedir¹⁰⁻¹².

Laser hedef ışığının foveanın uzağında bir yerde, hemorajinin ön-alt kısmına iyi bir şekilde odaklanarak optik parçalanmanın gerçekleştirilmesi önerilmekte olup, bu işlem büyük boyutlu hemorajilerde daha kolay ve güvenle kullanılırken, daha küçük hacimli hemorajilerde ise birtakım zorluk ve tehlikeler gösterdiği belirtilmektedir^{10-12,16-18}. Olguları-

mızda, subhiyaloid hemorajinin büyüklüğü ortalama 5.7 disk çapı olduğundan, uygulamada teknik bir zorluk yaşanmamıştır. Nd:YAG laserin arka segment kullanımına bağlı olarak, hemoraji, retinal delik ve maküla hasarı gibi bir çok ciddi komplikasyonla karşılaşmak mümkün olmaktadır¹⁶⁻¹⁸. Ancak, 50 mJ kullanımında bile bir komplikasyon olmadığını belirten çalışmalar olmasına karşın, görmeyi ciddi şekilde tehdit edecek komplikasyonların görülebileceğini her zaman akılda bulundurmamak gerekmektedir^{1,12,18}. Bir çalışmada, laser tedavisine bağlı olarak, foveanın uzağında asemptomatik bir çok retinal hasar oluştuğunu ve bunların asemptomatik olmaları nedeniyle gözden kaçtıkları belirtilmektedir¹⁹. Nd:YAG laserin retinada oluşturduğu hasara ve ortama yayılan hemorajiye bağlı olarak, bazı olgularda maküler pucker ve preretinal fibrovasküler proliferasyon gibi tablolar karşımıza çıkmaktadır²⁰. Çalışmamızda, laser tedavisine bağlı olarak, hiçbir olguda retinal delik, maküler pucker ve sözü edilen diğer komplikasyonlar görülmemiştir.

Gabel ve ark.¹, internal limitan membran altı hemorajisi olan 3 olguda, 3.6-50 mJ arasında laser enerjisi kullanmak suretiyle, hemoraji yüzeyinde tek bir açıklık sağlayarak, hemorajiyi vitreusa drene etmiş, görmede belirgin bir düzelme sağlamış ve hiç bir olguda komplikasyon gözlememişlerdir. Aynı tekniği kullanan diğer çalışmalarda da, hemorajide hızlı bir düzelme ve görmede tatminkar sonuçlar alındığı belirtilmektedir^{2,3,10-12}. Ulbig ve ark.¹²'nin konuyla ilgili son zamanlardaki en kapsamlı çalışmasında, 2-9 mJ arasında değişen lazer enerjisi ile olguların etkin bir şekilde tedavi edildikleri ve hiçbir olguda retinal veya koroidal bir komplikasyon gelişmediği belirtilmektedir. Çalışmamızda kullandığımız

laser enerji değerleri, daha önceki çalışmalarla benzerlik göstermekte olup, tüm olgularda görmede belirgin bir artış olmuş ve hiç bir olguda komplikasyon gelişmemiştir. Posterior hyaloidotomi sonrası görmenin, subhyaloid hemorajinin etyolojisiyle yakından ilişkili olduğu ve özellikle taze hemorajilerde görmenin daha iyi olduğu belirtilmekte olup, bu durum 3 olguda tarafımızdan da gözlenmiştir^{1,2,10-12}.

Diabetik retinopati ve subhyaloid hemorajinin birliktelik gösterdiği olgularda, hemorajinin spontan rezölusyonunu beklemenin proliferatif diabetik retinopati riskini artıracığı ve bu nedenle Nd:YAG laser posterior hyaloidotominin yararlı olabileceği belirtilmektedir^{10,12}. Böylesi durumlarda, öncelikle argon laser ile panretinal fotokoagülasyon ya da bunun yapılamadığı durumlarda en azından hemorajinin etrafının çevrenmesi ve takibinde posterior hyaloidotominin yapılması önerilmektedir^{10-12,21}. Bu özelliklere sahip iki olgumuzda, aynı yöntem uygulanmış ve takiplerde vitrektomi gerekmemiştir.

Nd:YAG laser posterior hyaloidotominin başarısını etkileyen önemli etkenlerden birisi de PSH'nin süresi olup; pıhtılaşmış ve 35 günü geçmiş hemorajilerin, arka hyaloidde patent bir açıklık sağlanmasına karşın, vitreusa drene olmayacağı bildirilmektedir^{11,12,22}. PSH'nin yeni olması nedeniyle olgularımızda bu tür bir sorunla karşılaşılmamış ve arka hyaloidde elde edilen açıklıktan hemoraji bir hafta içerisinde tamamen vitreusa drene olmuştur.

Nd:YAG laser posterior hyaloidotomi için özel bir lens gerekmemekte, bu amaçla Goldman üç aynalı lensi, Mainster lensi veya herhangi bir standart retinal laser lensi kullanılabilenekte olup, çalışmamızda bu amaçla 25 mm'lik Peyman YAG laser kontakt lensi kullanılmıştır^{3,23}.

Sonuç olarak, fotodistrüptiv Nd:YAG laser

posterior hyaloidotomi, yeni ve üç disk çapından daha büyük premaküler subhyaloid hemorajili seçilmiş olgularda, görmenin erkenden rehabilite edilmesi ve hemorajinin retinaya olan olası komplikasyonlarından korunulması amacıyla kullanılabilir alternatif bir tedavi yöntemidir. Fakat bu tedavi yönteminin uzun süreli sonuçlarını inceleyen karşılaştırmalı çalışmalara gereksinim bulunmaktadır.

KAYNAKLAR

1. Gabel VP, Birngruber R, Gunter-Koszka H et al: Nd:YAG laser photodisruption of hemorrhagic detachment of the internal limiting membrane. *Am J Ophthalmol* 1989, 107:33-37.
2. Kaynak S, Eryıldırım A, Kaynak T et al: Nd:YAG laser posterior hyaloidotomy in subhyaloid hemorrhage. *Ophthalmic Surgery* 1994, 25:474-476.
3. Chau P, Reich JA: Use of neodymium-YAG laser to manage subinternal limiting membrane haemorrhage. *Aust N Z J Ophthalmol* 1991, 19:81-83.
4. Schipper I: Valsalva's maneuver: not always benign. *Klin Monatsbl Augenheilkd* 1991, 198:457-459.
5. Chew Ey, Klein ML, Murphy RP et al: Effects of aspirin on vitreous/preretinal hemorrhage in patients with diabetes mellitus. Early treatment diabetic retinopathy study report no. 20. *Arch Ophthalmol* 1995, 113:52-55.
6. Saito K, Iijima H: Visual prognosis and macular pathology in eyes with retinal macroaneurysms. *Nippon Ganka Zasshi* 1997, 101:148-151.
7. Spalton DJ, Marshall J: The Normal Retina. In Spalton DJ, Hitchings RA, Hunter PA et al: *Atlas of clinical ophthalmology*. Wolfe. London 1994; chapter 13.
8. Gass JDM: Stereoscopic atlas of macular disease: Diagnosis and treatment. The CV Mosby Co. St Louis, 1987, P: 560-564.
9. O'Hanley GP, Canny CLB: Diabetic dense pre-macular hemorrhage. A possible indication for prompt vitrectomy. *Ophthalmology* 1985, 92:507-511.
10. Raymond LA: Neodymium: YAG laser treatment for hemorrhages under the internal limiting membrane and posterior hyaloid face in the macula. *Ophthalmology* 1995, 102:406-411.
11. Ezra E, Dowler JGF, Burgess F et al: Identifying

maculopathy after neodymium:YAG membranotomy for dense diabetic premacular hemorrhage. *Ophthalmology* 1996, 103:1568-1574.

12. Ulbig MW, Mangouritsas G, Rothbacher HH et al: Long-term results after drainage of premacular subhyaloid hemorrhage into the vitreous with a pulsed Nd:YAG laser. *Arch Ophthalmol* 1998, 116:1465-1469.

13. Alward WLM: Laser iridotomy. In Weingeist TA, Sneed SR: *Laser Surgery in Ophthalmology: Practical Applications*. Appleton&Lange. Connecticut 1994; P:139-147.

14. Brown GC, Benson WE: Treatment of diabetic traction retinal detachment with the pulsed neodymium-YAG laser. *Am J Ophthalmol* 1985, 99:258-262.

15. Hrisomalos NF, Jampol LM, Moriarty BJ et al: Neodymium-YAG laser vitreolysis in sickle cell retinopathy. *Arch Ophthalmol* 1987, 105:1987-1091.

16. Adel B, Friedman Z: Dense subhyaloid hemorrhage or subinternal limiting membrane hemorrhage in the macula treated by Nd:YAG laser. *Arch Ophthalmol* 1998, 116:1542-1543.

17. Charles S, Varley MP: Laser capsulotomy. In

March WM: *Practical Laser Surgery*. Ophthalmology Clinics of North America 1989, 2:555-563.

18. Thach AB, Lopez PF, Snady-McCoy LC: Accidental Nd:YAG laser injuries to the macula. *Am J Ophthalmol* 1995, 119:763-773.

19. Boldrey EE, Little HL, Flocks M: Retinal injury due to industrial laser burns. *Ophthalmology* 1981, 88:101-107.

20. Alhalel A, Glovinskky Y, Treister G: Long-term follow up of accidental parafoveal laser burns. *Retina* 1993; 13:152-154.

21. Wolf MD, Folk JC, Rivers MB: Proliferative vitreoretinopathy. In Weingeist TA, Sneed SR: *Laser Surgery in Ophthalmology: Practical Applications*. Appleton&Lange. Connecticut 1994; P:53-54.

22. Mansour A: Nd:YAG laser photodisruption of hemorrhagic detachment of the internal limiting membrane. *Am J Ophthalmol* 1989, 107:566-567.

23. Kimura AE: Contact and noncontact lenses in photocoagulation therapy. In Weingeist TA, Sneed SR: *Laser Surgery in Ophthalmology: Practical Applications*. Appleton&Lange. Connecticut 1994; P:7-24.

çalar bile kistoid maküler ödem, üveit, glokom gibi komplikasyonlara neden olabilir¹²⁻¹³. Bu durumlarda vitrektomi yapılmalıdır².

GEREÇ VE YÖNTEM

Katarakt cerrahisi sırasında vitreusa nükleus dislokasyonu olan ve nükleus ekstraksiyonu yapılan 22 hasta retrospektif olarak incelendi. Hastaların 17'sine fakoemulsifikasyon 5'ine EKKE yapılmıştı. Hastalar iki grupta incelendi. Katarakt cerrahisi ile aynı seansta nükleus ekstraksiyonu yapılan 12 hasta 1. grubu oluştururken, nükleus ekstraksiyonu ikinci bir seansta yapılan 10 hasta 2. gruba dahil edildi (Tablo 1). 2. gruptaki olguların 6'sı başka bir merkezden nükleus dislokasyonu tanısıyla sevk edilmişti ve bu 6 hastanın tümünde fundusun net görülmesini engelleyecek derecede enflamatuar reaksiyon ve vitreus opasitesi gelişmişti. Bu hastaların hepsi afak bırakılmıştı.

Disloke lens materyalinin ortadan kaldırılması amacıyla bu hastalara pars plana vitrektomi (PPV), pars plana fakoemulsifikasyon

ya da doğrudan ön yolla lens ekstraksiyonu uygulandı. Birinci gruptaki 12 hastanın 8'inde nükleus sadece PPV ile, ikisinde perflorokarbon desteğinde PPV ile, birinde PPV ve pars plana fakoemulsifikasyon kombinasyonu ile ve birinde de ön kamaradan çıkarılarak alındı. İkinci gruptaki 10 hastadan 5'inde nükleus sadece PPV, 2'sinde perflorokarbon desteğinde PPV, ikisinde ön kamaradan doğurtulmak suretiyle ve 1'inde pars plana fakoemulsifikasyon ile alındı (Tablo 2).

Grup 1'deki hastalardan biri afak bırakılırken, 6'sına ön kamara göz içi lensi (ÖKGİL), 5'ine arka kamara göz içi lensi (AKGİL) yerleştirildi. Grup 2'deki hastaların katarakt operasyonu sırasında 2'sine AKGİL yerleştirilirken, 8 hasta afak bırakılmıştı. İkinci operasyon sırasında bu 8 hastadan 2'sine ÖKGİL, 2'sine AKGİL yerleştirildi. 4 hasta afak bırakıldı. Afak bırakılan hastalardan birinde retina dekolmanı, üçünde ise yoğun enflamatuar reaksiyon mevcuttu.

Hastalar ortalama 6.3 ay (2 ay-18 ay arası) takip edildi. Her iki grup görme keskinliği ve komplikasyonlar açısından karşılaştırıldı.

Tablo 1. Lens dislokasyonuna neden olan katarakt cerrahisi tipinin gruplara göre dağılımı.

	1. Grup (n = 12)	2. Grup (n = 10)
EKKE	2	3
Fakoemulsifikasyon	10	7

Tablo 2. Nükleus ekstraksiyonu tekniklerinin dağılımı.

	1. Grup (n = 12)	2. Grup (n = 10)
Vitrektomi	8	5
Perflorokarbon + vitrektomi	2	2
Pars plana fakoemulsifikas.	1	1
Ön kamaradan doğurtularak	1	2