

Retina ve Retina Pigment Epitelinin Kombine Hamartomu

Combined Hamartoma of the Retina and Retinal Pigment Epithelium

A. Hakan DURUKAN¹, Fatih Ç. GÜNDOĞAN², Volkan HÜRMERİÇ³,
Tarkan MUMCUOĞLU¹, Güngör SOBACI⁴

ÖZ

Retina ve retina pigment epitelinin kombine hamartomu (RRPEKH) nadir rastlanan, benign konjenital bir fundus lezyonudur. Tipik semptom ağrısız görme azalmasıdır. Malign melanom veya retinoblastoma gibi ciddi durumlarla karıştırılabildiğinden, doğru tanı çok önemlidir. Bu çalışmada RRPEKH olan iki olgunun birer gözündeki bulgular sunulmaktadır.

Anahtar Kelimeler: Retina ve retina pigment epitelinin kombine hamartomu, Hamartom, İntraoküler tümör.

ABSTRACT

Combined hamartoma of the retina and retinal pigment epithelium (CHRRPE) is a rare, benign congenital fundus lesion. Typical symptom is painless loss of vision. An appropriate diagnosis is very important because lesion may be confused with more serious conditions such as malignant melanoma or retinoblastoma. In this study, one eye of two cases with CHRRPE is presented.

Key Words: Combined hamartoma of the retina and retinal pigment epithelium, Hamartoma, Intraocular tumor.

Ret-Vit 2006;14:157-160

GİRİŞ

Retina ve retina pigment epitelinin kombine hamartomu (RRPEKH) ilk defa 1973 yılında Gass tarafından tanımlanmıştır.¹ Kombine hamartomlar nadir rastlanan, benign lezyonlardır. Sıklıkla retinoblastoma veya koroid melanomu gibi malign tümörlerle karıştırılabılır.² Doğru tanı konulması, enükleasyon gibi radikal tedavilerinin verilmesini önlemede büyük önem taşımaktadır. RRPEKH'nun koroid neovaskülarizasyonu da birliktelik gösterebileceği bildirilmiştir.³

Bu çalışmada RRPEKH tespit edilen iki olgunun birer gözündeki bulgular sunulmaktadır.

Geliş Tarihi : 21/02/2005

Kabul Tarihi : 04/04/2005

Received : February 21, 2005

Accepted: April 04, 2005

- 1- GATA Göz Hast. A.D., Ankara, Yrd. Doç. Dr.
- 2- GATA Göz Hast. A.D., Ankara, Uzm. Öğc. Dr.
- 3- GATA Göz Hast. A.D., Ankara, Uzm. Dr.
- 4- GATA Göz Hast. A.D., Ankara, Doç. Dr.

- 1- MD, Associate Professor, Gulhane Military Medical Academy, Department of Ophthalmology, Etlik, 06018, Ankara / TURKEY
DURUKAN AH., ahakand@yahoo.com
MUMCUOĞLU T., tarkanmumcuoglu@yahoo.com
- 2- MD, Gulhane Military Medical Academy, Department of Ophthalmology, Etlik, 06018, Ankara / TURKEY
GÜNDOĞAN FÇ., fgundogan@yahoo.com
- 3- MD, Gulhane Military Medical Academy, Department of Ophthalmology, Etlik, 06018, Ankara / TURKEY
HÜRMERİÇ V., drvolki@yahoo.com
- 4- MD, Professor, Gulhane Military Medical Academy, Department of Ophthalmology, Etlik, 06018, Ankara / TURKEY
SOBACI G., gsobaci@gata.edu.tr

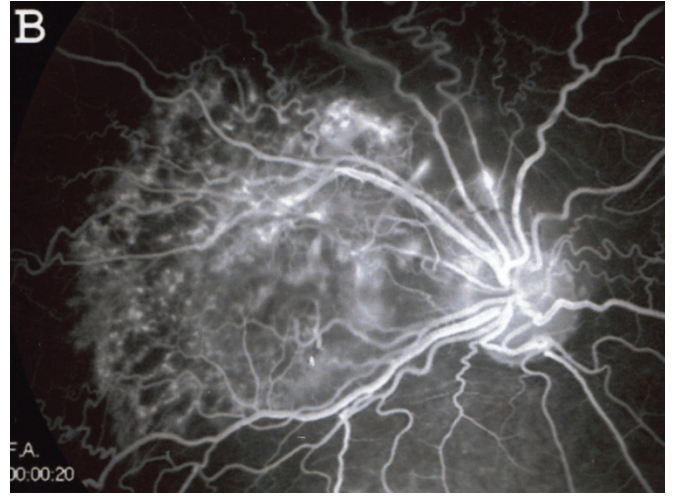
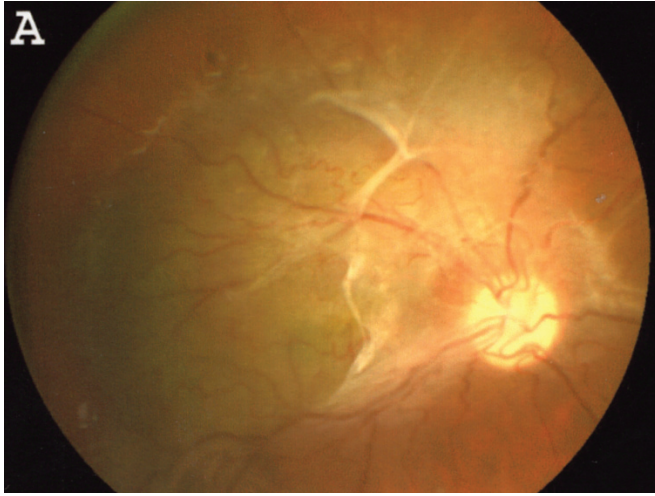
Correspondence: MD. A. Hakan DURUKAN
Gulhane Military Medical Academy, Department of Ophthalmology, Etlik,
06018, Ankara / TURKEY

OLGU SUNUMLARI

OLGU 1

20 yaşında erkek hasta sağ gözünde 4 ay önce başlayan görme azalması şikayetiyle polikliniğimize sevk edilmişti. Anamnezde görme azalmasının 4 ay içinde yavaş yavaş arttığı hasta tarafından bildirilmişti. Hastanın öz ve soy geçmişinde bir özellik mevcut değildi.

Refraksiyon kusuru bulunmayan olguda görme keskinliği sağ gözde 1 metreden parmak sayar düzeyde, sol gözde ise tam olarak alındı. Pupil ışık reaksiyonları ve göz hareketleri her iki gözde de normaldi. Ön segment muayenesi ve göz içi basınçları (sağda 14, solda 16 mmHg) her iki gözde de normal sınırlar içersindeydi. Sağ gözün oftalmoskopik muayenesinde kirli sarı-kahverengi, optik disk (OD) üst ve temporal kenarından başlayıp, yukarı ve temporale doğru ortalama 4 OD çapı kadar ilerleyen,



Resim 1: a- Olgu 1'in sağ göz renkli fundus fotoğrafı. b- Olgu 1'in sağ göz flöresein anjiyografisi.

foveayı da içine alacak şekilde üzeri kısmen epiretinal membranla örtülü, yüzeyden hafif kabarıklık gösteren bir lezyon izlenmekteydi (Resim 1A). Lezyonun bulunduğu alanda damarlarda kıvrım artışı mevcuttu. Sol gözde normal bir fundus izlendi. Sağ gözün fundus flöresein anjiyografisinde (FFA) lezyon bölgesinde kıvrımlı retinal damarlar, erken dönemde özellikle lezyon kenarlarında koroidal flöresansın maskelenmesine bağlı hipoflöresans ve geç venöz safhada damarlardan flöresein sızıntısı nedeniyle hiperflöresans gözlendi (Resim 1B). Sol gözde normal bir FFA izlendi.

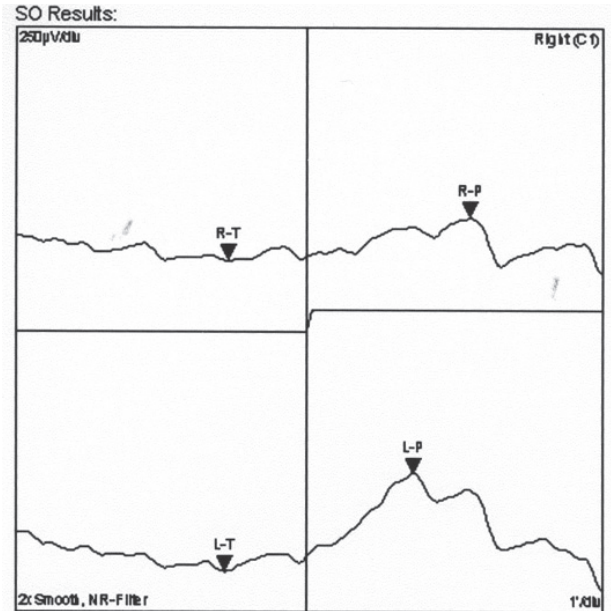
Tam-alan elektoretinografi (ERG) tetkikinde cevapların sol gözde normal sınırlarda olduğu gözlenirken, sağ gözde hem rod hem de kon fonksiyonlarının, sol göze göre daha düşük olduğu gözlendi. Elektrookülografi (EOG) tetkikinde sağ gözde Arden oranı 1.695 iken, sol gözde 2.553 olarak saptandı (Resim 2).

Olgunun sağ gözüne bu bulgularla RRPEKH tanısı konuldu ve takibe alındı. Altı ay arayla yapılan 2 kontrol muayenesinin sonunda, görme keskinliğinin aynı düzeyde kaldığı görüldü. Lezyonda çap olarak ve klinik görünüm açısından bir değişiklik tespit edilmedi.

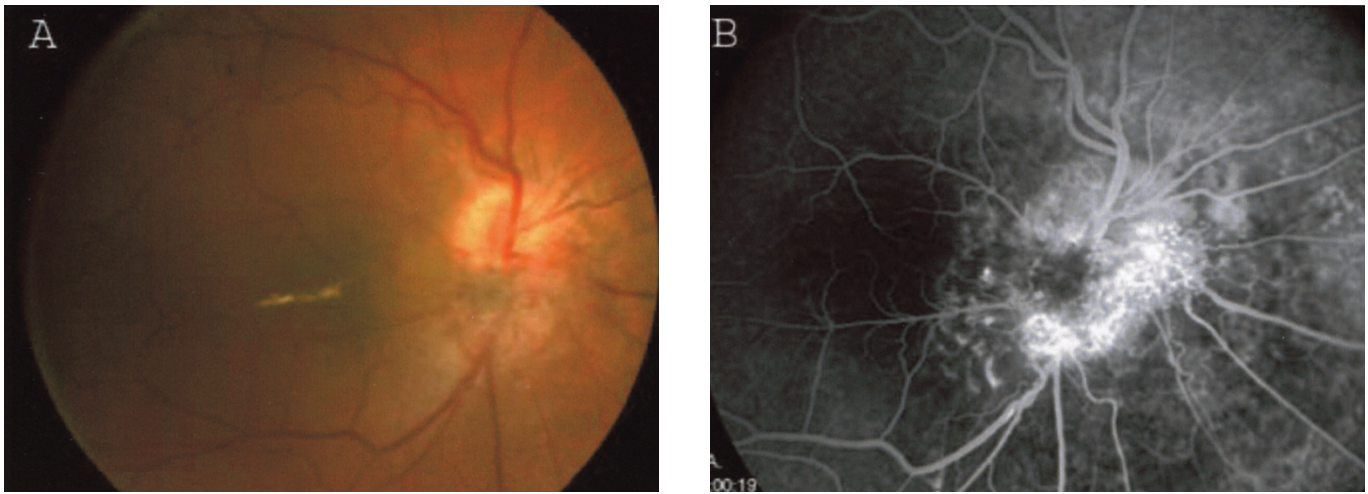
OLGU 2

20 yaşında erkek hasta sağ gözünde 3 yıl önce başlayan ağrısız görme kaybı şikayeti nedeni ile polikliniğimize müracaat etti. Anamnezde görmenin yavaş yavaş azaldığı ve 2 yıldır sabit kaldığı hasta tarafından ifade edilmekteydi. Hastanın öz ve soy geçmişinde bir özellik mevcut değildi.

Her iki gözde de bir dioptri miyop tashihıyla görme keskinliği sağda 0.2, solda tam olarak alındı. Pupil ışık reaksiyonları ve göz hareketleri her iki gözde de normaldi. Ön segment muayenesi ve göz içi basınçları (sağda 17, solda 15 mmHg) her iki gözde de normal sınırlar içersindeydi. Arka segment muayenesinde sağda optik diskin alt yarısını daha fazla olmak üzere, optik diski örten lezyon tespit edildi. Lezyon optik diskten temporalde makülaya kadar, nazalde 1 OD, alt tarafta ise 2 OD



Resim 2: Olgu 1'in sağ göz elektrookülografisi.



Resim 3: a- Olgu 2'nin sağ göz renkli fundus fotoğrafı. b- Olgu 2'nin sağ göz flöresein anjiyografisi.

mesafeye kadar uzanmaktaydı. Yüzeyden kabarıklık, vasküler yapılarda yer yer kıvrım artışı ve sarı-kahverengi renk lezyonun diğer özellikleriydi. Fovea alt kenarında lineer tarzda eksüdasyon mevcuttu (Resim 3A). Sol gözde normal bir fundus izlendi. Sağ gözün FFA'sında lezyon bölgesinde erken dönemde hipoflöresans ve geç dönemde hiperflöresans gözlemlendi. Özellikle OD alt yarısında anormal damar yapılarına ve damarlarda kıvrım artışına bağlı hiperflöresans dikkat çekiciydi (Resim 3B). Sol gözde normal bir FFA izlendi. B-scan ultrasonografide arka kutupta yüzeyden kabarıklık lezyon görüldü (Resim 4).

ERG tetkikinde her iki gözde de normal cevaplar alındı. EOG'de sağ gözde Arden oranı 2.031, sol gözde 2.471 olarak tespit edildi (Resim 5).

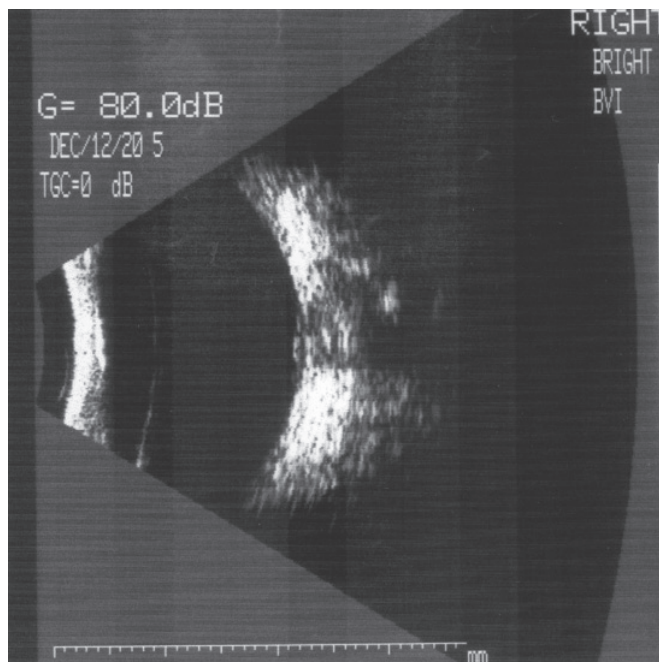
Olgunun sağ gözüne bu bulgularla RRPEKH tanısı konuldu ve takibe alındı. Altı ay sonra yapılan kontrol muayenesinde, görme keskinliğinin aynı düzeyde kaldığı

ve lezyonda çap olarak değişiklik olmadığı tespit edildi.

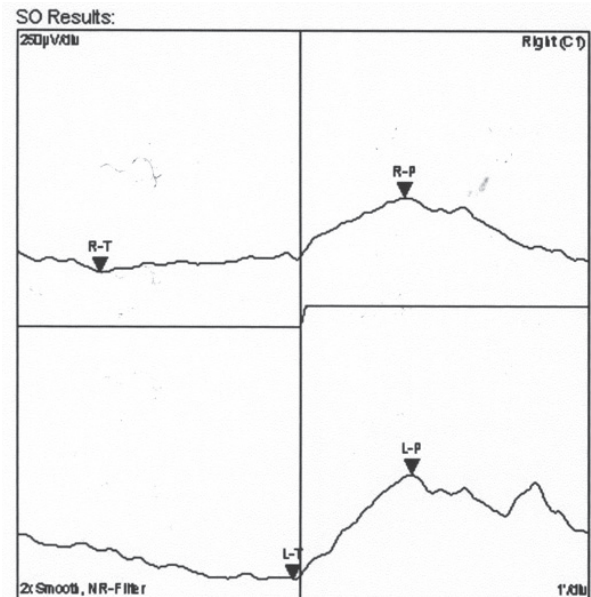
Ayırıcı tanıda arka segmentte kitle oluşumuna yol açabilecek primer veya sekonder lezyonları tespit etmek için her iki olguda da laboratuvar testleri ve sistemik tarama yaptırıldı. Bu testlerde herhangi bir patoloji tespit edilmedi.

TARTIŞMA

Hamartom, normalde o bölgede bulunan dokunun, anormal proliferasyonu ile oluşan bir lezyondur.⁴ Lezyon içinde doku elemanlarının düzensiz bir dizilimi söz konusudur. Retinanın hamartomatöz lezyonları; retina pigment epiteli (RPE), duysal retina, retinal damarlar ve komşu vitreus gibi çeşitli doku tabakalarını içerebilir. Lezyonun klinik görünümü, lezyonda baskın olarak bulunan dokuya (damarsal elemanlar veya epiretinal membran



Resim 4: Olgu 2'nin sağ göz B-scan ultrasonografisi.



Values	Right	Left
SO (Arden)	2.031	2.471
Peak	22µV/deg - 5'24"	27µV/deg - 5'48"
Trough	11µV/deg - 4'36"	11µV/deg - 14'36"

Resim 5: Olgu 2'nin sağ göz elektrookülografisi.

gibi) bağlıdır. Bu durum, ayırıcı tanıdaki güçlüklerin nedenidir. Kombine hamartomların, konjenital lezyonlar olduklarına inanılmaktadır.¹

Maküla grubu araştırma komitesinin çalışmasında, toplam 60 RRPEKH'lu hastanın çeşitli özellikleri incelenmiştir.⁵ Bu çalışmada, ortalama tanı yaşı 15 olarak bulunmuş; yaş, cins ve seks olarak bir özellik tespit edilmemiştir. Tüm lezyonların tek taraflı ve soliter oldukları gözlenmiştir. Çalışmaya dahil edilen hastaların, sadece %3'üne ilk gören hekim tarafından doğru tanı konulabilmiştir. Yanlış tanı olarak en sık rastlanan tanı, koroid malign melanomudur. En sık rastlanan başlangıç bulgusu, olguların %60'ında izlenen, ağrısız görme azalmasıdır. Görme kaybının; optik sinir, papillomaküler demet veya makülanın, lezyon tarafından direkt tutulumuna veya epiretinal membran gelişimine bağlı olarak, çekintiler nedeniyle normal yapılarıdaki distorsiyona bağlı olduğu bildirilmiştir. Birinci olgumuzda görmenin parmak sayma düzeyine inmesini, makülayı da etkileyen epiretinal membranların oluşturduğu çekintinin, fotoreseptör fonksiyonlarını da etkilemesine bağlıyoruz. Zira, bu olguda patolojik ERG değerleri alınmıştır.

Gass¹ lezyonları fundus lokalizasyonlarına bağlı olarak 4 alt gruba ayırmıştır: disk üzerinde, diske komşu, maküla bölgesinde ve midperiferde yerleşimli lezyonlar.

En sık rastlanan klinik bulgu, olguların %93'ünde izlenen retina damarlarında kıvrım artışıdır.⁵ Lezyonda pigmentasyon, hafif kabarıklık, epiretinal membran gelişimi ve eksüdasyon, izlenen diğer bulgulardır. Nadirde olsa koroidal neovaskülarizasyon lezyonla birlikte tespit edilebilmektedir.^{3,6}

FFA'da arteriel safhada, lezyonun pigmentasyonuna paralel olarak, erken hipoflöresans izlenmektedir.⁴ Lezyonların çoğunda venöz safhada, belirgin damar kıvrım artışı olduğu gözlenmektedir. Küçük damarlar arasında, arteriovenöz bağlantılar izlenebilmektedir. Anjiogramın geç dönemlerinde, olguların çoğunda boyanın birikimi görülür. Lezyon içindeki damarlardan sızıntı ve buna bağlı hiperflöresans, sıklıkla izlenebilmektedir. Bizim olgularımızda da, erken dönemde koroid flöresansının maskelenmesine bağlı hipoflöresans ve geç dönemde, sızıntıya bağlı hiperflöresans izlenmiştir.

Hastaların %66'sında 4 yıllık takip dönemi sonunda görmede, başlangıç görme keskinliğine nazaran, iki sıra olumlu ya da olumsuz yönde değişim gözlenmiştir.⁴

Kombine hamartomlar, eşlik eden sistemik anormalliklerin bulunmadığı benign lezyonlar olarak kabul edilmektedir.⁴ Tam olarak aralarındaki gerçek ilişki ortaya konmamış olsa da, bazı fakomatoz olgularında RRPEKH tespit edildiği bildirilmiştir.⁷

Klinik olarak, kombine hamartomların koroid melanomlarından ayırt edilmesi büyük önem taşımaktadır. Literatürde, koroid melanomu tanısıyla enükle edilmiş, ancak histopatolojik olarak, lezyonun RRPEKH olduğu tespit edilen olgular bildirilmiştir.^{8,9} Enükleasyon yapılan olgular, genelde lezyonda büyüme olduğu görülen olgu-

lardır. Melanomlar, koroidten köken alırlar ve subretinal yerleşimlidirler. Retina dekolmanı, subretinal hemoraji, vitreus hemorajisi ve glokom; koroid melanomuna eşlik edebilir. Kombine hamartom hastalarında, bu bulgular izlenmez.⁴ Kombine hamartomlarda, sıkça izlenen retina vitreus arayüz değişiklikleri, nadiren koroid melanomlarında izlenir. Retina damarlarında kıvrım artışı, kombine hamartomların çok belirgin bir bulgusudur ve koroid melanomlarında hemen hiç bir zaman izlenmez.⁷ Ayırıcı tanıda; koroid nevüsü, melanositoma, RPE adenomu, RPE'nin konjenital hipertrofisi ve adenokarsinomu da unutulmamalıdır. RPE tümörleri, daha koyu renklidirler.⁴

RRPEKH olgularında, etkilenen gözde normal ERG cevapları ve düşük EOG cevapları alınacağı bildirilmiştir.¹⁰ Her iki olgumuzda da, lezyon olan gözlerde, EOG cevapları, sağlam olan gözlere nazaran daha düşük çıkmıştır.

Cerrahi tedavi, lezyonla beraber bulunan ve zamanla kontrakte olarak görme azalmasına neden oldukları düşünülen, epiretinal membranların pars plana vitrektomi ile soyulması şeklinde yapılmaktadır. Farklı cerrahi sonuçlar bildirilmiştir.^{3,5,11}

RRPEKH, koroid melanomu gibi ciddi lezyonlarla karıştırılabilen benign bir tablodur. Olguların periyodik olarak dikkatli takibi ve bulguların fotoğraflanarak dokümantasyonunun, doğru tanı açısından gerekli olduğuna inanılmaktadır.

KAYNAKLAR

1. Gass JDM: An unusual hamartoma of the pigment epithelium and retina simulating choroidal melanoma and retinoblastoma. *Trans Am Ophthalmol Soc.* 1973;71:175-185.
2. Shields JA: Diagnosis and management of intraocular tumors. CV Mosby. St Louis. 1983;389-436.
3. McDonald HR, Abrams GW, Bruke JM, et al.: Clinicopathologic results of vitreous surgery for epiretinal membranes in patients with combined retinal and retinal pigment epithelial hamartomas. *Am J Ophthalmol.* 1985;99:604-605.
4. Caruso J, Miller KB, Pietrantonio JJ: Combined hamartoma of the retina and retinal pigment epithelium. *Optom Vis Sci.* 1993;70:860-862.
5. Schachat AP, Shields JA, Fine SL, et al.: Combined hamartomas of the retina and retinal pigment epithelium. *Ophthalmology* 1984; 91:1609-1615.
6. Kocaoğlan H, Ünlü N, Duman S: Retina hamartomları. *Ret-Vit.* 1996;4:498-501.
7. Destro M, D'Amico DJ, Gragoudas ES, et al.: Retinal manifestations of neurofibromatosis. Diagnosis and management. *Arch Ophthalmol.* 1991;109:662-666.
8. Font RL, Moura RA, Shetlar DJ, et al.: Combined hamartoma of sensory retina and retinal pigment epithelium. *Retina.* 1989;9:302-311.
9. Vogel MH, Zimmerman LE, Gass JD: Proliferation of the juxtapapillary retinal pigment epithelium simulating malignant melanoma. *Doc Ophthalmol.* 1969;26:461-481.
10. Hayasaka S, Kanamori M, Furuse N, et al.: Combined hamartoma of the retina and retinal pigment epithelium of the juxtapapillary retina and optic disc. *Ophthalmologica.* 1988;197:42-46.
11. Sappenfield DL, Gitter KA: Surgical intervention for combined retinal-retinal pigment epithelial hamartoma. *Retina.* 1990;10:119-124.