

Diffüz Diyabetik Maküla Ödemi Tedavisinde Posterior Subtenon ve İntravitreal Triamsinolon Asetonid Enjeksiyonunun Erken Dönem Sonuçları

The Early Results of Posterior Subtenon and Intravitreal Triamcinolone Acetonide Injection for Diffuse Diabetic Macular Edema Treatment

Nilüfer BERKER¹, Yasemin ÖZDAMAR¹, Necati DEMİR², Tolga BİÇER³, Özlem ASLAN¹, Emel SOYKAN¹, Seyhan Sonar ÖZKAN⁴, Jale KARAKAYA⁵

Klinik Çalışma

Original Article

ÖZ

Amaç: Diffüz diyabetik maküla ödeminin tedavisinde intravitreal ve posterior subtenon triamsinolon asetonid (TA) enjeksiyonu uygulamasının erken dönemde etkinliğini değerlendirmek.

Gereç ve Yöntem: Diffüz diyabetik maküla ödemi bulunan 16 hastanın 16 gözü çalışma kapsamına alındı. 8 göze intravitreal olarak 4 mgr TA enjeksiyonu uygulanırken (grup 1), 8 göze de 40 mgr posterior subtenon TA enjeksiyonu (grup 2) gerçekleştirildi. Takip süresi esnasında görme seviyesi, göz içi basıncı ölçümü, biyomikroskopik ön segment ve fundus muayeneleri gerçekleştirildi. Enjeksiyon öncesinde ve enjeksiyon sonrası 1. ayda optik kohorens tomografi aracılığı ile santral maküla kalınlıkları ölçüldü.

Sonuç: Hastaların yaş ortalaması 56.9 ± 6.9 idi (48-67 yaş). Bilinen diyabet hastalığının süresi ortalama 15 yıldır. Her iki grupta da enjeksiyon öncesinde maküla kalınlıkları arasında istatistiki olarak anlamlı bir fark görülmüdü (grup 1: $530 \pm 105 \mu\text{m}$, grup 2: $455 \pm 98.4 \mu\text{m}$, $p < 0.01$). Enjeksiyondan 1 ay sonra, her iki grupta da istatistiki olarak anlamlı şekilde maküla kalınlıklarında azalma tespit edildi (grup 1: $334 \pm 91.9 \mu\text{m}$, grup 2: $263 \pm 57 \mu\text{m}$). Grup 2'deki numerik değerlerde azalma grup 1'e göre daha belirgin olarak görülmesine rağmen her iki grup arasında istatistiki olarak anlamlı bir fark görülmüdü. Görme aktivitesinde her iki grupta da hastaların %50'sinde artma görüldürken, %50'sinde değişiklik tespit edilmedi. Her iki grupta da herhangi bir komplikasyon yada yan etki ile karşılaşılmadı.

Tartışma: Diffüz diyabetik maküla ödeminin tedavisinde gerek intravitreal gerekse posterior subtenon TA enjeksiyonu ile kısa dönemde başarılı sonuçlar elde edilmiştir. Bu iki prosedürün etkinlikleri arasında erken dönemde anlamlı bir fark tespit edilmemiştir.

Anahtar Kelimeler: Diyabetik maküla ödemi; intravitreal triamsinolon asetonid; posterior subtenon triamsinolon asetonid.

ABSTRACT

Purpose: To evaluate the efficacy of intravitreal and posterior subtenon injection of triamcinolone acetonide (TA) for diffuse diabetic macular edema.

Materials and Methods: Sixteen eyes of 16 patients with diffuse diabetic macular edema were included in this study. Eight of the eyes received 4mg intravitreal injections of TA (group 1), while the remaining eight received 40mg posterior subtenon injections of TA (group 2). Visual acuity and intraocular pressure measurements, biomicroscopic anterior segment and fundus examinations were performed during each follow-up visit. The central macular thickness was measured by optical coherence tomography before and 1 month after each injection.

Results: The mean age of patients was 56.9 ± 6.9 years (range, 48 to 67 years). The mean duration of diabetes was 15 years. There were no statistically significant difference of central macular thickness between the two groups prior to injections (group 1: $530 \pm 105 \mu\text{m}$, group 2: $455 \pm 98.4 \mu\text{m}$, $p < 0.01$). One month after the injections, central macular thickness significantly decreased in both groups (group 1: $334 \pm 91.9 \mu\text{m}$, group 2: $263 \pm 57 \mu\text{m}$). Although the decrease was numerically more pronounced in group 2, the difference between the two groups was found statistically insignificant. The visual acuity increase was observed in 50% of the patients and no complications were noted in both groups.

Conclusions: Both intravitreal and posterior subtenon injections of TA were found successful in the treatment of diabetic macular edema, while no statistically significant difference was noted between the efficacy of those two routes of injections.

Key Words: Diabetic macular edema, intravitreal triamcinolone acetonide; posterior subtenon triamcinolone acetonide.

Ret-Vit 2007;15:87-92

Geliş Tarihi : 17/01/2007

Kabul Tarihi : 09/02/2007

Received : January 17, 2007

Accepted: February 09, 2007

- 1- S.B. Ankara Uluçanlar Göz Eğitim ve Araştırma Hastanesi, Ankara, Uzm. Dr.
- 2- S.B. Ankara Göz Eğitim ve Araştırma Hastanesi, Ankara, Uzm. Dr.
- 3- Ankara Uluçanlar Göz Eğitim ve Araş. Hast., Ankara, Asist. Dr.
- 4- Ankara Uluçanlar Göz Eğitim ve Araş. Hast., II. Göz Klinik Şef Yard., Ankara, Doç. Dr.
- 5- Hacettepe Üniversitesi, Tıp Fakültesi, Biyoistatistik, A.D., Ankara, Araş. Gör.

- 1- M.D., Ministry of Health Ankara Uluçanlar Eye Hospital, Ankara/TURKEY
ÖZDAMAR Y., yasemin_oz@yahoo.com
BERKER N.,
ASLAN Ö., aslanozlem@hotmail.com
SOYKAN E.,

- 2- M.D., Ankara Education and Research Hospital Ankara/TURKEY
DEMİR N., demirmecati@hotmail.com
- 3- M.D., Ministry of Health Ankara Uluçanlar Eye Hospital, Ankara/TURKEY
BİÇER T.,
- 4- M.D. Associate Professor, Ministry of Health Ankara Uluçanlar Eye Hospital, Ankara/TURKEY
ÖZKAN S.S.,
- 5- M.D., Hacettepe University Medical Faculty, Department of Biostatistic Ankara/TURKEY
KARAKAYA J., jalek@hacettepe.edu.tr

Correspondence: M.D., Yasemin ÖZDAMAR
Ministry of Health Ankara Uluçanlar Eye Hospital, Ankara/TURKEY

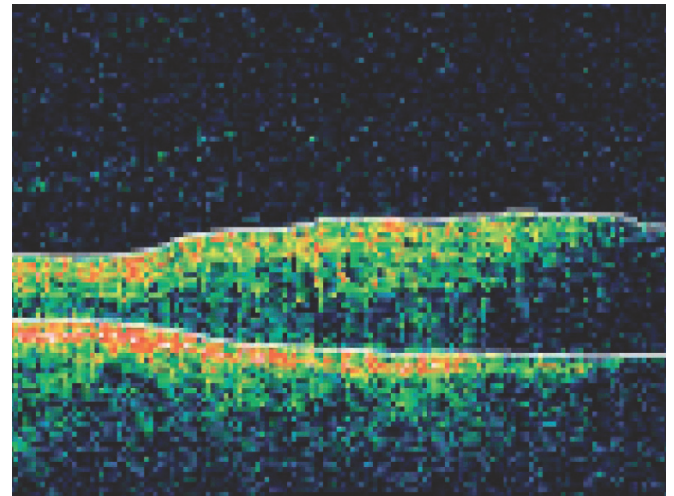
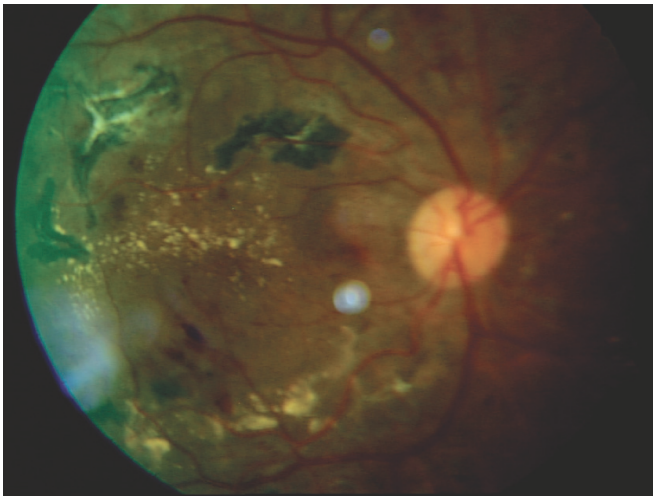
GİRİŞ

Diyabetik maküla ödemi (DMÖ) diyabetik bireylerde görme azlığının en önemli nedenlerinden birini oluşturmaktadır. DMÖ, retinal vasküler yapıların etkilenmesi ve kan-retina bariyerinin bozulması sonucunda gelişen sızıntılardan kaynaklanmaktadır. DMÖ tedavisinde fokal veya grid lazer fotokoagülasyonun etkinliği Early Treatment Diabetic Retinopathy Study Group (ETDRS)'un çalışmalarında gösterilmiştir. Ancak lazer tedavisine dirençli olgularla karşılaşılması ve lazer tedavisinin geliştirdiği komplikasyonlar nedeniyle gerek farmakolojik gerekse vitreoretinal cerrahi alanında yeni tedavi yaklaşımları gündeme gelmiştir. İntraküler veya perioküler triamsinolon asetonid (TA) enjeksiyonu bu amaçla DMÖ tedavisinde sıklıkla kullanılmaktadır.¹⁻⁶ Kortikosteroid analogu olan TA'in maküla ödemi hangi mekanizma ile azalttığı tam olarak bilinmemektedir fakat anti-anjiyogenik, anti-enflamatuvar etkileri ile ve kan-retina bariyerini stabilize edici mekanizmalarla etki ettiği öngörülmektedir.⁷⁻⁹ TA, DMÖ tedavisinde sıklıkla vitreus içine enjekte edilerek uygulanmaktadır. TA'in diğer bir uygulama şekli ise subtenon mesafeye verilerek uygulanmasıdır. İntravitreal enjeksiyonların getirdiği riskleri azaltmak için DMÖ'in tedavisinde posterior subtenon TA enjeksiyonu uygulamaları son zamanlarda sıklıkla kullanılmaktadır.¹⁻⁵

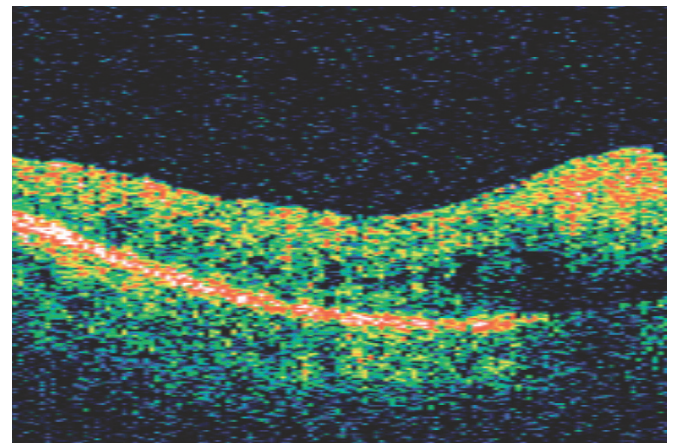
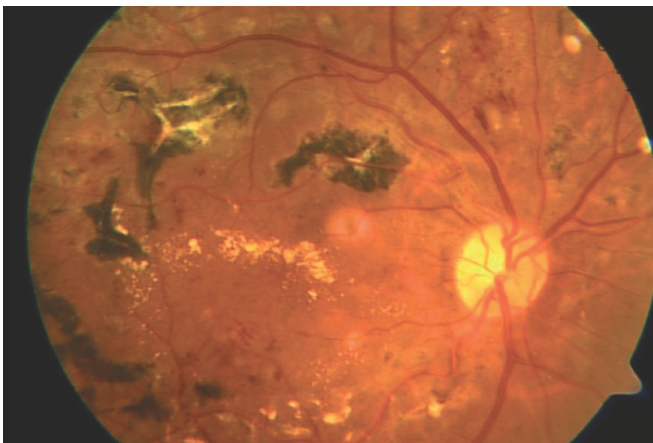
Biz bu çalışmada DMÖ tedavisinde uygulanan intravitreal ve posterior subtenon TA enjeksiyonlarının erken dönem sonuçlarını karşılaştırmalı olarak inceledik.

GEREÇ VE YÖNTEM

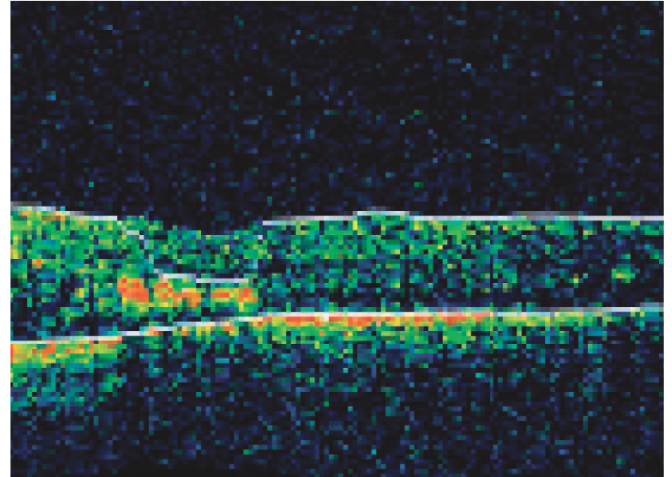
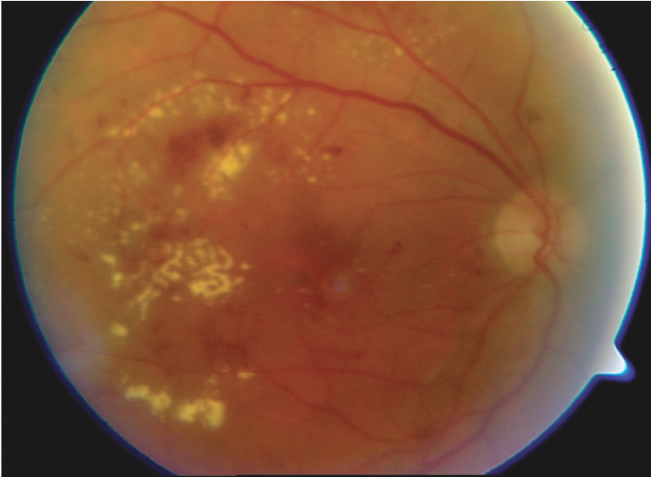
Diyabetik maküla ödemi bulunan 16 hastanın 16 gözü çalışma kapsamına alındı. 8 göze intravitreal TA enjeksiyonu (grup 1), 8 göze de posterior subtenon TA enjeksiyonu (grup 2) gerçekleştirilmek üzere iki grup oluşturuldu. Diyabetik maküla ödemi tanımında ETDRS tarafından tanımlanan klinik olarak belirgin maküla ödemi kriterleri esas alındı ve optik kohorens tomografi (OCT) aracılığıyla maküla kalınlığı ölçülerek doğrulandı. Enjeksiyon öncesinde ve enjeksiyondan sonraki 1. ayda bütün gözlerde görme ölçümü, biyomikroskopik ön segment muayenesi, fundus muayenesi, floresan anjiyografi ve OCT uygulamasını da içeren detaylı oftalmolojik muayene gerçekleştirildi. İskemik makülopatisi bulunan gözler, katarakt cerrahisi geçirmiş gözler ve OCT'de foveal traksiyonu bulunan olgular çalışma kapsamına alınmadı. Her iki grupta da 5'er göze önceden en az 1 seans olmak üzere fokal lazer fotokoagülasyon uygulanmıştı ve yeniden maküla ödemi gelişimi tespit edildiğinde TA enjeksiyonu gerçekleştirildi. Geri kalan 3'er göze ise önceden lazer tedavisi uygulanmaksızın TA enjeksiyonu yapıldı.



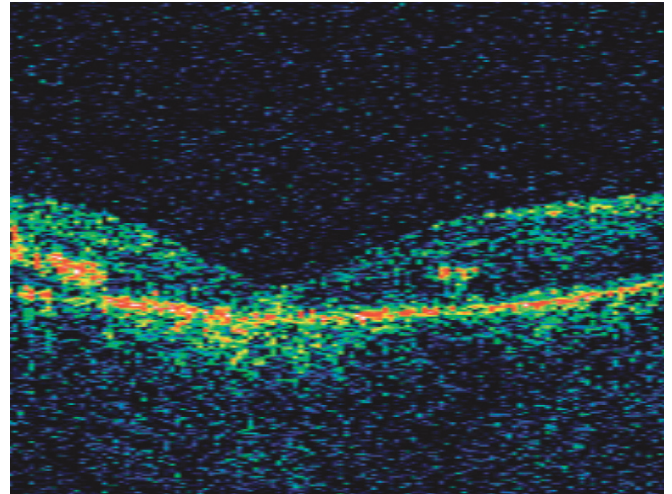
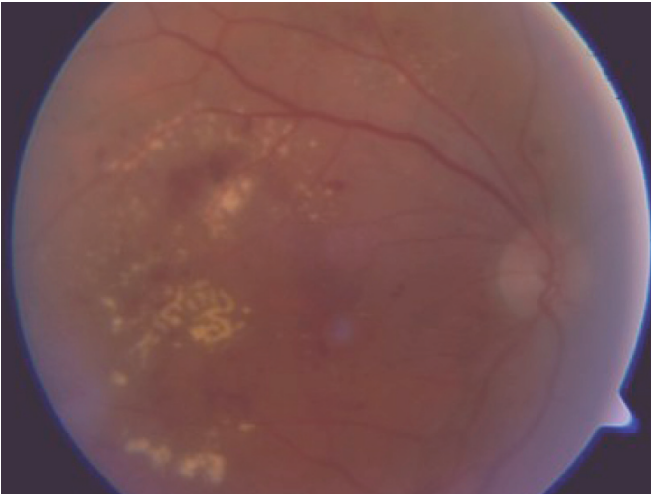
Resim 1a: Subtenon enjeksiyon öncesi fundus fotoğrafı ve OCT görünümü.



Resim 1b: Subtenon enjeksiyon sonrası fundus fotoğrafı ve OCT görünümü.



Resim 2a: İntravitreal enjeksiyon öncesi fundus fotoğrafı ve OCT görünümü.



Resim 2b: İntravitreal enjeksiyon sonrası fundus fotoğrafı ve OCT görünümü.

İntravitreal triamsinolon enjeksiyonu:

İntravitreal triamsinolon enjeksiyonu ameliyathane şartlarında steril tekniklerle gerçekleştirildi. Kirpikler ve göz kapakları %10'luk povidone iodine solüsyonu ile temizlendikten sonra kapak spekülümü yerleştirildi. Göz yüzeyi %5'lik povidone iodine solüsyonu kullanılarak sterilize edildikten sonra proparacain HCL %0.5 ile topical anestezi uygulandı. Ayrıca enjeksiyon bölgesinin, lidocaine emdirilmiş pamukla 10-20 saniye süreyle basınç uygulanarak anestezisi sağlandı. Daha sonra 27G iğne ile 4mg/0.1 ml triamsinolon asetonid (Kenacort-A amp, Bristol-Myers Squibb), limbusdan 3.5 mm uzaklıktan ve alt temporal bölgeden vitreus kavitesine enjekte edildi. Daha sonra indirekt oftalmoskop yardımı ile intravitreal enjekte edilen triamsinolon süspansiyonunun uygun lokalizasyonda olup olmadığı kontrol edildi.

Posterior subtenon triamsinolon enjeksiyonu:

Birkaç damla proparacain HCL %0.5 ile topical anestezi uygulanmasının ardından hastanın üst göz ka- pağı elle yukarı kaldırıldı ve hastadan alt nazal yöne doğru bakması istendi. 40mg/1 ml triamsinolon asetonid süspansiyonu, 27G'lük iğne kullanılarak üst temporal bölgeden geriye doğru posterior subtenon mesafeye enjekte edildi.

Topikal ofloxacin damla (5x1/gün) 5 gün süre ile uygulandı. Hastalar enjeksiyondan sonra 1.gün, 3.gün, 7.gün ve 15.gün ve 1. ayda muayene edildi. Takip süresi esnasında görme, göz içi basıncı ölçümü, biyomikroskopik ön segment ve fundus muayenesi gerçekleştirildi. İstatistiki değerlendirme için Wilcoxon Signed Ranks testi kullanıldı.

BULGULAR

Hastaların yaş ortalaması 56.9 ± 6.9 idi (48-67 yaş). Bilinen diyabet hastalığının süresi ortalama 15 yıldır. Maküla ödeminin süresi kesin olarak belirlenememekle birlikte, takipli hastalarda ortalama 6 aydır. Her iki gruptan 5'er gözde lazer tedavisine cevap alınmadığı görüldü. 3'er göze ise önceden lazer tedavisi uygulanmamıştı. Grup 1'de enjeksiyon öncesinde ortalama maküla kalınlığı $530 \pm 105 \mu\text{m}$ idi ve görme aktivitesi 1 metreden parmak sayma (mps) ile 0.1 arasında değişmekteydi. Enjeksiyon sonrası 1. ayda 7 gözde maküla kalınlığında azalma görülürken 1 gözde azalma tespit edilmedi (resim 1a-b). Görme aktivitesinde 4 gözde artma görülürken, diğer 4 gözde değişiklik görülmedi. Grup 2'de enjeksiyon öncesi ortalama maküla kalınlığı $455 \pm 98.4 \mu\text{m}$

idi ve görme seviyeleri 5 mps ve 0.1 arasında değişmekteydi. Enjeksiyon sonrası 1. ayda bütün gözlerde maküla kalınlığında azalma tespit edildi. Görme aktivitesinde ise 4 gözde artma görülürken, 4 gözde değişiklik izlenmedi (resim 2 a-b). İki grubun enjeksiyon öncesi ortalama maküla kalınlıkları arasında istatistiki olarak anlamlı bir fark yoktu (grup 1: $530 \pm 105 \mu\text{m}$, grup 2: $455 \pm 98.4 \mu\text{m}$, $p < 0.01$). Enjeksiyondan 1 ay sonraki OCT değerlendirmesinde, her iki grupta da istatistiki olarak anlamlı şekilde maküla kalınlıklarında azalma tespit edildi (grup 1: $334 \pm 91.9 \mu\text{m}$, grup 2: $263 \pm 57 \mu\text{m}$). Grup 2'nin maküla kalınlığındaki azalma grup 1'e göre daha belirgin olmasına rağmen, iki grup arasındaki farkın istatistiki olarak anlamlı olmadığı izlendi.

Önceden lazer tedavisi uygulanmayan her iki gruptan 3'er gözde, TA enjeksiyonu sonrası maküler kalınlıkta belirgin azalma görüldü. Her iki grupta da görme seviyelerinde gözlerin %50'sinde artma, %50'sinde ise değişiklik olmadığı görüldü. Takip süresi esnasında katarakt ve glokom gelişimi tespit edilmedi ve herhangi bir komplikasyonla karşılaşılmadı.

TARTIŞMA

Triamsinolon asetonid, oftalmolojide gerek tıbbi tedavide gerekse vitreoretinal cerrahi esnasında son yıllarda geniş bir kullanım alanı bulmuştur. Değişik oküler hastalıklarda oküler TA uygulamasının etkinliği farklı çalışmalarda gösterilmiştir.¹⁰⁻¹³ Oküler triamsinolon uygulamalarının en sık kullanıldığı alanlardan birisi de DMÖ'dür.¹⁻⁵

Diyabetik maküla ödemi, esas olarak iç ve dış pleksiform tabakalarda sıvı birikiminin neden olduğu retinal kalınlaşmadır ve retinal mikroanevrizmalardan fokal sızıntı (fokal maküla ödemi) veya iç kan-retina bariyerinin yaygın olarak bozulması (diffüz maküla ödemi) sonucunda gelişebilmektedir. Ayrıca bazı çalışmalarda vitreomaküler traksiyonun da damar geçirgenliğinde artışa neden olabileceği söylenmektedir.¹⁴⁻¹⁶ ETDRS'nin çalışmalarında maküla ödeminin tedavi edilmediği durumlarda, maküla ödemi bulunan %25-30 olguda 3 yıl içinde görmenin bozulacağı, eğer tedavi edilirse bu riskin %50 azalacağı bildirilmektedir. Fokal maküla ödemi, fokal lazer uygulaması ile kolaylıkla tedavi edilebilirken, diffüz maküla ödemi grid lazer fotokoagülasyon tedavisine rağmen zayıf prognoza sahiptir. Ayrıca maküla ödeminin tedavisi için uygulanan lazer fotokoagülasyon tedavisinin, erken dönemde retina kalınlığında bir artışa neden olması, genişleyebilen skar oluşturması ve lazer tedavisine dirençli vakaların bulunması gibi dezavantajlarının olmasından ötürü yeni tedavi yöntemleri araştırılmakta ve uygulanmaktadır.^{6,17-19} Bu gibi durumlarda oküler TA uygulamaları lazer fotokoagülasyon tedavisine alternatif veya yardımcı tedavi metodu olarak gündeme gelmiştir.

Kortikosteroid analogu olan TA'nin etki mekanizmalarının, enflamatuvar mediatörlerin lokal salınımını azaltması, kalsiyum kanalları aracılığı ile diffüzyonu artırması, vasküler endotelial büyüme faktörünün seviyesi-

ni azaltması ve kan retina bariyerini stabilize etmesi şeklinde olduğu öngörülmektedir.⁷⁻¹⁰ DMÖ'nin tedavisinde intravitreal TA uygulamaları çok sıklıkla kullanılmaktadır fakat subtenon uygulamaları hakkında çok fazla çalışma bulunmamaktadır. Her iki uygulama şeklinde de maküla kalınlığında azalma ve görme aktivitesinde artışın görüldüğü başarılı sonuçlar bildirilmektedir.¹⁻⁵ Biz bu çalışmada her iki enjeksiyon sonrasında erken dönemde tespit edilen anatomik (maküla kalınlığı) ve fonksiyonel (görme aktivitesi) değişiklikleri değerlendirmeyi amaçladık.

Triamsinolon asetonid, suda çözünmeyen bir kortikosteroid olmasından ötürü daha uzun bir dönem boyunca etkisini devam ettirebilmektedir. Birçok çalışmada intravitreal enjekte edilen TA'nin etki süresi ve konsantrasyonu tanımlanmıştır. İntravitreal olarak enjekte edilen TA partiküllerinin kalıntıları vitreusta 21 günden 41 güne kadar görülebilmektedir. TA'nin vitrektomize olmamış insan gözlerinde tek enjeksiyon sonrası yarılanma ömrü 18.6 gündür ve 3 ay süreyle vitreusta ölçülebilir konsantrasyonlarda bulunmaktadır. İntravitreal olarak enjekte edilen TA'nin etkisi birinci haftada en yüksek düzeye ulaşmaktadır.²⁰⁻²³ Patelli ve ark.²⁴ yaptığı çalışmada, diyabetik maküla ödeminin tedavisi için uygulanan intravitreal TA enjeksiyonu sonrasında görme aktivitesi ve retina kalınlığında görülen değişiklikler en erken enjeksiyondan 2 gün sonra değerlendirilmeye başlanmış ve ilk bir ay süresince her 7 gün sonrasında tekrar değerlendirilmiştir. İlk bir aydan sonra ise 3. ve 6. ayda ölçümler tekrarlanmıştır. Bu çalışmada, 23 göze intravitreal TA enjeksiyonu yapılmış (4mg/0.1ml) ve iki ayrı grup oluşturularak (lazer tedavisine dirençli gözler ve hiç lazer yapılmamış gözler) değişiklikler tespit edilmiştir. Her iki grupta da retina kalınlığında azalma ile görme aktivitesindeki artışın enjeksiyon sonrasında 2. haftada en üst düzeyde olduğu ve üç aylık takip esnasında bu düzeyin genellikle stabil bir seyir izlediği bildirilmektedir. Retina kalınlığındaki azalmanın ve görme aktivitesindeki artış hızının en fazla olduğu zaman ise enjeksiyondan 2 gün sonra olarak tespit edilmiştir. TA'nin subtenon uygulandığı durumlarda intraoküler konsantrasyonu, farmakokinetiği ve etkisinin süresi hakkında tam bir bilgi bulunmamaktadır. Thomas ve ark.²⁵ çalışmasında 20 hastaya posterior subtenon TA uygulandı (1ml/40mg) ve enjeksiyon sonrasında vitreus kavitesindeki TA seviyesini ölçmüşlerdir. Enjeksiyondan sonra en kısa 1. gün en uzun 29. gün sonrasında vitreusdan örnekleri almışlardır. 20 gözün 15'inde günlere göre değişkenlik gösteren fakat ölçülebilir TA seviyeleri tespit etmişlerdir. Helm ve ark.²⁶ çalışmasında ise üveiti bulunan 27 göze posterior subtenon TA enjeksiyonu uygulanmış (tüm erişkin gözlerle 40mg/1ml, 2 çocuk gözüne 20mg/0.5ml) ve görme aktivitesindeki düzelme zamanı ortalama 3 hafta (2-21 hafta zaman aralığı) olarak bildirmiştir. Bu çalışmalar ışığında, subtenon uygulama sonrasında ilk haftalarda anatomik ve fonksiyonel olarak anlamlı değişikliklerin alınabileceği söylenebilir.

Subtenon ve intravitreal enjeksiyonların eş zamanlı olarak karşılaştırıldığı çalışmalarda her iki uygulama sonrasında da başarılı sonuçlar bildirilmektedir. Bonini-Filho

ve ark.¹ çalışmalarında dirençli maküla ödeminin tedavisi için intravitreal (4mg/0.1ml) ve posterior subtenon (40mg/1ml) TA enjeksiyonu yapıldıktan sonra 2., 4., 8., 12. ve 24 haftalarda görme seviyeleri ve maküla kalınlığı ölçülmüştür. Intravitreal grupta daha anlamlı olmak üzere her iki grupta da ilk dört hafta içinde başlangıç değerlere göre maküla kalınlığında azalma görülmüştür. Bizim çalışmamızda ise enjeksiyondan sonraki 1. ayda her iki grupta da enjeksiyon öncesi değerlere göre istatistik olarak anlamlı şekilde maküla kalınlıklarında azalma tespit edilirken (grup 1: $334 \pm 91.9 \mu\text{m}$, grup 2: $263 \pm 57 \mu\text{m}$), her iki grup arasında anlamlı bir fark olmadığı gözlemlendi. Çalışmamızda önceden lazer tedavisi uygulanmayan her iki gruptan 3'er göze primer olarak triamsinolon enjeksiyonu uygulanmış ve maküla kalınlıklarında belirgin azalma görülmüştür. Görme aktivitesinde ise her iki grupta da hastaların %50'sinde artma görülürken, %50'sinde değişiklik tespit edilmemiştir.

Yapılan diğer karşılaştırmalı çalışmalarda en erken 1. ay olmak üzere başarılı sonuçlar bildirilmektedir. Ozdek ve ark.'nın³ karşılaştırmalı çalışmasında, en erken 1. ay'da değerlendirilen gözlerde, intravitreal (4mg/0.1ml) grupta ortalama maküla kalınlığının anlamlı olarak $494.5 \pm 141.3 \mu\text{m}$ 'den $295.3 \pm 84.5 \mu\text{m}$ 'ye düştüğü ve görme aktivitesinin ise ortalama 0.15 ± 0.14 'den 0.21 ± 0.20 'ye çıktığı bildirilmektedir. Subtenon enjeksiyon (20mg/0.5ml) yapılan gözlerde ortalama maküla kalınlığının anlamlı olarak $413.1 \pm 117.5 \mu\text{m}$ 'den $338.5 \pm 114.8 \mu\text{m}$ 'ye düştüğü ve görme aktivitesinin ise ortalama 0.19 ± 0.18 'den 0.212 ± 0.19 'a çıktığı tespit edilmiştir. Görülen bu değişikliklerin intravitreal grupta subtenon gruba göre daha belirgin olduğu izlenmekle birlikte, her iki grupta da görme seviyesinde anlamlı bir artış ve maküla kalınlığında anlamlı bir azalma olduğu bildirilmektedir. Cardillo ve ark.'nın çalışmasında da benzer olarak en erken 1. ayda bildirilen sonuçlarda her iki enjeksiyon yöntemiyle de anlamlı olarak görme seviyesinde artış ve maküla kalınlığında azalma olduğunu belirtmektedirler.²

Intravitreal enjeksiyonlar invaziv bir yöntem olmaları nedeniyle retina dekolmanı, vitreus hemorajisi, katarakt, endoftalmi ve psödoendoftalmi gibi ciddi komplikasyon riskini de beraberinde taşımaktadır. Perioküler steroid enjeksiyonlarının da kendine özgü komplikasyonları bulunmaktadır, ancak daha az invaziv bir yöntem olması nedeniyle artan bir uygulama sıklığı bulunmaktadır. Göz içi basıncında yükselme ve katarakt gelişimi oküler steroid uygulamalarının önemli yan etkileri arasındadır.^{1-5,27,28} Çalışmamızda enjeksiyon sonrası erken dönemde herhangi bir komplikasyon veya yan etki ile karşılaşılma-mıştır.

Bizim çalışmamızda diyabetik maküla ödeminin tedavisinde intravitreal ve subtenon enjeksiyon uygulamasında erken dönemde istatistik olarak maküla kalınlıkta anlamlı azalma tespit edildi ve gruplar arasında fark bulunmadı. Her iki grupta da olguların %50'sinde görme aktivitesinde artış görüldü. Erken dönemde gerek subtenon gerekse intravitreal uygulamalardan başarılı sonuçların alınması, daha az invaziv olan subtenon uygulamaların sıklığının artmasına neden olabilir. Ayrıca,

lazer tedavisinin erken ve geç dönemde görülen yan etkileri ile daha az karşılaşmak için enjeksiyonlar lazer tedavisine yardımcı veya alternatif olarak daha sıklıkla kullanılabilir.

Sonuç olarak DMÖ tedavisinde intravitreal veya subtenon TA enjeksiyonu ile, gerek lazer tedavisine dirençli gözlerde, gerekse daha önceden lazer yapılmamış gözlerde, erken dönemde belirgin anatomik ve fonksiyonel başarı elde edildiği ve her iki uygulamanın etkinliğinin benzer olduğu kaydedilmiştir.

KAYNAKLAR/REFERENCES

1. Bonini-Filho MA, Jorge R, Barbosa JC, et al.: Intravitreal injection versus sub-Tenon's infusion of triamcinolone acetonide for refractory diabetic macular edema: a randomized clinical trial. *Invest Ophthalmol Vis Sci.* 2005;46:3845-3849.
2. Cardillo JA, Melo LA Jr, Costa RA, et al.: Comparison of intravitreal versus posterior sub-Tenon's capsule injection of triamcinolone acetonide for diffuse diabetic macular edema. *Ophthalmology.* 2005;112:1557-1563.
3. Ozdek S, Bahceci UA, Gurelik G, et al.: Posterior subtenon and intravitreal triamcinolone acetonide for diabetic macular edema. *J Diabetes Complications.* 2006;20:246-251.
4. Bakri SJ, Kaiser PK. Posterior subtenon triamcinolone acetonide for refractory diabetic macular edema. *Am J Ophthalmol.* 2005;139:290-294.
5. Martidis A, Duker JS, Greenberg PB, et al.: Intravitreal triamcinolone for refractory diabetic macular edema. *Ophthalmology.* 2002;109:920-927.
6. Photocoagulation for diabetic macular edema. Early Treatment Diabetic Retinopathy Study report number 1. Early Treatment Diabetic Retinopathy Study research group. *Arch Ophthalmol.* 1985;103:1796-1806.
7. Umland SP, Nahrebne DK, Razac S, et al.: The inhibitory effects of topically active glucocorticoids on IL-4, IL-5, and interferon-gamma production by cultured primary CD4+ T cells. *J Allergy Clin Immunol.* 1997;100:511-519.
8. Edelman JL, Lutz D, Castro MR. Corticosteroids inhibit VEGF-induced vascular leakage in a rabbit model of blood-retinal and blood-aqueous barrier breakdown. *Exp Eye Res.* 2005;80:249-258.
9. Wilson CA, Berkowitz BA, Sato Y, et al.: Treatment with intravitreal steroid reduces blood-retinal barrier breakdown due to retinal photocoagulation. *Arch Ophthalmol.* 1992;110:1155-1159.
10. Ciulla TA, Walker JD, Fong DS, et al.: Corticosteroids in posterior segment disease: an update on new delivery systems and new indications. *Curr Opin Ophthalmol.* 2004;15:211-220.
11. Karacorlu M, Ozdemir H, Karacorlu S.: Intravitreal triamcinolone acetonide for the treatment of chronic pseudophakic cystoid macular oedema. *Acta Ophthalmol Scand.* 2003;81:648-652.
12. Gillies MC, Simpson JM, Luo W, et al.: A randomized clinical trial of a single dose of intravitreal triamcinolone acetonide for neovascular age-related macular degeneration: one-year results. *Arch Ophthalmol.* 2003;121:667-673.
13. Park CH, Jaffe GJ, Fekrat S.: Intravitreal triamcinolone acetonide in eyes with cystoid macular edema associated with central retinal vein occlusion. *Am J Ophthalmol.* 2003;136:419-425.
14. Bresnick GH.: Diabetic macular edema. A review. *Ophthalmology.* 1986;93:989-997.
15. Nasrallah FP, Jalkh AE, Van Coppenolle F, et al.: The role of the vitreous in diabetic macular edema. *Ophthalmology.* 1988;95:1335-1339.
16. Kaiser PK, Riemann CD, Sears JE, et al.: Macular traction detachment and diabetic macular edema associated with posterior hyaloidal traction. *Am J Ophthalmol.* 2001;131:44-49.

17. McDonald HR, Schatz H.: Grid photocoagulation for diffuse macular edema. *Retina*. 1985;5:65-72.
18. Schatz H, Madeira D, McDonald HR, et al.: Progressive enlargement of laser scars following grid laser photocoagulation for diffuse diabetic macular edema. *Arch Ophthalmol*. 1991;109:1549-1551.
19. Lee CM, Olk RJ.: Modified grid laser photocoagulation for diffuse diabetic macular edema. Long-term visual results. *Ophthalmology*. 1991;98:1594-1602.
20. Mason JO 3rd, Somaiya MD, Singh RJ.: Intravitreal concentration and clearance of triamcinolone acetonide in nonvitrectomized human eyes. *Retina*. 2004;24:900-904.
21. Jonas JB, Degenring RF, Kampeter BA, et al.: Duration of the effect of intravitreal triamcinolone acetonide as treatment for diffuse diabetic macular edema. *Am J Ophthalmol*. 2004;138:158-160.
22. Schindler RH, Chandler D, Thresher R, et al.: The clearance of intravitreal triamcinolone acetonide. *Am J Ophthalmol*. 1982;93:415-417.
23. Beer PM, Bakri SJ, Singh RJ, et al.: Intraocular concentration and pharmacokinetics of triamcinolone acetonide after a single intravitreal injection. *Ophthalmology*. 2003;110:681-686.
24. Patelli F, Fasolino G, Radice P, et al.: Time course of changes in retinal thickness and visual acuity after intravitreal triamcinolone acetonide for diffuse diabetic macular edema with and without previous macular laser treatment. *Retina*. 2005;25:840-845.
25. Thomas ER, Wang J, Ege E, et al.: Intravitreal triamcinolone acetonide concentration after subtenon injection. *Am J Ophthalmol*. 2006;142:860-861.
26. Helm CJ, Holland GN.: The effects of posterior subtenon injection of triamcinolone acetonide in patients with intermediate uveitis. *Am J Ophthalmol*. 1995;120:55-64.
27. Moshfeghi DM, Kaise PK, Scott IU, et al.: Acute endophthalmitis following intravitreal triamcinolone acetonide injection. *Am J Ophthalmol*. 2003;136:791-796.
28. Jonas JB.: Intravitreal triamcinolone acetonide: a change in a paradigm. *Ophthalmic Res*. 2006;38:218-245.