

Santral Retinal Ven Tıkanıklığına Bağlı Neovasküler Glokomda İntravitreal Bevacizumab'ın Etkinliği

Intravitreal Bevacizumab in a Patient with Neovascular Glaucoma Due to Central Retinal Vein Occlusion

Figen BATIOĞLU¹, Neslihan ASTAM², Emin ÖZMERT¹

Olgu Sunumu

Case Report

ÖZ

Santral retinal ven tıkanıklığına bağlı neovasküler glokomlu olguda intravitreal bevacizumab 'ın rubeozis iridise etkisini değerlendirmek amacıyla uygulandı. Kırkaltı yaşında erkek hastanın sağ gözünde santral retinal ven tıkanıklığına bağlı iris neovaskülarizasyonu mevcuttu ve göz içi basıncı 46 mmHg idi. Retina fotokoagülasyonuna , yüksek göz içi basıncına bağlı kornea ödemi nedeniyle devam edilememiştir. İntravitreal injeksiyon öncesi ve sonrası iris anjiyografisi ile morfolojik değişiklikler ve vasküler sızıntı değerlendirildi. Enjeksiyondan 2. gün -1 hafta sonra sızıntıda azalma tespit edildi.1-4 hafta arası takiplerde enflamasyon yada yeniden damarlanma izlenmedi. İntravitreal bevacizumab enjeksiyonu neovasküler glokomlu hastalarda retina fotokoagülasyonunu önleyen yetersiz görüntüleme alternatif bir tedavi olabilir. Ayrıca glokom ve vitreoretinal cerrahi öncesinde ek bir tedavi olabilir.

Anahtar Kelimeler: İntravitreal bevacizumab, neovasküler glokom, iris neovaskülarizasyonu.

ABSTRACT

Intravitreal bevacizumab was injected in a patient with neovascular glaucoma due to central retinal vein occlusion in order to decrease vascular leakage from iris vessels. A 46 -year-old man with central retinal vein occlusion in the right eye presented with neovascularization of the iris and intraocular pressure (IOP) of 46 mmHg. Retinal photocoagulation could not be continued because of corneal edema related to high IOP causing decreased fundus visualization. Morphologic changes and vascular leakage were evaluated before and after intravitreal injection by iris fluorescein angiography. Decrease in leakage was detected as early as 2 day -one week after injection. No inflammation or relapse was seen within the follow-up of 1-4 weeks. Intravitreal bevacizumab injection may be a useful alternative treatment for patients with neovascular glaucoma in whom inadequate visualization precludes treatment with retinal photocoagulation . Additionally it may be used as an adjunct before glaucoma or vitreoretinal surgery

Key Words: intravitreal bevacizumab, neovascular glaucoma, iris neovascularisation

Ret-Vit 2007;15:221-222

GİRİŞ

Vasküler endotel büyüme faktörü (VEGF) retinanın vasküler hastalıklarında anormal damar gelişiminde rol oynayan önemli bir uyarandır¹ Bevacizumab (Avastin, Genentech, Inc., San Francisco, CA) VEGF inhibitörü olup, metastatik kolorektal kanser tedavisinde intravenöz olarak kullanılmaktadır.² İlacın yaşa bağlı makula dejenerasyonunda koroidal neovasküler membranların tedavisinde intravenöz ve intravitreal kullanımıyla başarılı anatomik ve fonksiyonel sonuçlar bildirilmektedir.^{3,4} Ayrıca diyabetik retinopati ve retina ven tıkanıklığına bağlı neovasküler glokom ve makula ödemi tedavisinde de başarılı sonuçlar alınmıştır.^{5,7}

Bu olgu sunumunda santral retina ven tıkanıklığına bağlı neovasküler glokom tedavisinde uygulanan tek doz intravitreal bevacizumab'ın etkinliği tartışılmıştır.

Geliş Tarihi : 17/01/2007

Kabul Tarihi : 09/02/2007

Received : January 17, 2007

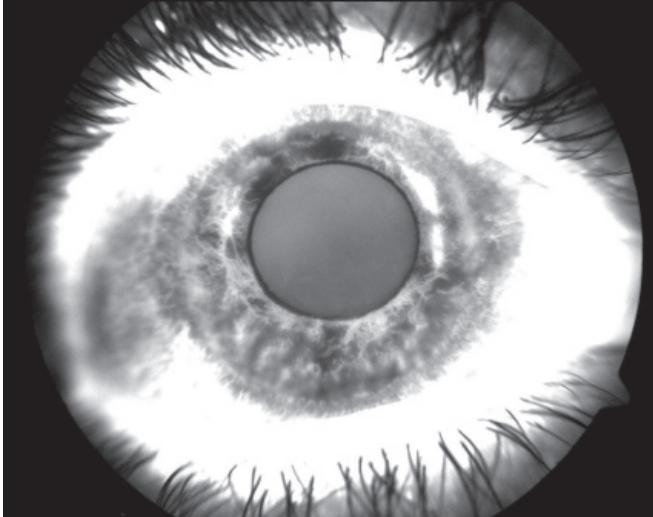
Accepted: February 09, 2007

1- Ankara Üniversitesi Tıp Fakültesi Göz Hastalıkları, A.D., Ankara, Prof. Dr.
2- Ankara Üniversitesi Tıp Fakültesi Göz Hastalıkları, A.D., Ankara, Uzm. Dr.

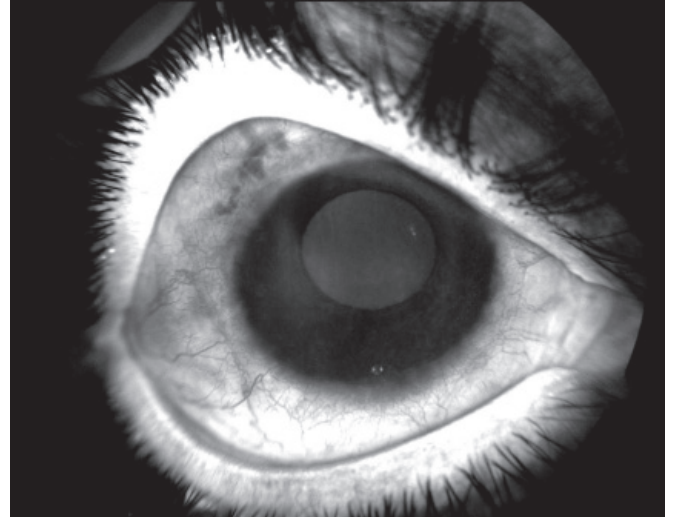
1- M.D. Professor, Ankara University Faculty of Medicine, Department of Ophthalmology Ankara/TURKEY
BATIOĞLU F., fbatioglu@gmail.com

ÖZMERT E., eozmert@superonline.com
2- M.D., Ankara University Faculty of Medicine, Department of Ophthalmology
Ankara/TURKEY
ASTAM N., neslihanastam@gmail.com

Correspondence: M.D. Professor, Figen BATIOĞLU
Ankara University Faculty of Medicine, Department of Ophthalmology Ankara/TURKEY



Resim 1: Bevacizumab enjeksiyonu öncesi iris anjiografisinde rubeotik damarlardan belirgin sızıntı.



Resim 2: Bevacizumab enjeksiyonu sonrası 1 haftada iris anjiografisinde sızıntının kaybı.

OLGU SUNUMU

Kırk altı yaşında erkek hastanın sağ gözünde 6 ay önce santral retinal ven tıkanıklığı gelişmiş ve buna bağlı neovasküler glokom ortaya çıkmıştı. Göz içi basıncı 46 mm Hg idi ve sistemik asetozolamid tedavisini içeren maksimum antiglokomatöz tedavi almakta idi. Görme keskinliği el hareketleri seviyesinde olup, gonioskopik muayenede periferik ön sineşi olmaksızın açıda neovaskülerizasyon tespit edildi. İris anjiografisinde rubeozise bağlı yaygın sızıntı (Resim 1), fundus anjiografisinde ise yaygın periferik iskemi ile optik disk ve retina neovaskülerizasyonuna bağlı sızıntı izlendi. Olguda maksimum antiglokomatöz tedaviye karşın göz içi basıncı yüksekliği ile gelişen kornea ödemi sebebiyle panretinal fotokoagülasyon tamamlanamamıştı. Hastanın bilgilendirilmiş onamı alınarak intravitreal bevacizumab 1.25 mg/0.05 ml pars planadan, limbusa 3.5 mm mesafeden, steril şartlarda alt temporal kadrandan uygulandı. Uygulamadan 2 gün sonra biyomikroskopik muayenede iris damarlarında belirgin gerileme görüldü ve 1 hafta sonra çekilen iris anjiografisinde sızıntının tamamen kaybolduğu tespit edildi (Resim 2). Göz içi basıncı maksimum antiglokomatöz tedaviyle 25 mmHg ya düştü ve kornea ödemi gerileyen hastaya panretinal fotokoagülasyona devam edildi. Tedavi sonrası 1. ay muayenesinde iris neovaskülerizasyonunda gerileme devam etmekteydi, göz içi basıncı 22 mmHg idi ve sistemik asetozolamid tedavisi kesildi.

TARTIŞMA

İskemik retina hastalıklarında Neovasküler Glokom (NVG), neovaskülerizasyonun çoğunlukla pupil kenarından başlayıp açığa ulaşmasıyla ortaya çıkmaktadır. İskemik retinopatiyle ortaya çıkan NVG'un standart tedavisi panretinal fotokoagülasyondur. Laser fotokoagülasyonun başarı oranı %85 olmasına rağmen, olguların %1.6'sında glokom devam etmektedir.⁸ Bu durum neovaskülerizasyon uyarısına karşı antianjiyogenik farmakolojik tedavinin alternatif yada yardımcı olarak kullanımını gündeme getirmiştir. Retinanın vasküler hastalıklarının çoğunda ortaya çıkan angiogenezisde neovaskülerizasyon uyarısından VEGF sorumludur. VEGF'e karşı monok-

lonal antikor olan Bevacizumab, VEGF'un tüm isoformlarını bağlar ve inhibe eder. İlacın neovasküler glokomu içeren retina vasküler hastalıklarına bağlı gelişen iris neovaskülerizasyonlarında intravitreal uygulamasıyla başarılı sonuçlar bildirilmektedir.^{6,7} Olgumuzda da tek doz intravitreal bevacizumab uygulamasını takiben iris, açılı ve retina neovaskülerizasyonunda hızlı ve belirgin düzelmeye izlendi. Uygulamanın uzun süreli etkisi bilinmemekle birlikte elde edilen hızlı biyolojik etkisi sayesinde ortam opasiteleri gibi durumlarda panretinal fotokoagülasyon için yardımcı tedavi basamağı olabilmektedir. Ayrıca trabekülektomi yada vitreoretinal cerrahi gibi uygulamalarda kanama riskini azaltarak, başarı oranını artırmaktadır.⁶

Sonuç olarak intravitreal bevacizumab uygulamasıyla neovasküler glokom olgularında panretinal fotokoagülasyonun tamamlanamadığı yada yetersiz kaldığı olgularda tedavi alternatifi yada yardımcı olabilir. Uygulamanın standart protokol olarak; doz, uzun dönem etkinliği gibi değerlendirmeleri için yapılacak daha geniş sayıda çalışmalara ihtiyaç vardır.

KAYNAKLAR/REFERENCES

1. Ferrara N.: Vascular endothelial growth factor: basic science in clinical progress. *Endocrinol Rev.* 2004;25:581-611.
2. Kabbani E, Hurwitz HI, Fehrenbacher L, et al.: Phase II, randomized trial comparing bevacizumab plus fluorouracil (FU)/leucovorin (LV) with FU/LV alone in patients with metastatic colorectal cancer. *J Clin Oncol.* 2003;21:60-65.
3. Michels S, Rosenfeld PJ, Puliafito CA, et al.: Systemic bevacizumab (Avastin) for neovascular age-related macular degeneration: twelve-week results of an uncontrolled open-label therapy. *Ophthalmology.* 2005;36:270-271.
4. Rosenfeld PJ, Moshfeghi AA, Puliafito CA.: Optical coherence tomography findings after intravitreal injection of bevacizumab (Avastin®) for neovascular age-related macular degeneration. *Ophthalmic Surg Lasers Imaging.* 2005;36:331-335.
5. Rosenfeld PJ, Fung AE, Puliafito CA.: Optical coherence tomography findings after an intravitreal injection of bevacizumab (Avastin) for macular edema from central retinal vein occlusion. *Ophthalmic Surg Lasers and Imaging.* 2005;36:336-339.
6. Avery RL.: Regression of retinal and iris neovascularization after intravitreal bevacizumab (avastin) treatment. *Retina.* 2006;26:352-354.
7. Kahook MY, Schuman JS, Noecker RJ.: Intravitreal Bevacizumab in a patient with Neovascular Glaucoma. *Ophthalmic Surg Laser Imaging.* 2006;37:144-146.
8. Fernandez-Vigo J, Castro J, Macarro A.: Diabetic iris neovascularization. Natural history and treatment. *Acta Ophthalmol Scand.* 1997;75:89-93.
9. Adamis PA, Shima DT.: The role of vascular endothelial growth factor in ocular health and disease. *Retina.* 2005;25:111-118.