

# Submakuler Hemorajide Vitreus İçi Gaz Tamponadı İle Yer Deęiřtirme

Tansu ERAKGÜN<sup>1</sup>, Jale MENTEŐ<sup>2</sup>, Cezmi AKKIN<sup>3</sup>, Filiz AFRASHI<sup>4</sup>

## ÖZET

**Amaç:** Eksüdatif tipte yařa baęlı makula dejeneresansı'na (YBMD) ya da retinal arteriyel makroanevrizma'ya (MA) baęlı submakuler hemoraji olgularında vitreus içine gaz uygulaması ile hemorajinin yer deęiřimi sonuçlarının araştırılması.

**Yöntem:** Yařları 56 ile 85 arasında deęiřen (ort. 72.8 yař), 3'ü YBMD, dięer 3'ü MA'ya baęlı submakuler hemoraji geliřmiř, dördü erkek, ikisi kadın toplam 6 hastanın 6 gözüne, hemorajiyi daęıtmak amacıyla vitreus içine 0.4mlt. sülfür heksaflorür (SF6) enjekte edildi. İřlemin ardından hastalara 3 gün süreyle yüzükoyun yatıř pozisyonu uygulandı. Hemoraji oluřumu ile tedavi arasındaki süre 3 gün ila 21 gün arasında olup (ort.9 gün), hemoraji alanı 3 ila 7 disk alanı (DA) arasında deęiřmekteydi (ort. 5.3 DA).

**Bulgular:** Tedavi öncesi düzeltilmiř görme keskinlikleri, el hareketleri ile 0.2 arasında idi. Vitreus içine SF6 uygulaması sırasında ve postoperatif dönemde bir komplikasyon ile karřılařılmadı. Takip süreleri, 3 ila 10 ay arasında deęiřmekteydi (ort. 6.6 ay). Tedavi

sonrası submakuler hemorajinin makula bölgesinden daęılımı, YBMD tanılı 3 hastanın hepsinde tam, MA tanılı 1 hastada tam, 1 hastada kısmi olarak gerçekteřiřken, 1 hastada anatomik bařarı elde edilemedi. Tedavi sonrası düzeltilmiř görme keskinlięi, 1m.den parmak sayma (1m PS) ile 0.4 arasında deęiřmekte olup, YBMD tanılı 3 hastada da artarken, MA tanılı yalnızca 1 hastada artış izlendi.

**Sonuç:** YBMD ve retinal MA'ya baęlı geliřen submakuler hemorajinin kötü prognozu göz önüne alındıęında, submakuler hemorajinin vitreus içine verilen gaz tamponadı ile yer deęiřtirilmesi, uygulama kolaylıęı, düşük komplikasyon oranı, kısa izlem süresindeki anatomik ve görsel sonuçları açasından etkili bir tedavi yöntemi olarak kabul edilebilir. Ayrıca, hasta sayısı fazla olmamakla birlikte, YBMD grubunda elde edilen anatomik ve fonksiyonel sonuçların, MA grubuna göre daha iyi olduęu görüldü. Anahtar kelimeler: Submakuler hemoraji, SF6, pnömatik yer deęiřtirme.

1. Uzman Doktor, Ege Üniversitesi Tıp Fakültesi Hastanesi Göz Hastalıkları A.D., İzmir
2. Profesör Doktor, Ege Üniversitesi Tıp Fakültesi Hastanesi Göz Hastalıkları A.D., İzmir
3. Doçent Doktor, Ege Üniversitesi Tıp Fakültesi Hastanesi Göz Hastalıkları A.D., İzmir
4. Uzman Doktor, Ege Üniversitesi Tıp Fakültesi Hastanesi Göz Hastalıkları A.D., İzmir

**PNEUMATIC DISPLACEMENT OF THE  
SUBMACULAR HEMORRHAGES  
SUMMARY**

**Purpose:** To evaluate the results of the pneumatic displacement of the submacular hemorrhage caused by exudative age related macular degeneration (AMD) or retinal arterial macroaneurism (MA).

**Methods:** Intravitreal injection of 0.4cc sulfur hexafluoride (SF6) followed by face down position for 3 days was performed in six eyes of six patients (4 males, 2 females) with submacular hemorrhage due to the exudative AMD (3 patients) and MA (3 patients). The age of the patients was between 56 and 85 years (mean age, 72.8 years). The duration between the subretinal hemorrhage and the treatment ranged from 3 to 21 days (mean, 9 days). The size of the hemorrhage was between 3 and 7 disc areas (DA) (mean, 5.3DA).

**Results:** Best corrected visual acuity (BCVA) before the treatment was between hand motions and 0.2. No complication was seen during intravitreal injection of SF6 or in the postoperative period. Follow-up ranged from 3 to 10 months after treatment (mean, 6.6 months). Displacement of the submacular hemorrhage after the treatment occurred completely in all patients with AMD and in one patient with MA, partially in one patient with MA; no displacement was obtained in one patient with MA. After treatment, BCVA was between counting fingers from 1m. and 0.4. After the gas injection, BCVA improved in all patients with AMD, and only in one patient with MA.

**Conclusion:** If we consider the poor prognosis of submacular hemorrhage in patients with AMD or retinal arterial MA, pneumatic displacement of the submacular

hemorrhage may be an effective method because of its application facility, low complication rate and good anatomic and functional results. Although our series was not large enough, the anatomic and functional results of AMD group were better than MA group.

**Key words:** Submacular hemorrhage, SF6, pneumatic displacement.

Ret - Vit 2002; 10 : 240-248

**GİRİŞ:**

Eksüdatif yaşa bağlı makula dejenerasyonu (YBMD), retinal arteriyel makroanevrizma (MA) ya da travma sebebiyle oluşan submaküler hemorajilerin prognozu genellikle kötüdür<sup>1</sup>. Kalın submaküler hemoraji varlığında sonuç görme keskinliği çoğunlukla 1/10'un altında yer alır<sup>2-4</sup>.

Bazı hastalarda, özellikle YBMD'li hastalarda subretinal hematoma doku plazminojen aktivatörü kullanılarak ya da kullanılmaksızın cerrahi çıkarımı, görme keskinliğini artırabilmektedir<sup>5-8</sup>. Bununla birlikte, bu serilerde cerrahi sonuçlar yüz güldürücü olmayıp, 20/80 ve üzeri görme keskinliği, genellikle tüm hastaların %16'sında bildirilmektedir.

Heriot ilk kez, pars plana vitrektomi ile cerrahi eksizyon uygulamadan, submaküler hemorajinin vitre içine t-PA'yı takiben genişleyen gaz enjeksiyonu ile maküler alandan uzaklaştırılabildiğini göstermiştir (Heriot WJ, AAO Yıllık Toplantısında sözlü sunum, San Francisco, ABD, Ekim 1997). Bu çalışmada, YBMD ya da MA'ya bağlı submaküler hemorajilerde t-PA kullanılmaksızın vitre içine genişleyen gaz tamponadı (sülfür hekzaflorid/SF6) enjeksiyonu ile hemorajinin makula

bölgesinden uzaklaştırılması tedavisinin etkinliği araştırılmıştır.

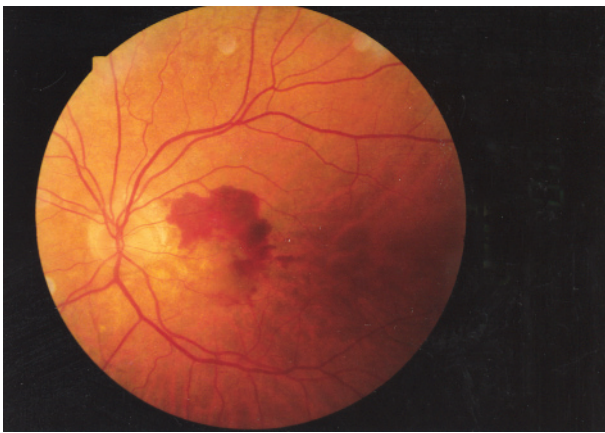### GEREÇ ve YÖNTEM:

Kasım 2000 ile Haziran 2001 arasında, submakuler hemoraji tanısı almış dördü erkek, ikisi kadın altı hastanın altı gözüne, hemorajiyi makula bölgesinden dağıtmak amacıyla vitre içine pars plana yoluyla sülfür heksaflorür (SF6) enjeksiyonu uygulandı. Submakuler hemorajilerin üçü (%50) eksüdatif tipte yaşa bağlı makula dejeneresansı (YBMD) (şekil 1a, 2a), üçü (%50) retinal arteriyel makro-anevrizmaya (MA) bağlı gelişmişti (şekil3a, 4a). Etkilenen gözlerin dördü sol göz, ikisi sağ göz idi. Hastaların yaşları 56 ile 85 arasında değişmekteydi (ort. 72.8 yaş).

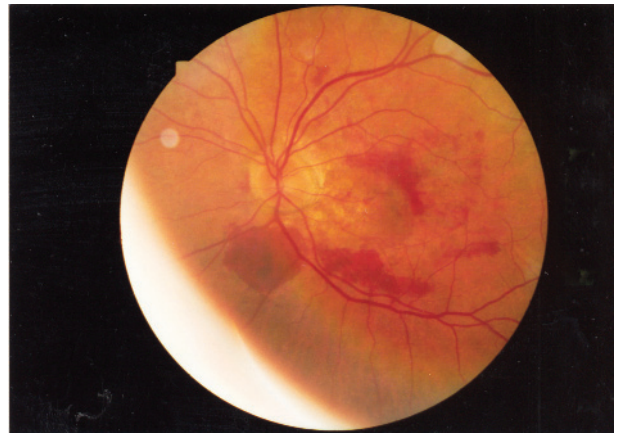
Hemoraji oluşumu ile tedavi arasındaki süre 3 gün ila 21 gün arasında olup (ort. 9 gün), hemoraji alanı 3 ila 7 disk alanı (DA) arasında değişmekteydi (ort. 5.3 DA). Üç DA'dan küçük çapta ve 21 günden uzun süreli hemorajiler çalışmaya dahil edilmedi. MA tanılı üç hastadan birinde submakuler hemorajiye ek olarak intraretinal hemoraji, diğer ikisinde

preretinal ve intraretinal hemoraji de mevcuttu. Hemoraji öncesi düzeltilmiş görme keskinlikleri dört hastada bilinmezken, bir hastada 0.7, bir hastada 1 metreden parmak sayma (1m.ps) düzeyinde idi. Hemoraji sonrası düzeltilmiş görme keskinlikleri, el hareketleri (EH) ile 0.2 arasında idi. Ek patoloji olarak, bir hastada cerrahi afaki, bir hastada primer açık açılı glokom (PAAG), bir hastada pseudofaki, üç hastada nükleer skleroz mevcuttu. Diğer gözlerin fundus muayenesinde, iki hastada RPE değişiklikleri ve drusen oluşumu, bir hastada skatrisyel YBMD, bir hastada arteriosklerotik gözdibi bulguları izlendi. Hastaların tedavi öncesine ait bilgileri tablo 1'de yer almaktadır.

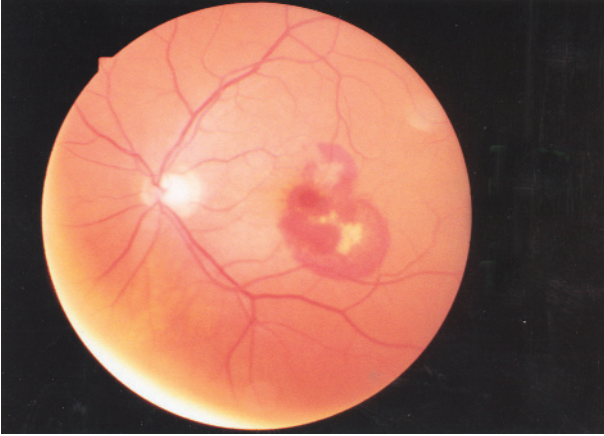
Tedavi öncesi, tüm hastalardan renkli fundus görüntüsü elde edildi ve tüm hastalar yapılacak işlem hakkında bilgilendirildiler. Steril şartlar altında, topikal anestezi kullanılarak, 0.4cc SF6, limbusta 3.5mm uzaklıktan pars plana yoluyla orta vitreus alanına enjekte edildi. İndirekt oftalmoskopi bakışıyla, santral retinal arteriyel pulsasyon kontrolü yapıldı, vitreus içinde tek parça gaz



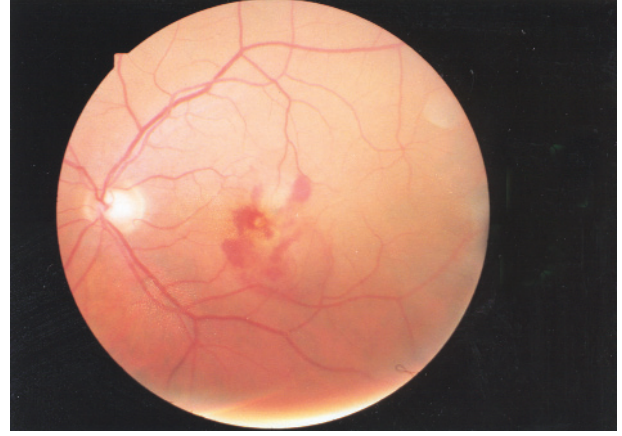
**Şekil 1a:** YBMD tanılı 1 no'lu hastanın tedavi öncesi fundus fotoğrafı. Makuler alanı kaplayan subretinal hemoraji mevcut.



**Şekil 1b:** Aynı hastanın tedavi sonrası fundus fotoğrafı. Submakuler hemoraji alt yarıya doğru yer değiştirmiş durumda.



**Şekil 2a:** YBMD tanılı 2 no'lu hastanın tedavi öncesi fundus fotoğrafı. Maküler bölgede alt temporale doğru uzanan subretinal hemoraji mevcut.



**Şekil 2b:** Aynı hastanın tedavi sonrası görünümü. Özellikle fovea çevresinde hemorajide yer değiştirme görülmekte.

balonu izlendi. PAAG tanılı bir hastada, ön kamara parasentezi ile gaz enjeksiyonunun hemen ardından oküler hipotoni sağlandı.

Girişimden sonra, postoperatif oküler hipotoniye sağlamak için, tüm hastalara aynı gün 150cc %20'lik Mannitol ve asetozolamid P.O. 3x1, enfeksiyon kontrolü için tobramisin col. 4x1 uygulandı. Tüm hastalara 3 gün boyunca yüzüstü yatış pozisyonu uygulandı. Yeterli anatomik sonuç elde edilemeyen iki hastada bu süre 7 güne çıkarıldı.

Postoperatif 1. gün, 1. hafta, 1. ay ve 3. ayda tüm hastalardan renkli fundus görüntüsü alındı. Tüm hastalara, hemorajinin kısmen ya da tamamen yer değiştirmesini takiben fundus fluoresein anjiyografisi (FFA), bir hastada da indocyanine yeşili anjiyografisi (ICG) çekildi.

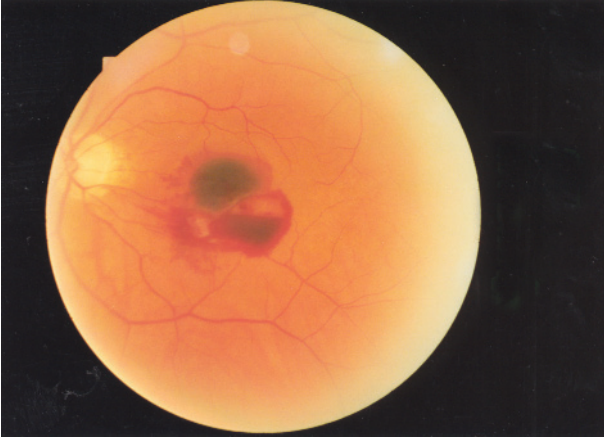
#### **BULGULAR:**

Vitreus içine SF6 uygulaması sırasında ve postoperatif dönemde herhangi bir komplikasyon gözlenmedi. Postoperatif takip süreleri, 3 ila 10 ay arasında değişmekteydi (ort. 6.6 ay). Tedavi sonrası submaküler hemorajinin makula bölgesinden dağılımı,

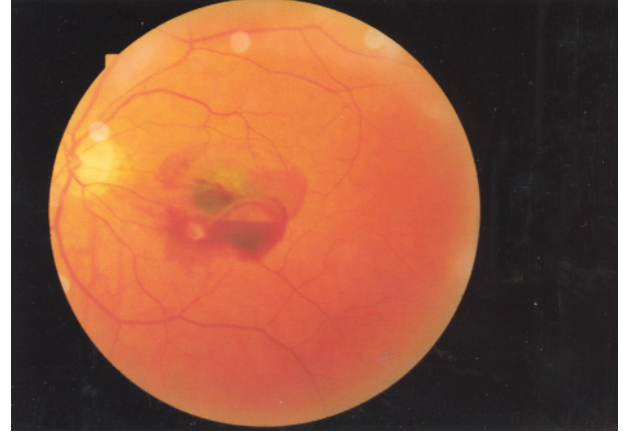YBMD tanılı üç hastada (özellikle alt yarıya doğru) tam olarak gerçekleşti (%100) (şekil 1b, 2b). MA tanılı hastalardan birinde tam olarak yer değiştirme gerçekleşirken (%33), bir diğer hastada kısmi başarı elde edildi (%33) (şekil 3b), birinde ise anatomik başarı elde edilemedi (%33) (şekil 4b). Başarı elde edilemeyen ve kısmi başarı elde edilen hastalarda yüzüstü yatış pozisyonu 1 haftaya uzatıldı. Postoperatif düzeltilmiş görme keskinlikleri, 1m.PS ile 0.4 arasında değişmekte olup, YBMD tanılı üç hastada da artış gözlenirken (%100), MA tanılı bir hastada (%33) artış saptandı. Tüm hastalar ele alındığında, anatomik ve fonksiyonel başarı %66 (6 hastanın 4'ü) olarak kabul edilebilir.

Son kontrollerinde fundus bakısında, YBMD tanılı hastalarda ve MA tanılı bir hastada submaküler hemorajinin büyük oranda dağıldığı, MA tanılı iki hastada dezhemoglobine hemorajide lipid eksüdasyon oluşumu ile kronik dekompanzasyon geliştiği gözlemlendi. Çekilen FFA'larda, YBMD tanılı 3 hastadan ikisinde subfoveal, iyi sınırlı, klasik tip, birinde ise subfoveal, iyi sınırlı, okült tip





**Şekil 3a:** Retinal arteriyel makroanevrizma tanılı 5 no'lu hastanın tedavi öncesi fundus fotoğrafı. Preretinal, intraretinal ve subretinal hemoraji mevcut.



**Şekil 3b:** Aynı hastanın tedavi sonrası görünümü. Fovea çevresinde bir miktar açılma sağlansa da, anatomik ve fonksiyonel sonuç istenildiği gibi değil.

subretinal neovasküler membran (SRNVM) oluşumu izlenirken, MA tanılı hastalardan birinde üst temporal arter 1-2. bifurkasyon arası, diğer ikisinde alt temporal arter 1-2. bifurkasyon arası retinal arteriyel MA'ya ait hiperfluoresans izlendi. Takip süresince, YBMD hastalarında, SRNVM yerleşimleri subfoveal olarak gözleendiği için laser fotokoagülasyon tedavisi uygulanamadı. Bununla birlikte, takip süresince bu hastalarda yeniden kanama gözlenmedi. Hastaların tedavi sonrasına ait bilgileri Tablo 2'de yer almaktadır.

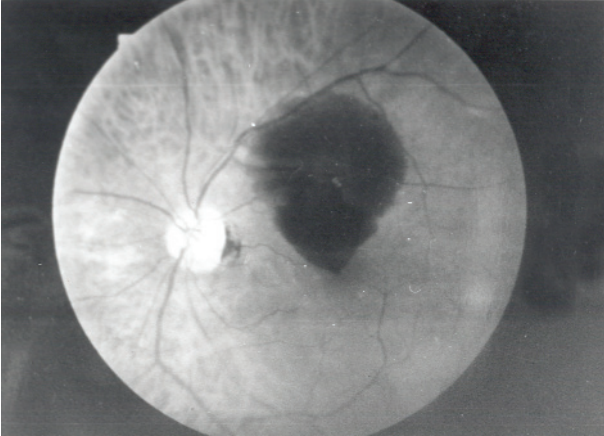
#### TARTIŞMA:

YBMD, retinal MA ya da travmaya bağlı gelişen submakuler hemorajilerde görsel prognoz oldukça kötüdür. Bunun sebepleri arasında, fotoreseptörlerin fibrin pıhtısıyla yırtılması, fotoreseptörlerin RPE tabakasından mekanik olarak ayrılması ve demirin toksik etkileri sayılabilir<sup>9-10</sup>. Araştırmacılar, subretinal hemorajinin bu yıkıcı etkisi karşısında, makula altındaki kanamayı, retina zarar vermeyecek ve görme keskinliğini artıracak şekilde

temizleme konusunu araştırmaya yönelmiştir. Bu şekilde, kanamanın yol açacağı retinal hasarlanma azalacak ve altta yatan muhtemel koroidal neovaskülarizasyon belki de fotokoagülasyon ile tedavi edilebilecektir.

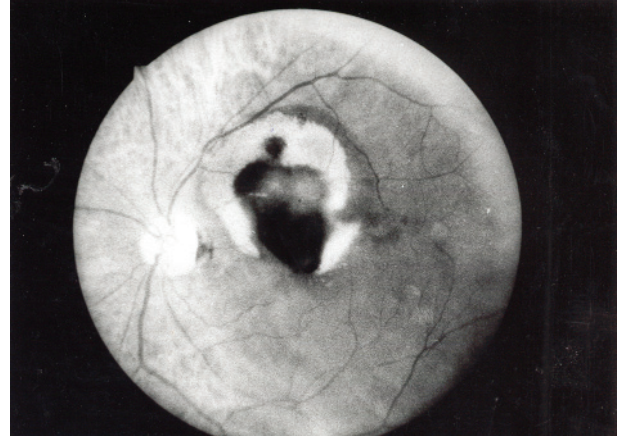
Pars plana vitrektomi, t-PA kullanılarak<sup>5,8</sup> ya da kullanılmaksızın<sup>11</sup> subretinal hemoraji eksizyonu için halen uygulanan en güncel tedavi olarak yerini almaktadır. Ancak uzun dönem fonksiyonel sonuçları yüz güldürücü değildir. Lim, serisinde 20/400 ve üzeri görme keskinliğe ulaşan hasta oranını %31 olarak bildirmektedir<sup>8</sup>. Lewis ise 6 aylık izlem sonunda 20/400 ve üzeri görme keskinliğine kavuşan hasta oranını %45 olarak bildirmektedir<sup>5</sup>. Her iki seride de, peroperatif ve postoperatif komplikasyonlar (regmatojen retina dekolmanı, proliferatif vitreoretinopati, tekrarlayan subretinal hemoraji, katarakt ve makula deliği) %20 ile %30 arasında değişen oranlarda bildirilmiştir.

Pars plana vitrektominin sınırlı fonksiyonel başarısı ve komplikasyon oranının yüksekliği, daha az invaziv tedavilerin araştırılmasına neden olmuştur. Heriot, kalın submakuler



**Şekil 4a:** Retinal arteriyel makroanevrizma tanılı 6 no'lu hastanın tedavi öncesi fundus fotoğrafı. İntraretinal ve subretinal hemoraji mevcut.

hemorajinin intravitreal t-PA enjeksiyonu ve genişleyen gaz tamponadı ile yer değiştirilmesi tekniğini tanımladığı yayınlanmamış serisinde %95, Hassan<sup>12</sup> %100, Hesse<sup>13</sup> %82 oranında anatomik başarı bildirmişlerdir. Fonksiyonel başarı olarak, 20/200 ve üzeri görme keskinliğini, Heriot %20, Hesse<sup>13</sup> %55, Meier<sup>14</sup> %73 olarak bildirmiştir. İntravitreal t-PA kullanımı konusunda, retinal toksisite ile ilgili farklı görüşler mevcuttur. Retinal toksisite ile ilgili kesin bir ortak görüş bulunmamakla birlikte, 50 mg. ve üzerindeki dozlarda eksüdatif retina dekolmanı<sup>13,15</sup> ve vitreus hemorajisi<sup>16</sup> bildirilmiştir. Tavşan deneylerinde, 100mg. t-PA'nın intravitreal olarak genişleyen gaz ile kullanımında, retina deliği, büllöz retina dekolmanı, retinal damarlarda daralma, elektroretinogramda B dalga amplitüdünde erken düşme saptanmıştır. Ayrıca t-PA'nın retina difüzyonu konusunda da şüpheler vardır. Moleküler ağırlığı 70kd olan t-PA'ya yakın moleküler ağırlıktaki albüminin (68kd) tavşan gözlerinde vitreus içine enjeksiyondan 1 saat sonra retinaya difüzyon gösterdiği saptanmıştır<sup>17</sup>. Bununla birlikte



**Şekil 4b:** Aynı hastanın tedaviden 3 ay sonraki görünümü. Dezhemoglobinize hemoraji ve lipid eksüdasyon ile kronik dekompanzasyon görünümü mevcut.

Kamei, fluoresein izotiyosiyanat ile boyanmış intravitreal t-PA'nın tavşanlarda subretinal alana geçmediğini göstermiştir<sup>18</sup>. Bu yüzden t-PA'nın submakuler hemoraji tedavisinde intravitreal gaz enjeksiyonu ile birlikte kullanımının gerekip gerekmediği halen tartışma konusudur.

Literatürde, t-PA kullanılmadan yapılan intravitreal gaz enjeksiyonlarında da sonuçlar oldukça başarılı bulunmuştur. Ohji<sup>19</sup> %60, Shiraga ise<sup>20</sup> %100 anatomik ve fonksiyonel başarı bildirmiştir. Bizim serimizde de, t-PA kullanmaksızın vitreus içine pars plana yoluyla gaz uygulaması tercih edildi. Anatomik ve fonksiyonel başarı her ikisi de %66 olarak saptandı. Serimizde, özellikle YBMD'na bağlı gelişen submakuler hemorajinin intravitreal gaz tedavisine retinal arteriyel MA'dan daha iyi yanıt verdiği görüldü (%100'e karşın %33). Literatürde bu konuda henüz karşılaştırmalı bir çalışma yer almamaktadır. Bununla birlikte, retinal arteriyel MA'da oluşan hemoraji sadece subretinal değil, aynı zamanda intraretinal, preretinal ve intravitreal karakterdedir. Bu

Hasta	1	2	3	4	5	6
Cins	Erkek	Erkek	Erkek	Kadın	Erkek	Kadın
Yaş (sene)	74	56	76	74	72	85
Göz	Sol	Sol	Sağ	Sağ	Sol	Sol
Tanı	YBMD	YBMD	YBMD	Arteriyel MA	Arteriyel MA	Arteriyel MA
Hem. süre (gün)	14	21	3	3	3	10
Hem. alanı (DA)	4	3	4	10	7	4
GK (hem öncesi)	Bilinmiyor	Bilinmiyor	1m.PS	Bilinmiyor	0.7	Bilinmiyor
GK (hem sonrası)	0.1	0.2	EH	3m.PS	0.1	1m.PS
Makula (ted.den önce)	Subret. hemoraji	Subret. hemoraji	Fibrovas.PED, perifoveal subret. hemoraji	Intraret.+Subret. hemoraji	İntraret.+subret. hemoraji	Preret.+intraret. +subret. hemoraji
Ek patoloji	Cerrahi afaki	PAAG	Nükleer skleroz	Nükleer skleroz	Pseudofaki	Nükleer skleroz
Diğer göz	Cerrahi afaki drusen,RPE değişiklikleri	PAAG, skatrisyel YBMD	Nükleer skleroz, drusen, RPE değişiklikleri	Nükleer skleroz, drusen	Nükleer skleroz, arterioskleroz	Nükleer skleroz

**Tablo 1.** Preoperatif hasta bilgileri. Hem.: Hemoraji. DÇ: Disk çapı. GK: Görme keskinliği. YBMD: Yaşa bağlı makula dejeneresansı. MA: Makroanevrizma. EH: El hareketleri. Fibrovas. PED: Fibrovasküler pigment epitel dekolmanı. Subret: Subretinal. İntraret: İntraretinal. Preret: Preretinal. PAAG: Primer açık açılı glokom.

yüzden mobilizasyonunun güç olduğu düşünülebilir.

Çalışmamızda, intravitreal gaz uygulaması sırasında ya da sonrasında herhangi bir komplikasyon gözlenmedi. Bununla birlikte, daha önceki serilerde, nadir de olsa birtakım komplikasyonlar bildirilmiştir. Endoftalmi, intraoküler basınç yükselmesi, retina yırtığı ya

da retina dekolmanı, yoğun vitreus hemorajisi, bildirilen nadir komplikasyonlardır<sup>12,13,16</sup>. Ancak oran olarak yine de submakuler hemoraji cerrahisi ile karşılaştırılamayacak kadar düşük düzeyde yer almaktadır.

Submakuler hemoraji tedavisi için uygulanan intravitreal gaz enjeksiyonunda amaçlardan biri de altta yatan patolojiyi erken

Hasta	1	2	3	4	5	6
Pozisyon (gün)	3	3	3	3	7	7
GK (ted sonrası)	0.2	0.4	1m.PS	0.3	0.1	1m.PS
Takip (ay)	10	9	3	3	6	9
Komplikasyon	Yok	Yok	Yok	Yok	Yok	Yok
Makula (ted.den sonra)	Hemoraji dağılmış	Hemoraji dağılmış	Hemoraji dağılmış	Hemoraji dağılmış	Değişiklik yok	Hemoraji kısmen dağılmış
Makula (son kontrol)	Hemoraji %80 rezorbe	Hemoraji %80 rezorbe	Fibrovasküler PED, hemoraji rezorbe	Hemoraji temporal retinaya dağılmış	Lipid eksudasyon ile kronik dekompanzasyon	Lipid eksudasyon ile kronik dekompanzasyon
FFA	Subfoveal, iyi sınırlı, klasik tip	Subfoveal, iyi sınırlı, klasik tip	Subfoveal, iyi sınırlı, okült tip	Alt temporal arter 1-2. bifurkasyon arası	Üst temporal arter 1-2. bifurkasyon arası	Alt temporal arter 1-2. bifurkasyon arası
Ek tedavi	Yok	Yok	Yok	Yok	Yok	Yok

**Tablo 2.** Postoperatif hasta bilgileri.

dönemde tespit edip, hemoraji mobilize olduktan sonra sebep olan lezyonun tedavisini (eğer lokalizasyonu uygunsa) sağlamaktır. Eğer hemoraji YBMD'ye bağlı ise kaynağına, retinal arteriyel MA'ya bağlı ise direkt ya da perianevrizmal alana laser fotokoagülasyon şeklinde olabilir. Ancak serimizde, hiçbir hastaya postoperatif dönemde laser tedavisi uygulanamamıştır. Retinal MA'lı hastalarda tedavi uygulanamamasının sebebi, retinal MA'nın ruptüre formdan sessiz forma dönüşmüş olmasıdır. YBMD'de ise, sonradan çekilen FFA'larda tüm hastalarda SRNM'nin subfoveal yerleştiği gözlenmiştir. Bununla birlikte, kontrol süresi boyunca, SRNM'dan yeni hemoraji izlenmemiştir.

Şu ana kadar yapılmış olan ve az sayıda hasta içeren pilot çalışmalarda olduğu gibi, bizim çalışmamızda da, makula merkezli kalın subretinal hemorajinin intravitreal gaz enjeksiyonu ve ardından kısa süreli yüz üstü yatış pozisyonu ile tedavisi, oldukça etkili bir yöntem gibi görünmektedir. Prosedür, teknik olarak basit, diğer cerrahi yöntemlere göre daha ucuz olup, oldukça düşük oranda komplikasyona sahiptir. Her ne kadar altta yatan ciddi patoloji sebebiyle fonksiyonel başarı şansı sınırlı olsa da, bazı gözlerde görme keskinliği artışı ve stabilitesi sağlanabilmektedir. Yine de, diğer tedavi şekilleri ile prospektif, karşılaştırmalı çalışmalar sonunda gerçek değerinin anlaşılabilmesine inanmaktayız.

#### KAYNAKLAR:

- 1- Bennett AR, Folk JC, Blodi CF, Klugman M. Factors prognostic of visual outcome in patients with subretinal hemorrhage. Am J Ophthalmol 1990; 109: 33-37.
- 2- Berrocal MH, Lewis ML, Flynn HW. Variations in the clinical course of submacular hemorrhage. Am J Ophthalmol 1996; 122: 486-493.
- 3- Avery RL, Fekrat S, Hawkins BS, Bressler NM. Natural history of subfoveal subretinal hemorrhage in age-related macular degeneration. Retina 1996; 16: 183-189.
- 4- Scupola A, Coscas G, Soubrane G, Balestrazzi E. Natural history of subretinal hemorrhage in age-related macular degeneration. Ophthalmologica 1999; 213: 97-102.
- 5- Lewis H. Intraoperative fibrinolysis of submacular hemorrhage with tissue plasminogen activator and surgical drainage. Am J Ophthalmol 1994; 118: 559-68.
- 6- Kamei M, Tano Y, Maeno T, et al. Surgical removal of submacular hemorrhage using tissue plasminogen activator and perfluorocarbon liquid. Am J Ophthalmol 1996; 121: 267-275.
- 7- Claes C, Zivojnovic R. Efficacy of tissue plasminogen activator (t-PA) in subretinal hemorrhage removal. Bull Soc Belge Ophtalmol 1996; 261: 115-118.
- 8- Lim JI, Drews-Botsch C, Sternberg P Jr, et al. Submacular hemorrhage removal. Ophthalmology 1995; 102: 1393-1399.
- 9- Glatt H, Machemer R. Experimental subretinal hemorrhage in rabbits. Am J Ophthalmol 1982; 94: 762-773.
- 10- el Baba F, Jarrett WH II, Harbin TS Jr, et al. Massive hemorrhage complicating age-related macular degeneration. Clinicopathologic correlation and role of anticoagulants. Ophthalmology 1986; 93: 1581-1592.
- 11- Wade EW, Flynn AW Jr, Losen KR et al. Subretinal hemorrhage management by pars plana vitrectomy and internal drainage. Arch Ophthalmol 1990; 108: 973-978.
- 12- Hassan AS, Johnson MW, Schneiderman TE, et al.



- Management of submacular hemorrhage with intravitreal tPA injection and pneumatic displacement. *Ophthalmology* 1999; 106: 1900-1907.
- 13- Hesse L, Schmidt J, Kroll P. Management of acute submacular hemorrhage using recombinant tissue plasminogen activator and gas. *Graefe's Arch Clin Exp Ophthalmol* 1999; 237: 273-277.
  - 14- Meier P, Zeumer C, Jochmann C, Wiedemann P. Management of submacular hemorrhage by tissue plasminogen activator and SF6 gas injection. *Ophthalmologie* 1999; 96: 643-647.
  - 15- Johnson MW, Olsen KR, Hernandez E, et al. Retinal toxicity of recombinant tissue plasminogen activator in the rabbit. *Arch Ophthalmol* 1990; 108: 259-263.
  - 16- Kokame GT. Vitreous hemorrhage after intravitreal tissue plasminogen activator (t-PA) and pneumatic displacement of submacular hemorrhage. *Am J Ophthalmol* 2000; 129: 546-547.
  - 17- Takeuchi A, Kricorian G, Yao XY, et al. The rate and source of albumin entry into saline-filled experimental retinal detachments. *Invest Ophthalmol Vis Sci* 1995; 36: 1875-1884.
  - 18- Kamei M, Misono K, Lewis H. A study of the ability of tissue plasminogen activator to diffuse into the subretinal space after intravitreal injection in rabbits. *Am J Ophthalmol* 1999; 128: 739-746.
  - 19- Ohji M, Saito Y, Hayashi A, et al. Pneumatic displacement of subretinal hemorrhage without tissue plasminogen activator. *Arch Ophthalmol* 1998; 116: 1326-1332.
  - 20- Shiraga F, Matsuo T, Yokoe S, et al. Surgical treatment of submacular hemorrhage associated with polypoidal choroidal vasculopathy. *Am J Ophthalmol* 1999; 128: 147-154.